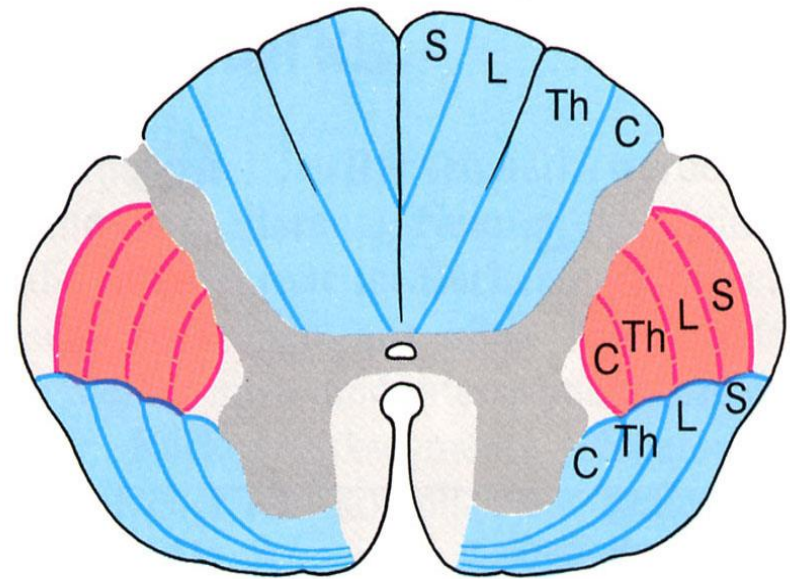
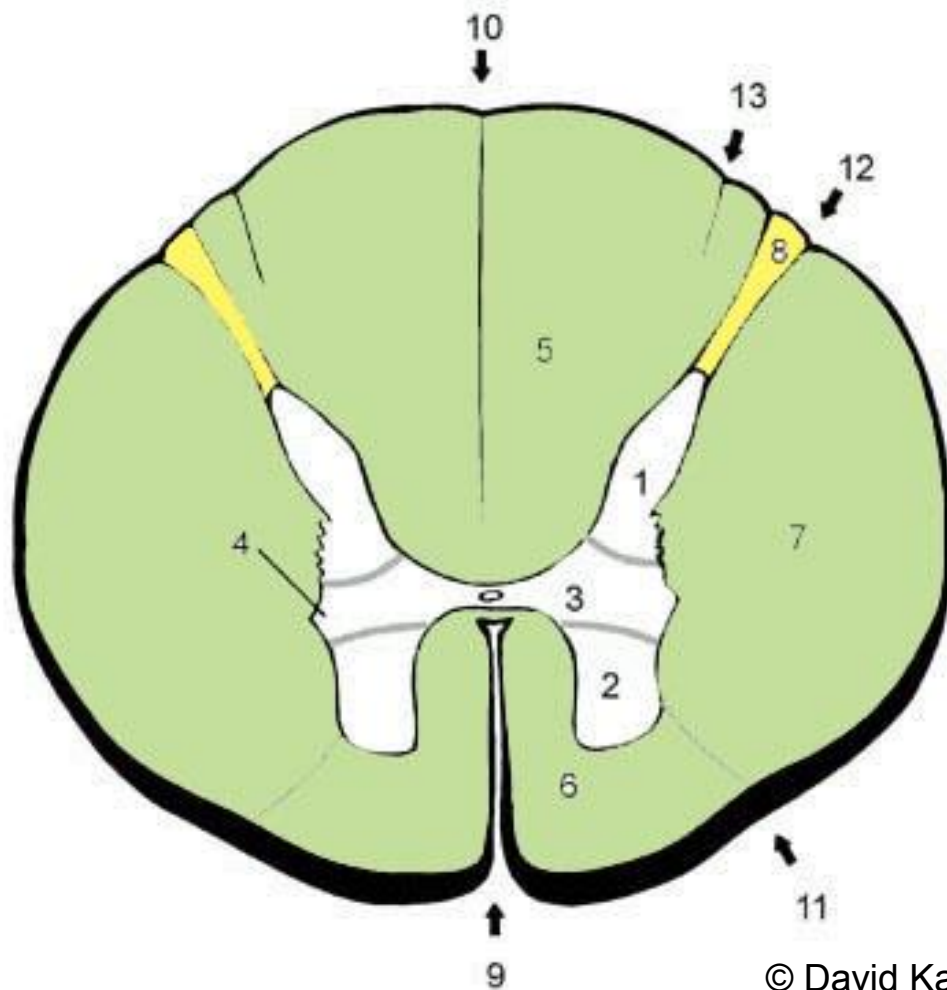
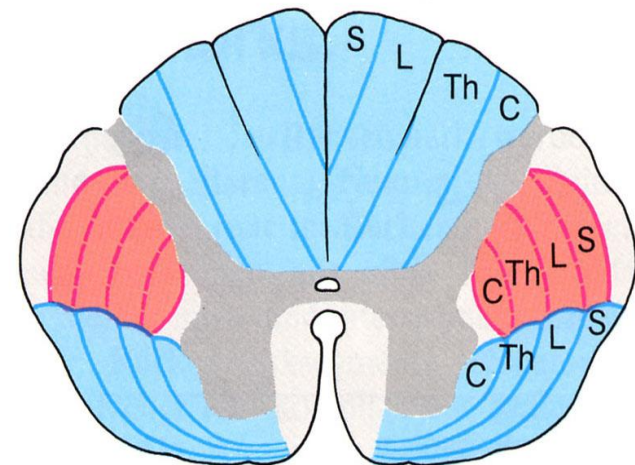


Mícha - opakování



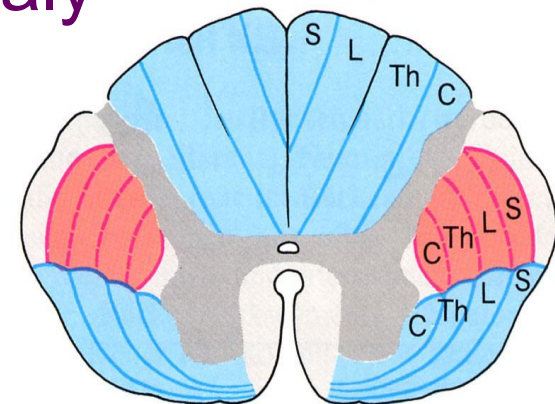
Vzestupné dráhy

- tractus spino-bulbo-thalamo-corticalis
= dráha zadních provazců = lemniskální systém = fasciculus gracilis + cuneatus
 - *polohocit, jemná kožní citlivost, diskriminační čítí, tah, tlak, vibrace*
- tractus spinothalamicus ant.+lat. = anterolaterální systém
 - *rychlá bolest, teplo + chlad, hrubá kožní citlivost*
- tractus spinoreticularis
 - *pomalá bolest*
- tractus spinocerebellares
- ant.+post.
- *a další.....* 😊



Sestupné dráhy

- **tractus corticospinalis = pyramidová dráha**
 - hlavní motorická dráha
 - 1. neuron – mozková kůra (pyramidová buňka)
 - 2. neuron – alfa-moto neurony → míšní nerv
- **mimopyramidové (extrapyramidové dráhy)**
 - tr. reticulospinalis – gama moto-neurony
 - tr. vestibulospinalis – posturální svaly
 - tr. rubrospinalis (rudimentární)
 - a další 😊



MOZKOVÝ KMEN

David Kachlík

© David Kachlík 30.9.2015

Mozkový kmen - *funkce*

- převaděč všech ***ascendentních a descendetních drah***
- **retikulární formace (RF)**
životně důležitá ***reflexní centra*** – srdeční činnost, dýchání, vazomotorika, vědomí
- jádra hlavových nervů n. III - XII

Mozkový kmen (Truncus encephali)

truncus encephali

- **medulla oblongata** = prodloužená mícha
- **pons** (Varoli) = most
- **mesencephalon** = střední mozek

dutiny mozkového kmene

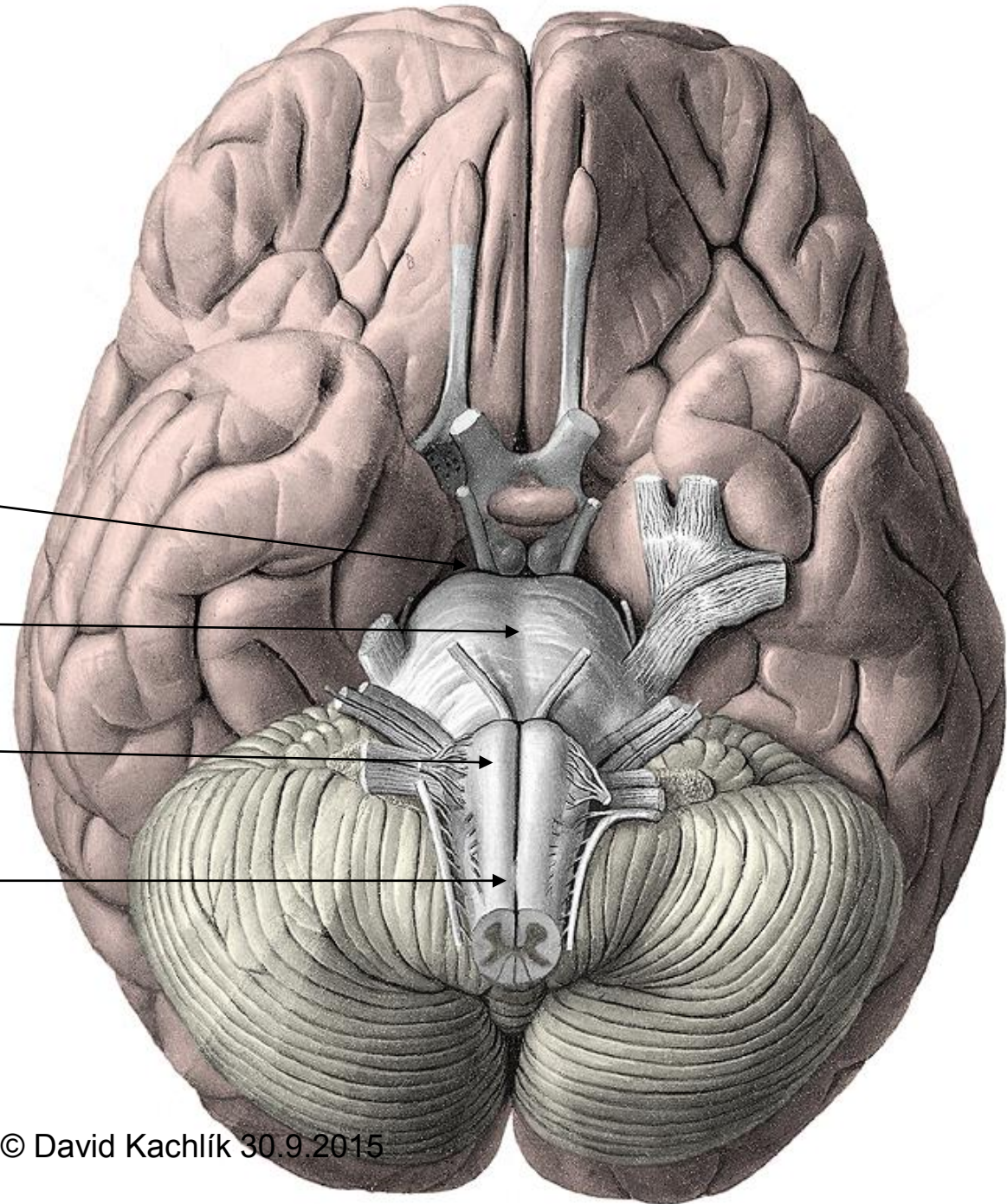
- **ventriculus quartus** = 4. komora
 - fossa rhomboidea = spodina 4. komory
- **aqueductus mesencephali** (Sylvii) = středomozkový mokovod

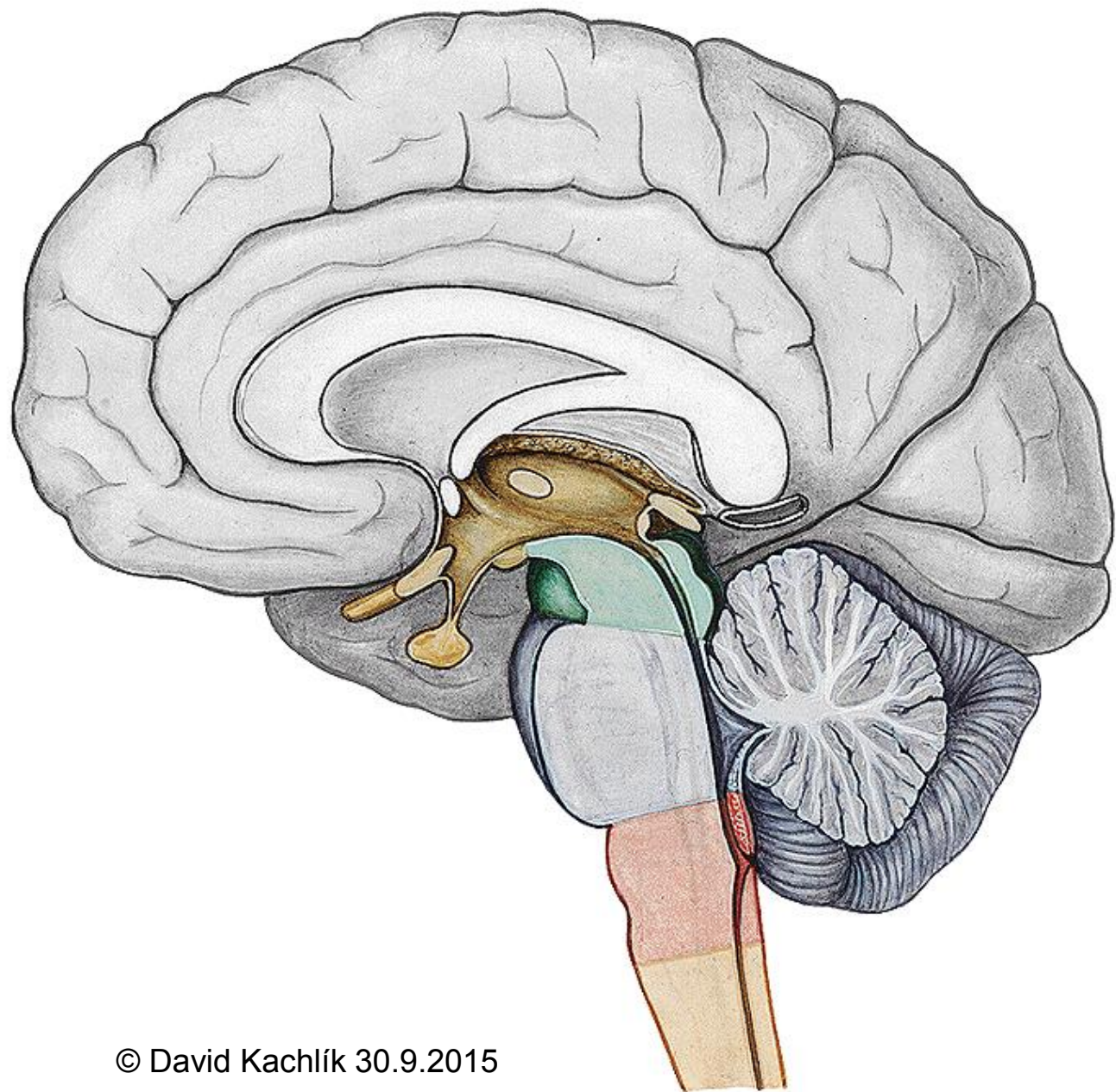
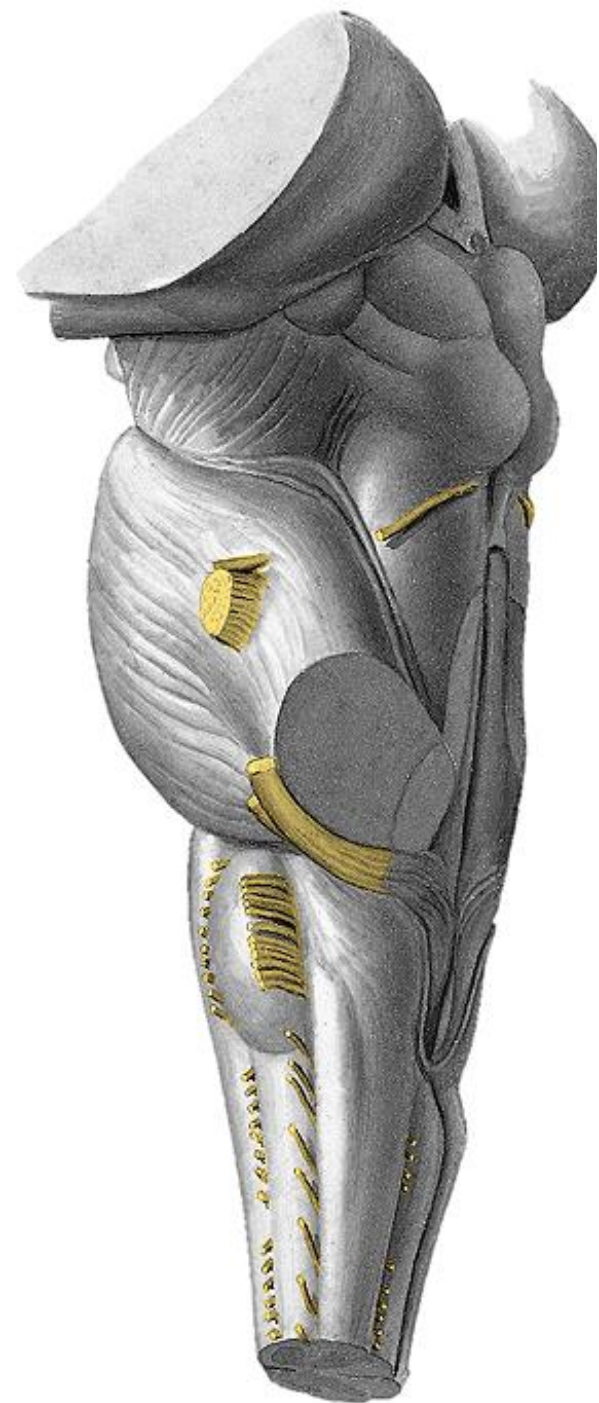
Mesencephalon

Pons

Medulla oblongata

Medulla spinalis

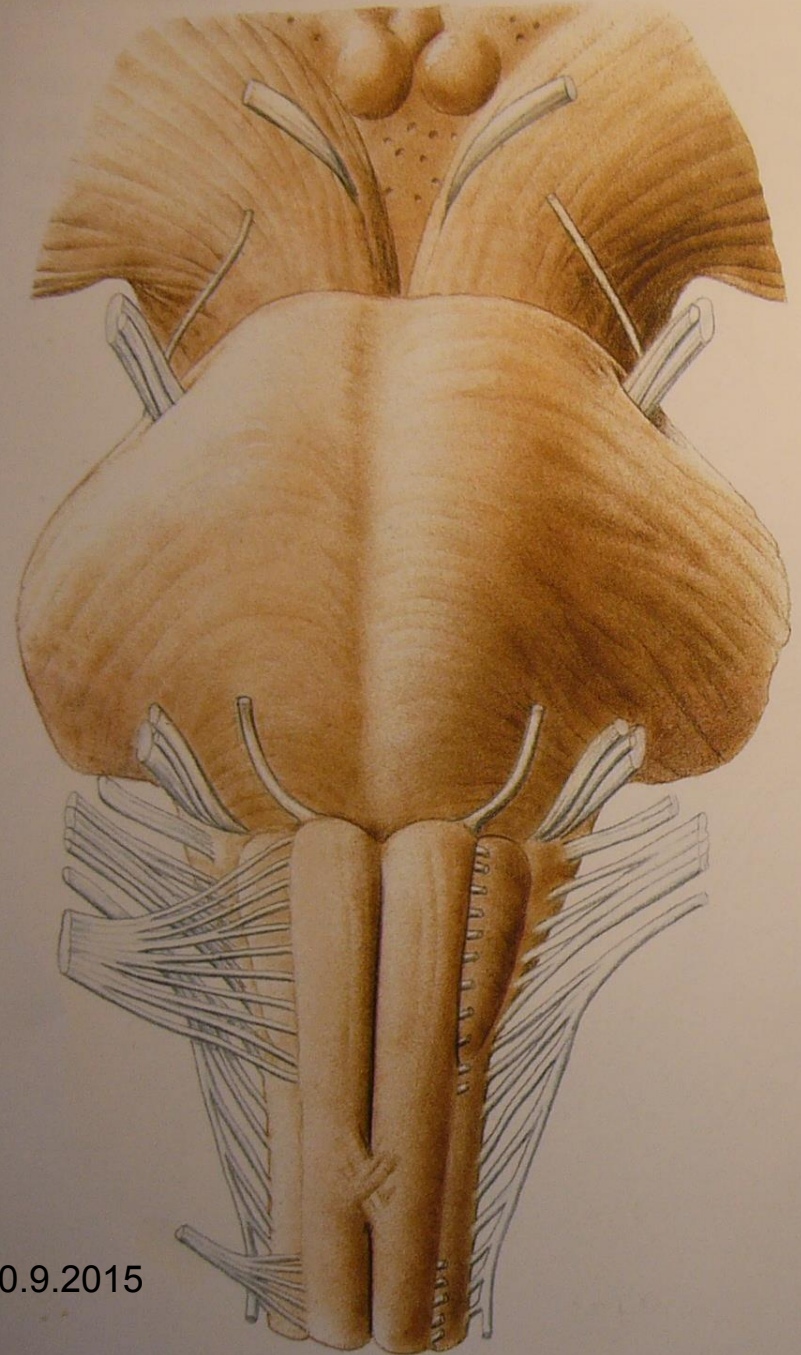




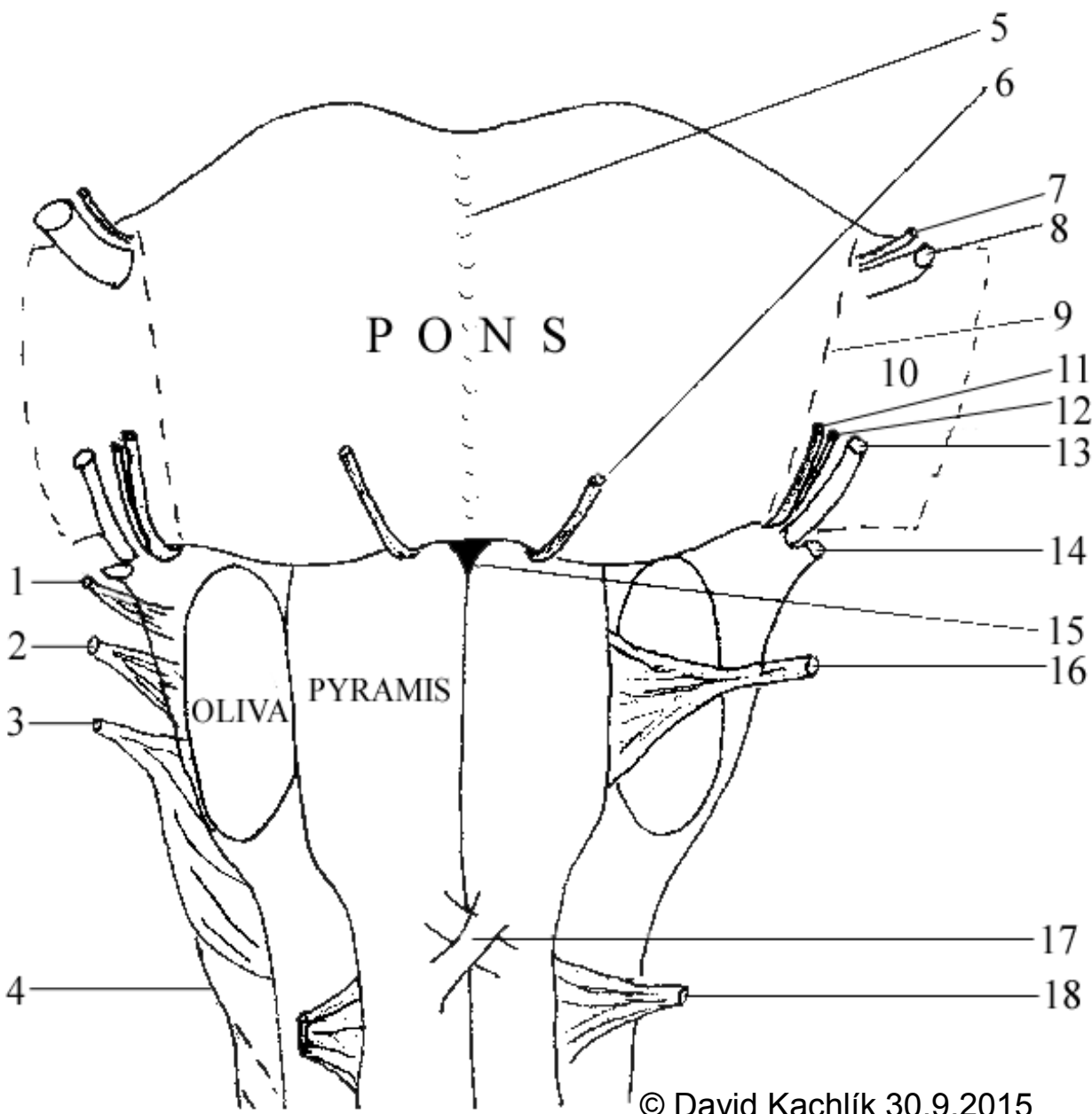
© David Kachlík 30.9.2015

Medulla oblongata = Myelencephalon medullae spinalis = Spinal cord

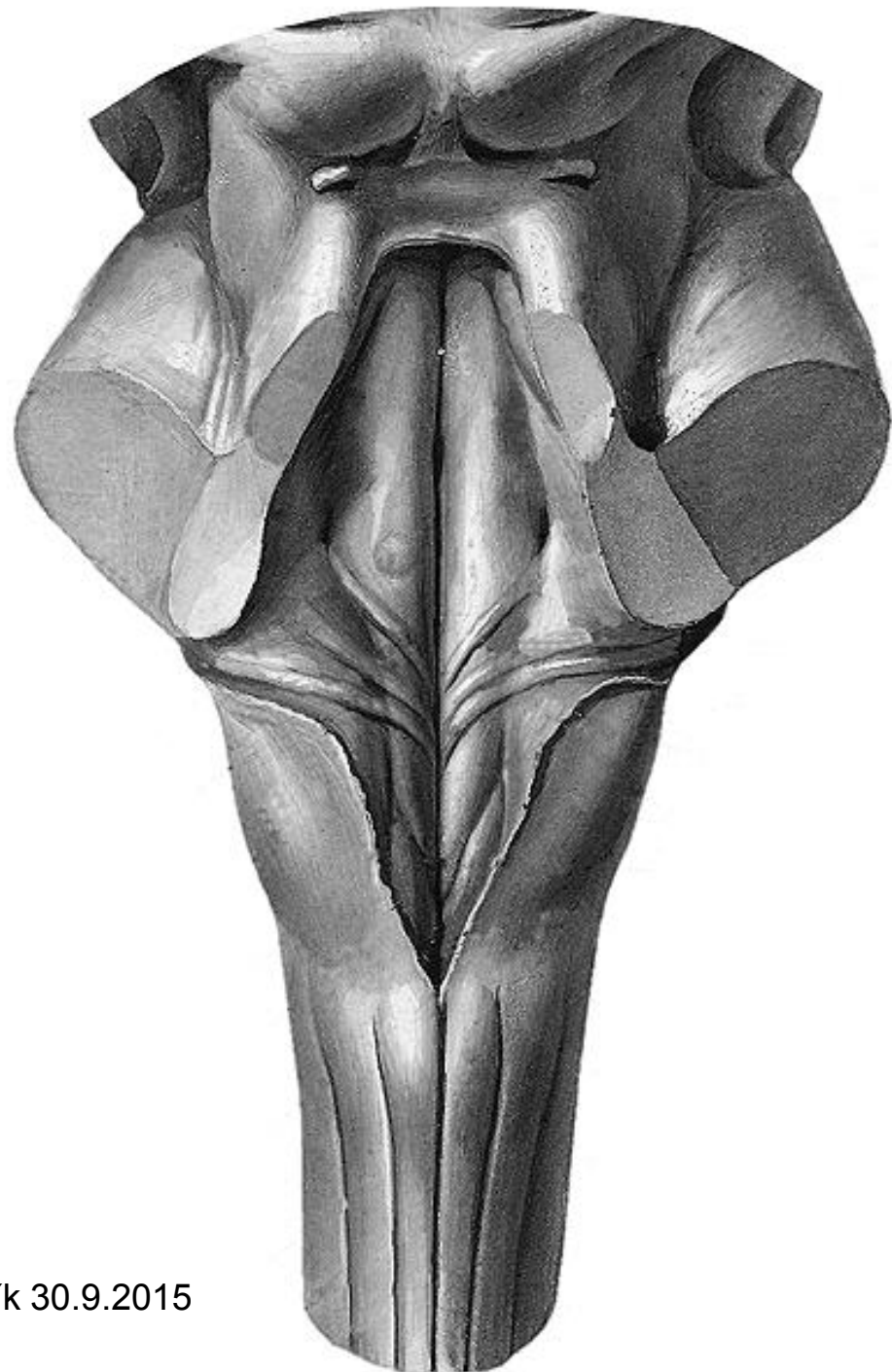
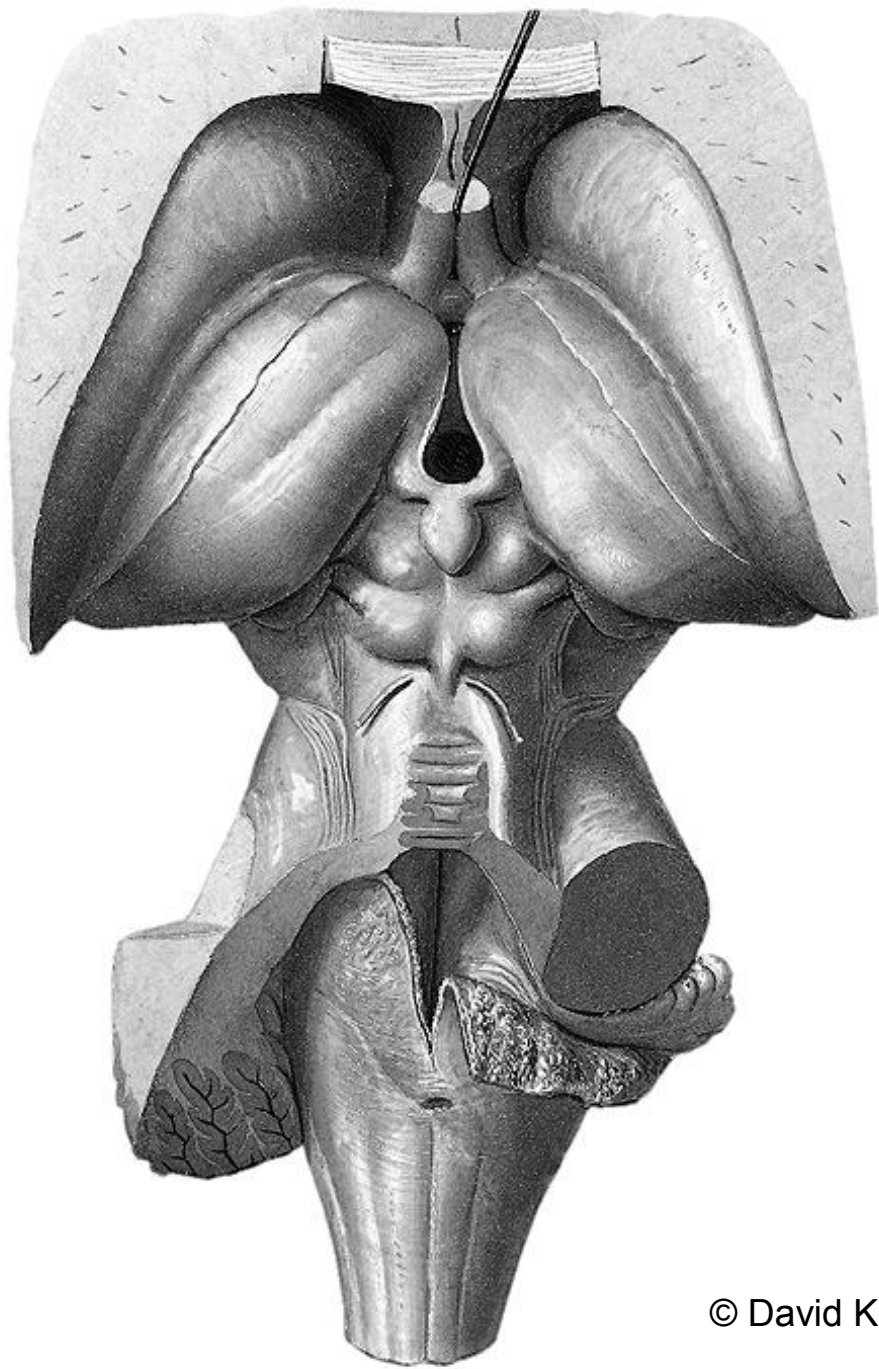
- kraniální pokračování mozkového kmenu
- ventrální strana:
 - **pyramis**
 - vlákna tractus corticospinalis (motorické dráhy)
 - decussatio pyramidum (křížení pyramid)
 - **oliva**
 - complexus olivaris inferior (dolní olivární komplex)
 - ventrálně vystupuje n.XII (dvanáctý pár kranálních nervů)
 - dorzálně vystupuje n.IX, X (devátý a desátý pár kranálních nervů)
 - **tuberculum trigeminale**
 - ncl. + tractus spinalis n.V. (trigeminalní ganglium a spinální traktus pátého kranálního nervu)



MOST A PRODLOUŽENÁ MÍCHA S VÝSTUPY HLAVOVÝCH NERVŮ



- 1 - n. IX.
- 2 - n. X.
- 3 - radix spinalis n. XI.
- 4 - radix cranialis n. XI.
- 5 - sulcus basilaris
- 6 - n. VI.
- 7 - pars motoria n. V.
- 8 - pars sensoria n. V.
- 9 - trigeminofaciální čára /Henleil
- 10 - pedunculus cerebellaris medius
- 11 - n. VII.
- 12 - n. intermedius
- 13 - n. VIII.
- 14 - pedunculus cerebellaris inferior
- 15 - foramen caecum medullae oblongatae
- 16 - n. XII
- 17 - decussatio pyramidum
- 18 - radix anterior C1



Medulla oblongata = Myelencephalon = Bulbus medullae spinalis = Prodloužená mícha

dorzální strana:

- ***tuberculum gracile + cuneatum***

tractus bulbo-spinalis (fasciculus gracilis Golli + cuneatus Burdachi) → **ncl. gracilis + cuneatus** → fibrae arcuatae internae → decussatio lemnisci medialis → lemniscus medialis

- ***pedunculi cerebellares inferiores***

navazují na funiculus lateralis míchy + ncl. cuneatus accessorius → fibrae arcuatae externae posteriores
→ corpus restiforme
→ corpus juxtarestiforme

© David Kachlík 30.9.2015

→ vedou dráhy do mozečku

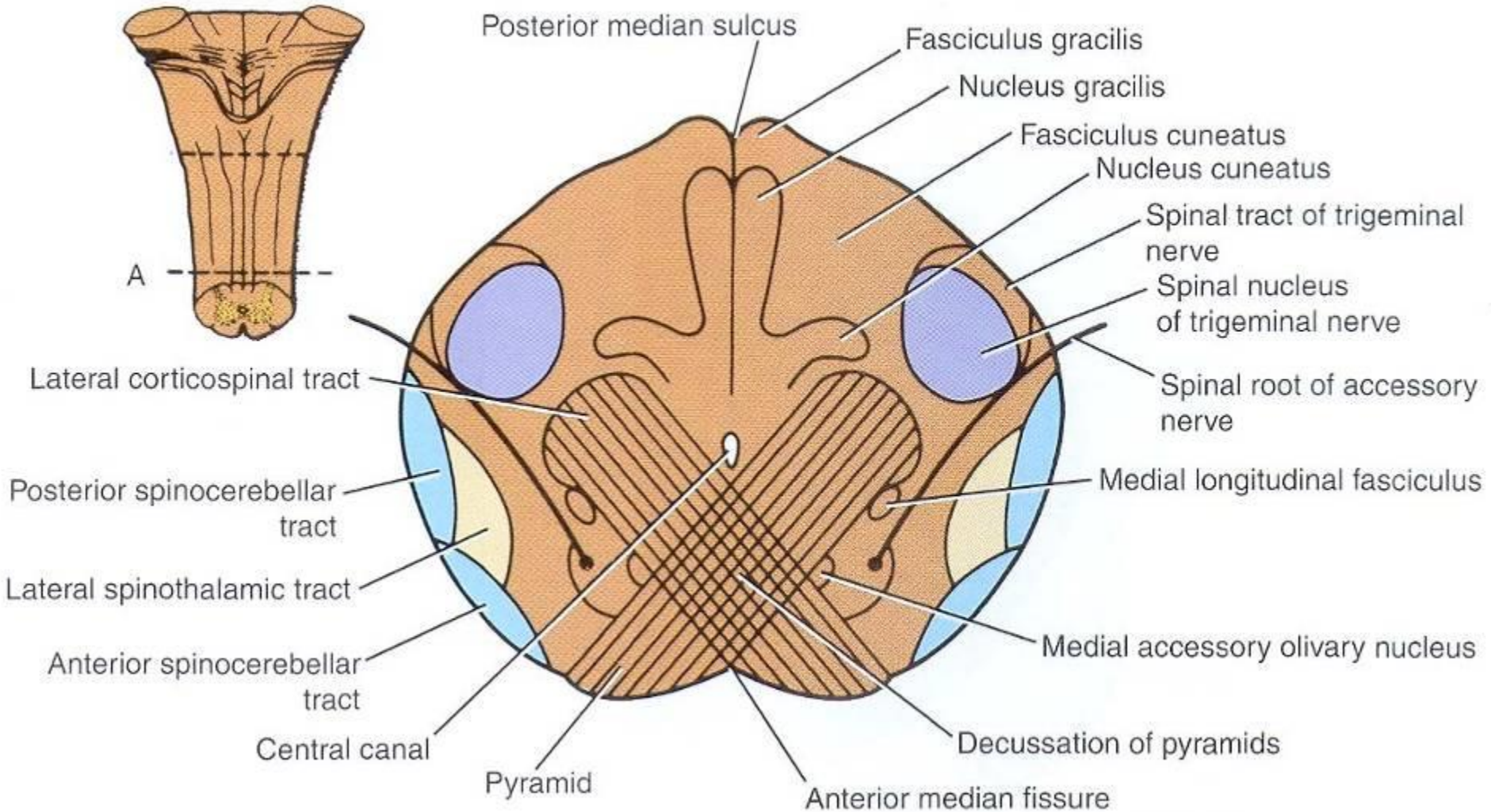
Prodloužená mícha - vnitřní stavba jádra

- complexus olivaris inferior (3 jádra)
- ncl. gracilis, cuneatus, cuneatus accessorius
- jádra hlavových nervů
 - n. V, IX, X, XI, XII
- jádra RF
 - nuclei reticulares, raphes
- ncl. arcuati – zapojení jako ncll. pontis

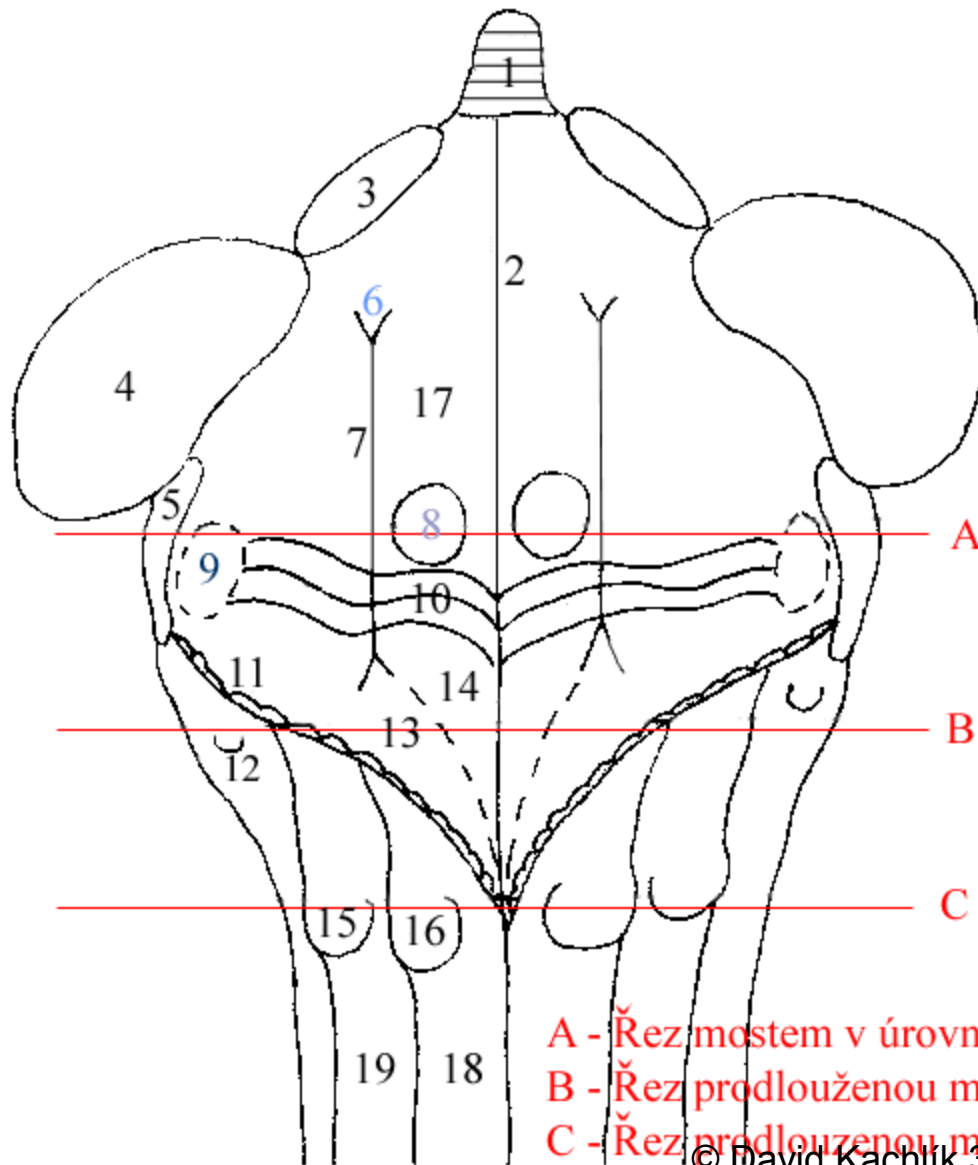
Prodloužená mícha - vnitřní stavba dráhy

- tr. corticospinalis (ventrálně)
- tr. spinocerebellaris ant., post., rostralis
- tr. spino-bulbaris → lemniscus medialis
- tr. spinothalamicus ant.+lat. → lemniscus spinalis
- tr. spinoreticularis → RF
- fasciculus longitudinalis medialis + posterior
- extrapyramidové dráhy
 - tr. reticulospinalis, vestibulospinalis, tectospinalis, rubrospinalis, interstitiospinalis
 - raphaespinalis, caerulospinalis

Medulla - sectio in decussatione pyramidum



SPODINA ČTVRTÉ KOMORY MOZKOVÉ (FOSSA RHOMBOIDEA)



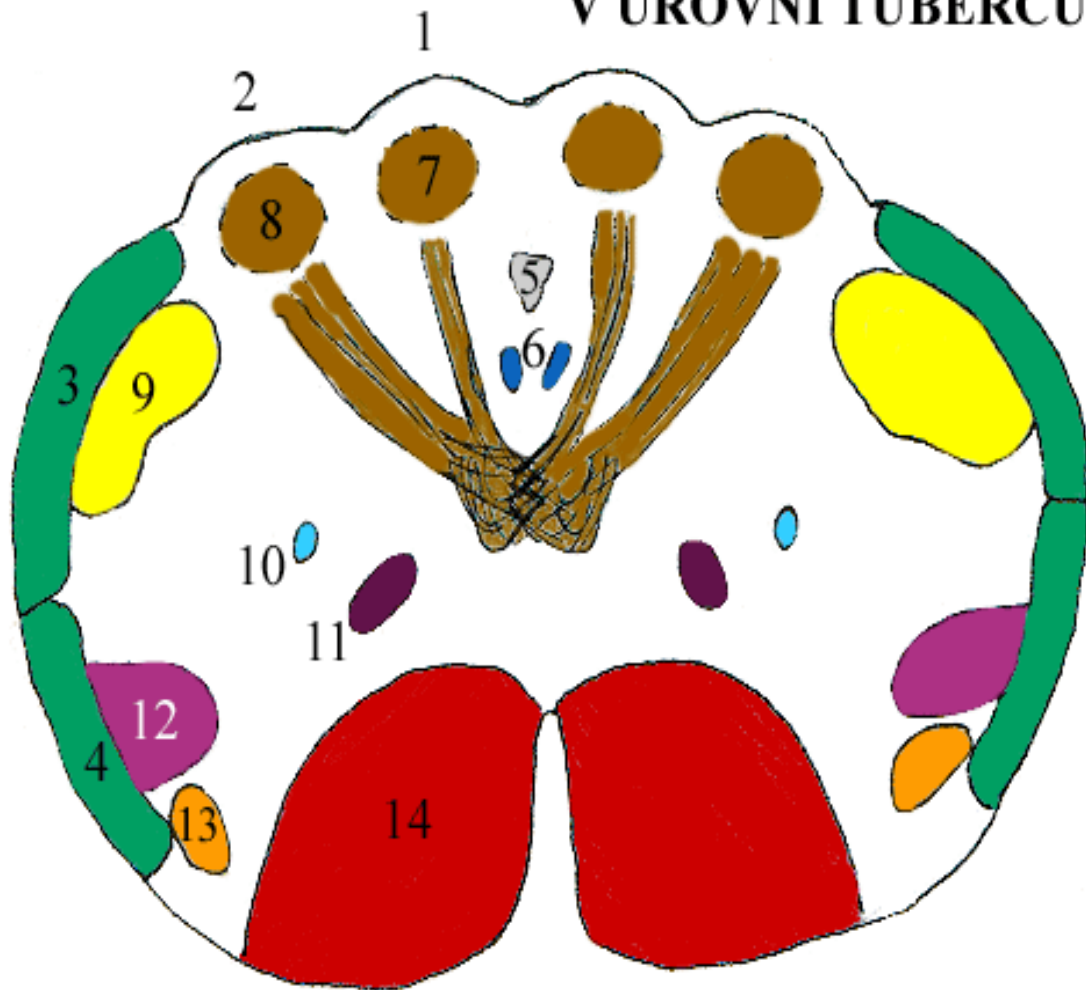
- 1 - lingula cerebelli
- 2 - sulcus medianus
- 3 - pedunculus cerebellaris superior
- 4 - pedunculus cerebellaris medius
- 5 - pedunculus cerebellaris inferior
- 6 - locus caeruleus
- 7 - sulcus limitans
- 8 - colliculus facialis
- 9 - area vestibularis
- 10 - striae medullares ventriculi quarti
- 11 - taenia cinerea
- 12 - tuberculum trigeminale
- 13 - trigonum n. X.
- 14 - trigonum n. XII.
- 15 - tuberculum cuneatum
- 16 - tuberculum gracile
- 17 - eminentia medialis
- 18 - fasciculus gracilis /Golli/
- 19 - fasciculus cuneatus /Burdachi/

A - Řez mostem v úrovni colliculus superior

B - Řez prodlouženou míchou v úrovni tuberculum trigeminale

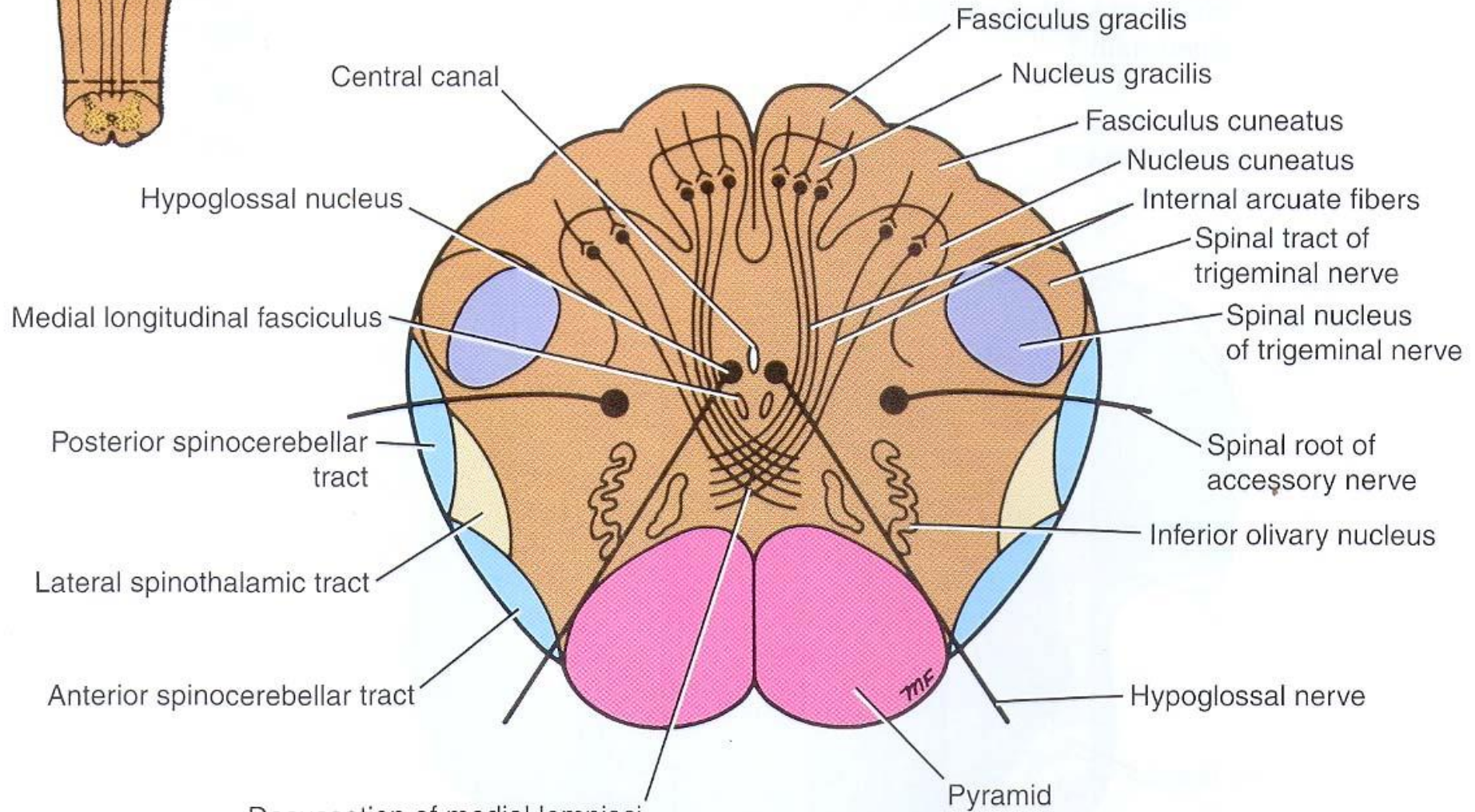
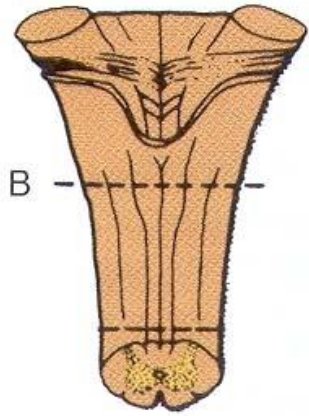
C - Řez prodlouženou míchou v úrovni tuberculum gracile et cuneatum

ŘEZ PRODLOUŽENOU MÍCHOU V ÚROVNI TUBERCULUM CUNEATUM A GRACILE

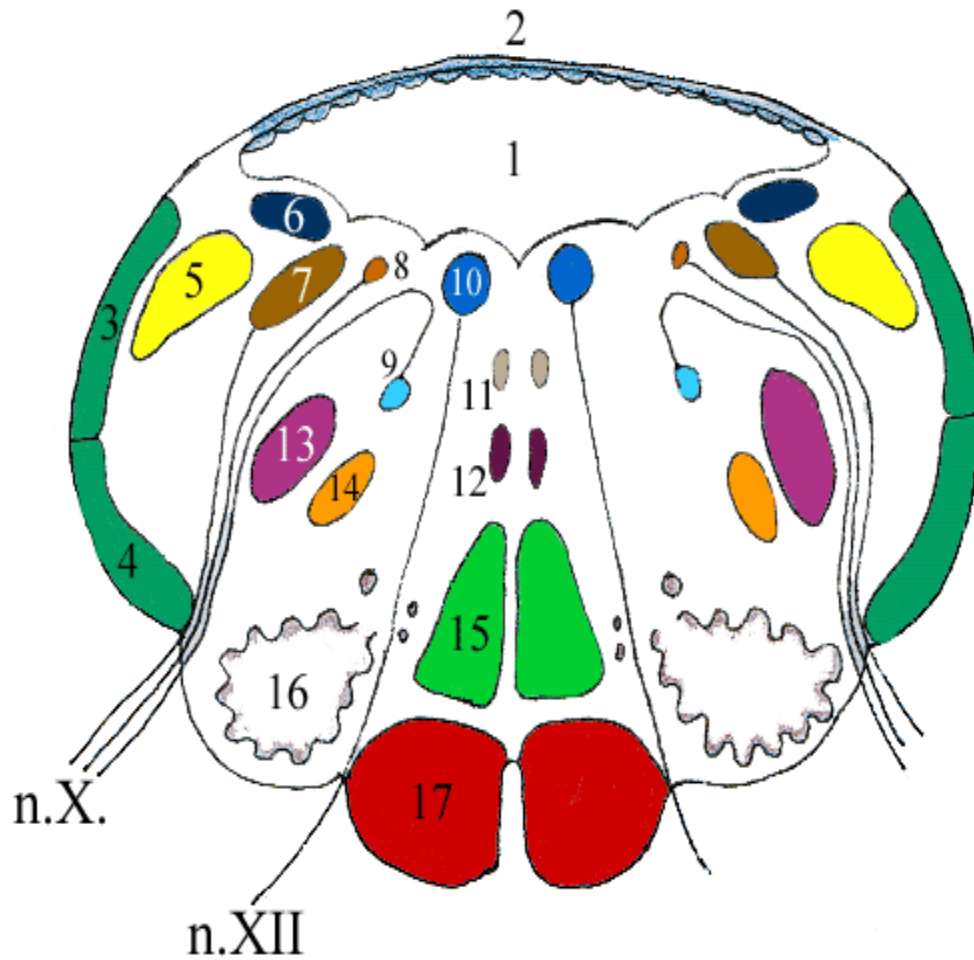


- 1 - tuberculum gracile
- 2 - tuberculum cuneatum
- 3 - tractus spinocerebellaris posterior
- 4 - tractus spinocerebellaris anterior
- 5 - canalis centralis
- 6 - nucleus n. XII
- 7 - nucleus gracilis
- 8 - nucleus cuneatus
- 9 - nucleus spinalis n. V
- 10 - nucleus ambiguus
- 11 - tractus tectospinalis
- 12 - tractus rubrospinalis
- 13 - tractus spinothalamicus
- 14 - tractus corticospinalis

Medulla - sectio in decussatione lemniscorum

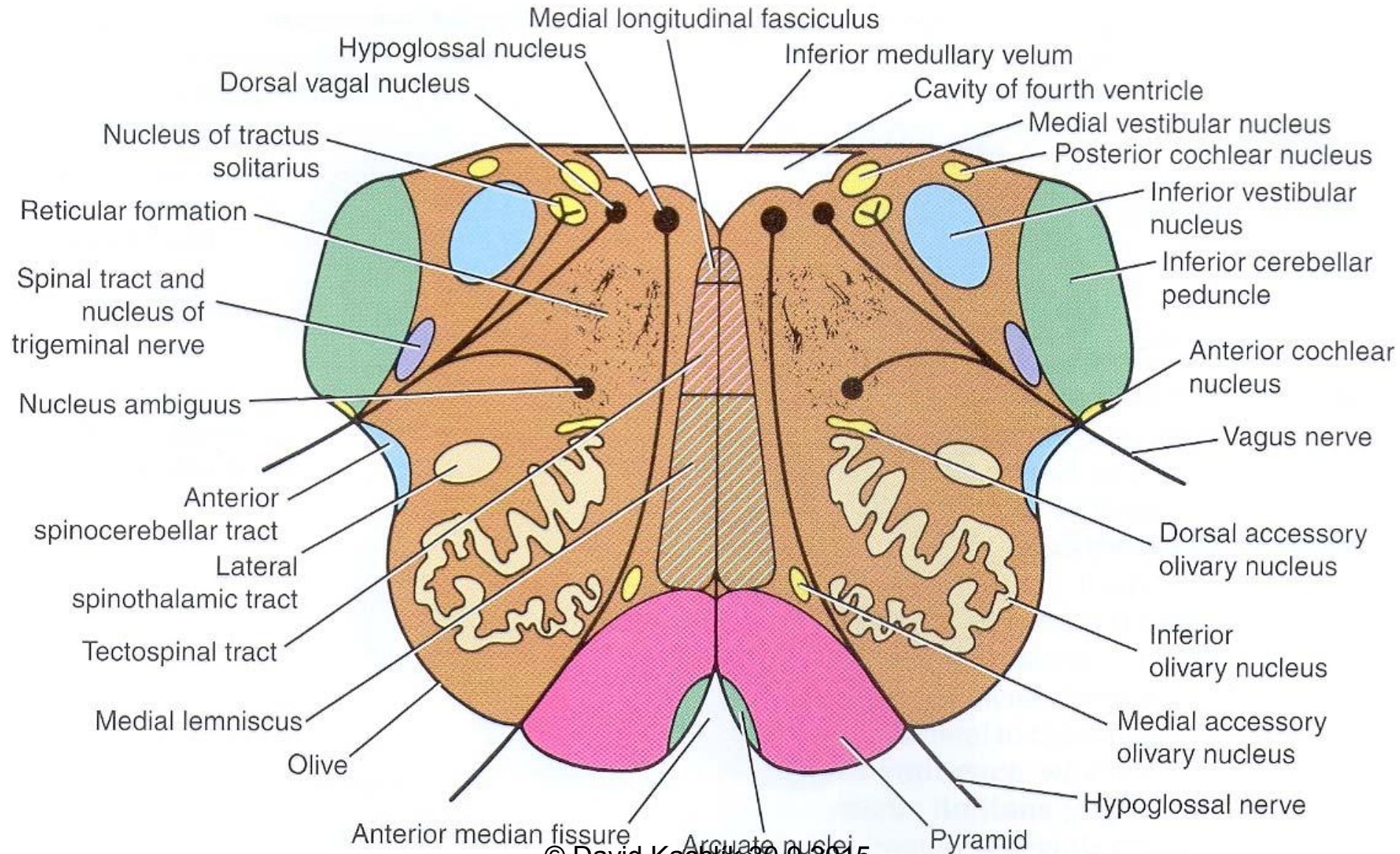


ŘEZ PRODLOUŽENOU MÍCHOU V ÚROVNI TUBERCULUM TRIGEMINALE

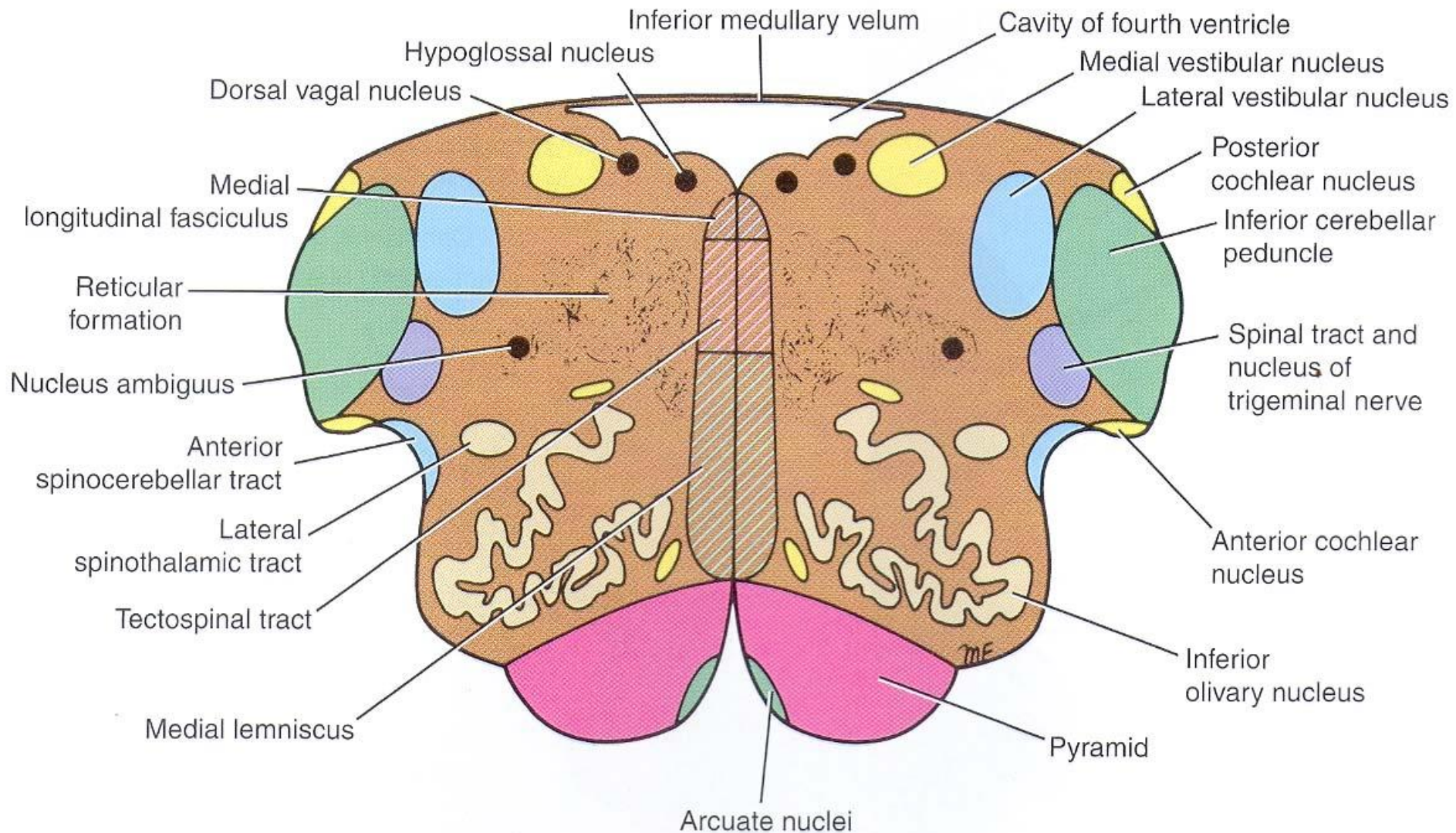


- 1 - ventriculus quartus
- 2 - velum medullare superius
- 3 - tractus spinocerebellaris posterior
- 4 - tractus spinocerebellaris anterior
- 5 - nucleus et tractus spinalis n. V
- 6 - nuclei vestibulares
- 7 - nuclei tractus solitarii
- 8 - nucleus salivatorius inferior
- 9 - nucleus ambiguus
- 10 - nucleus n. XII
- 11 - fasciculus longitudinalis medialis
- 12 - tractus tectospinalis
- 13 - tractus rubrospinalis
- 14 - tractus spinothalamicus
- 15 - lemniscus medialis
- 16 - nuclei olivares
- 17 - tractus corticospinalis

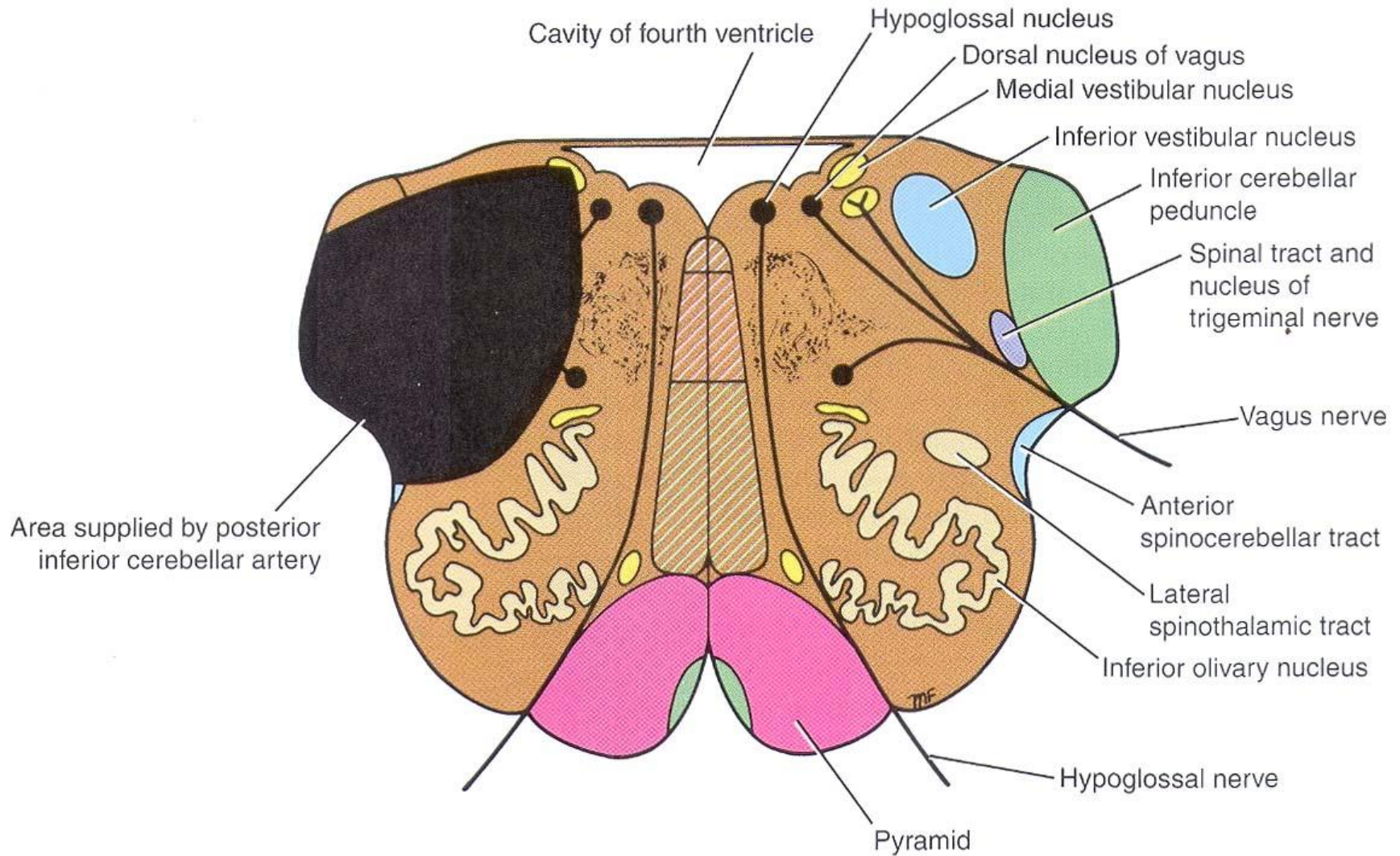
Medulla oblongata - sectio in trigone nervi hypoglossi



Medulla oblongata - sectio in complexo olivare inferiore



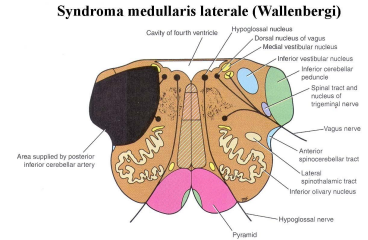
Syndroma medullaris laterale (Wallenbergi)



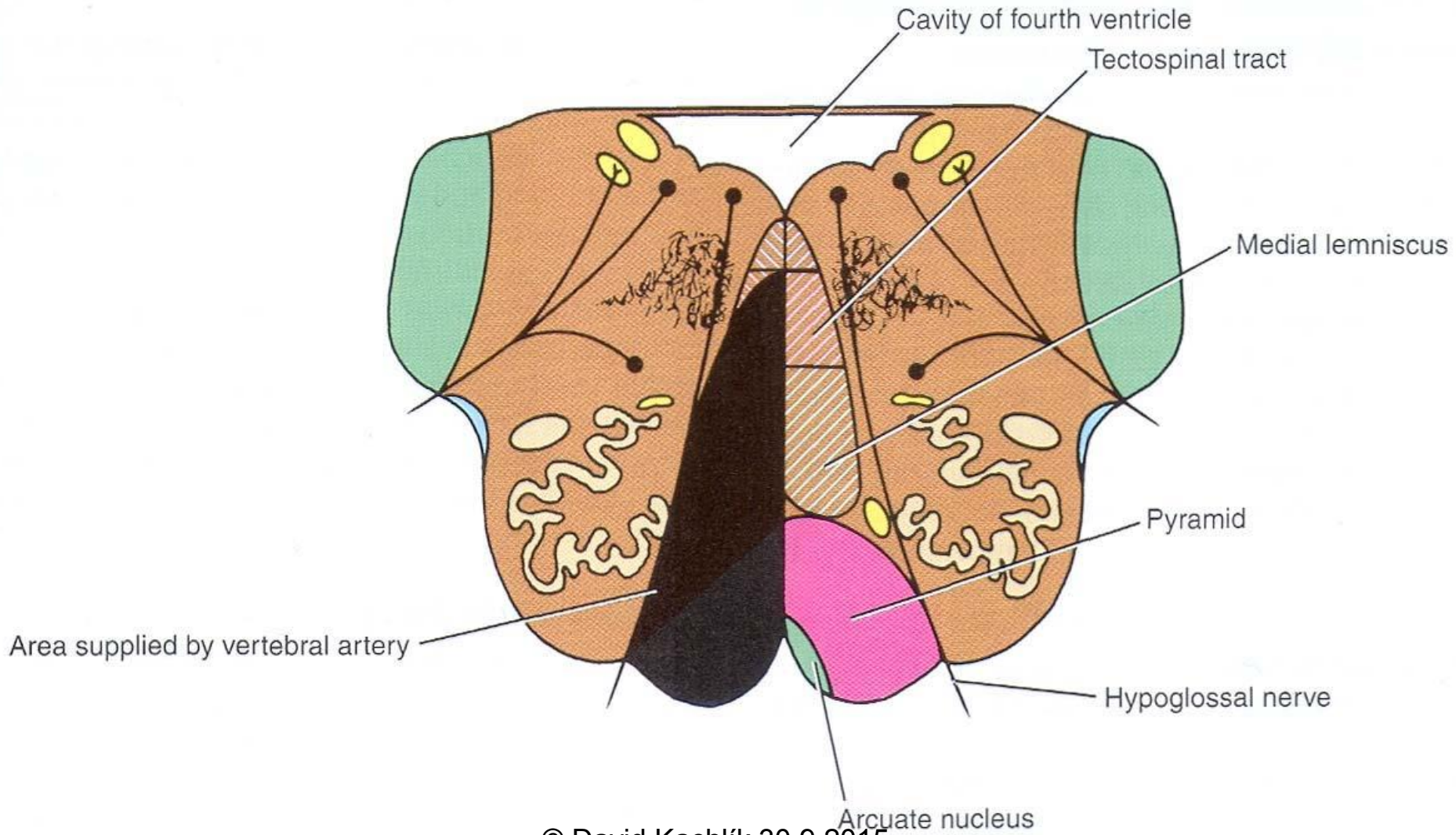
Syndroma medullare laterale *Wallenbergi*

postižení **a. cerebelli posterior inferior**

- dysphagia + dysarthria ipsilateralis (*ncl. ambiguus*)
- analgesia + thermoanaesthesia capitis ipsilateralis (*ncl. + tractus spinalis n. V*)
- vertigo, nausea, vomitus, nystagmus (*ncll. vestibulares*)
- syndroma Claude Bernard-Horner ipsilaterale (*sestupná sympatická vlákna*)
- ipsilaterální postižení mozečku
- analgesia + thermoanaesthesia contralateralis corporis (*tractus spinothalamicus – lemniscus spinalis*)



Syndroma medullare mediale (Dejerinei)

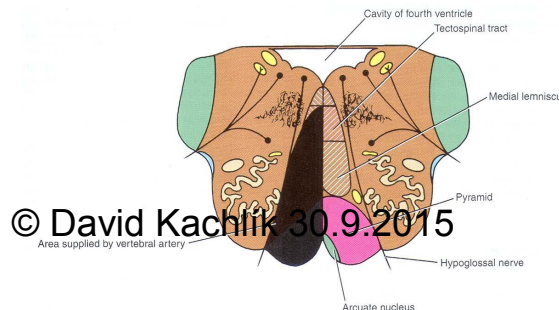


Syndroma medullare mediale *Dejerine*

postižení a. vertebralis

- paresis contralateralis (*tractus pyramidalis*)
- kontralaterální porucha jemného čítí a propriocepce (*lemniscus medialis – tr. bulbothalamocorticalis*)
- hemiglossoplegia ipsilateralis (*n. XII*)

Syndroma medullare mediale (Dejerinei)



Klinické syndromy dolní části prodloužené míchy

A. Hemiplegia alternans inf.

B. Avelisův syndrom

C. Jacksonův syndrom

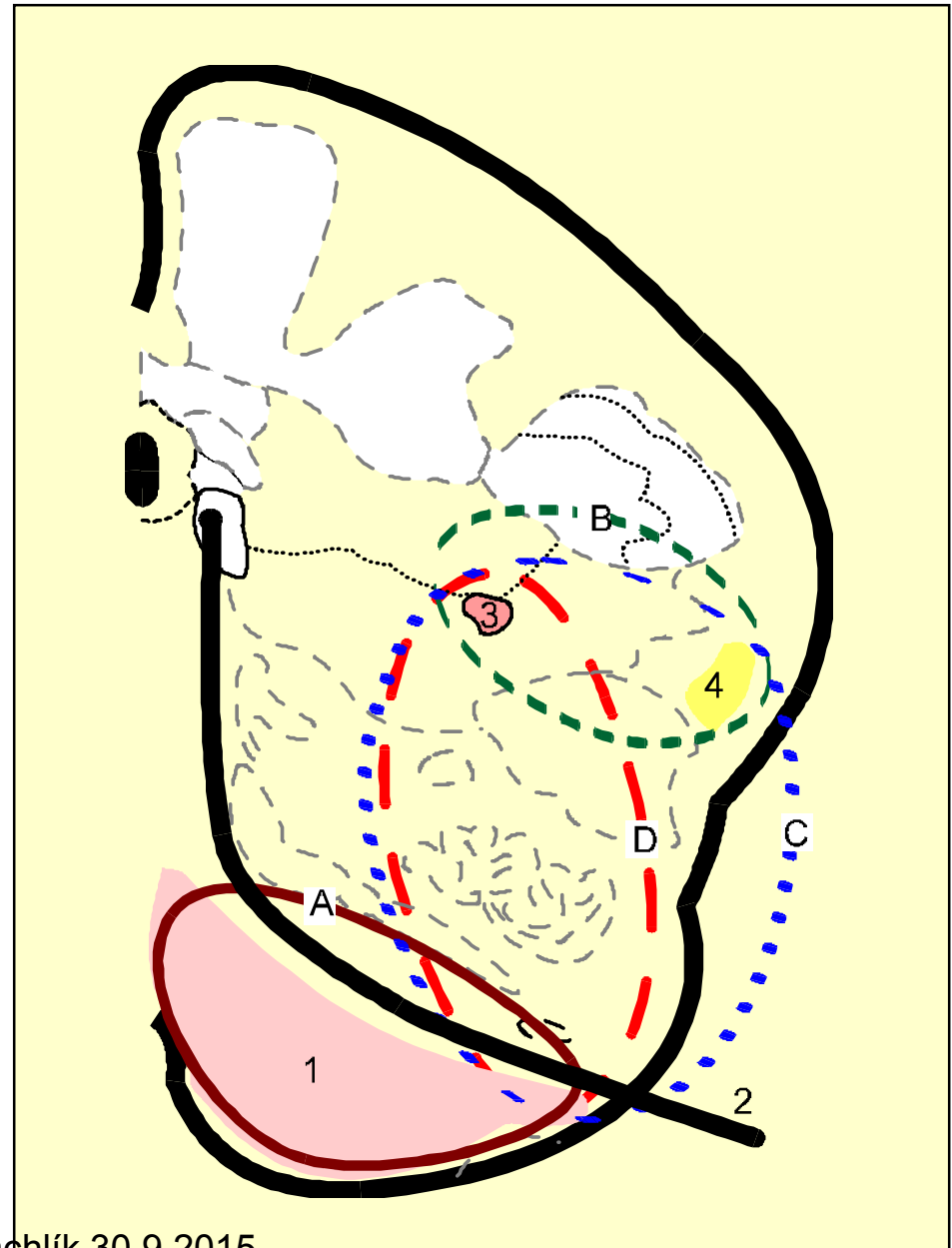
D. Tapiasův syndrom

1. tractus pyramidalis

2. n. hypoglossus

3. spinothalamic tract

4. nucleus ambiguus



Clinical syndromes of lower medulla

A. Hemiplegia alternans inf.

B. Avelis syndrome

C. Jackson syndrome

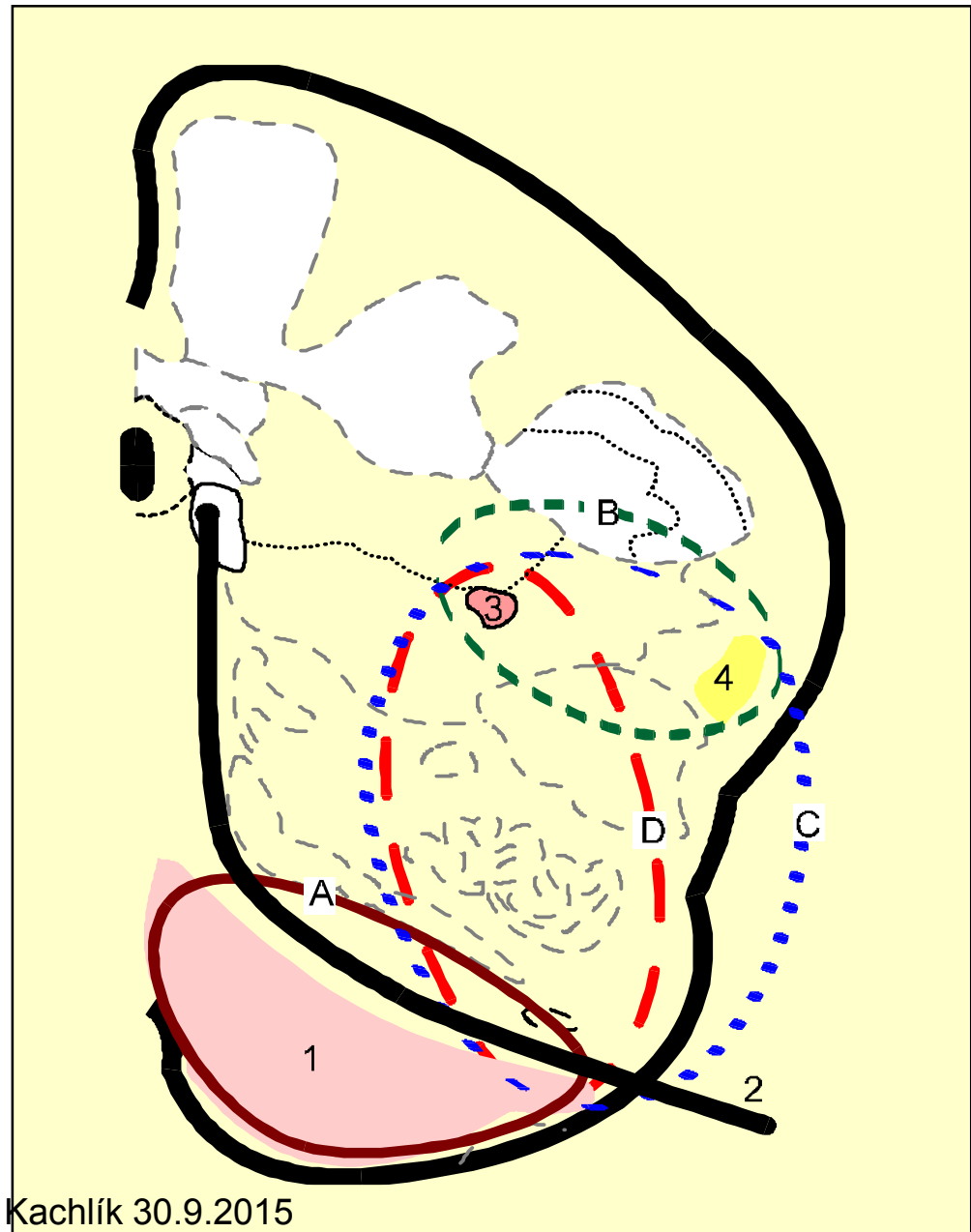
D. Tapia syndrome

1. tractus pyramidalis

2. n. hypoglossus

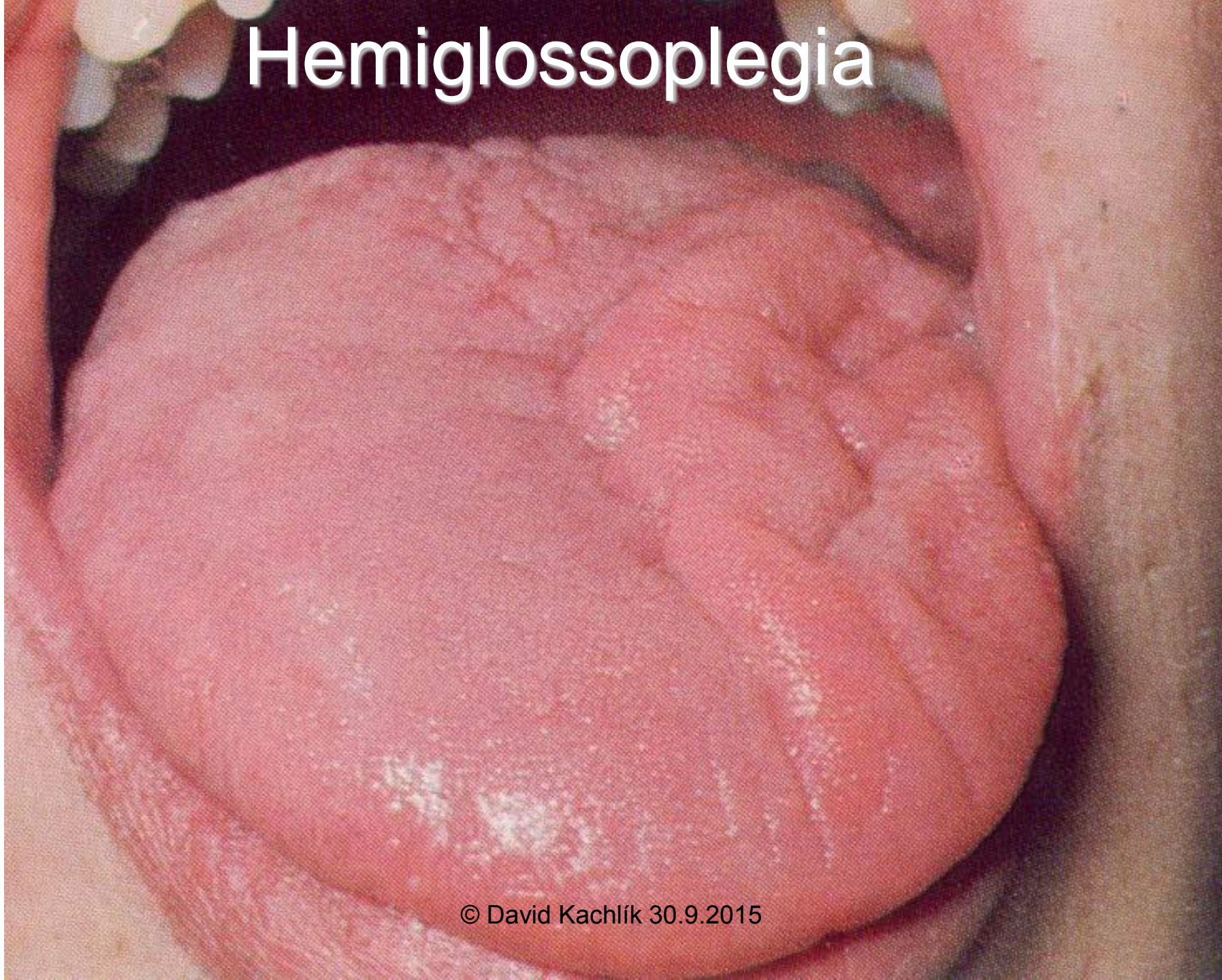
3. spinothalamic tract

4. nucleus ambiguus



Hemiglossoplegia

© David Kachlík 30.9.2015



MOST

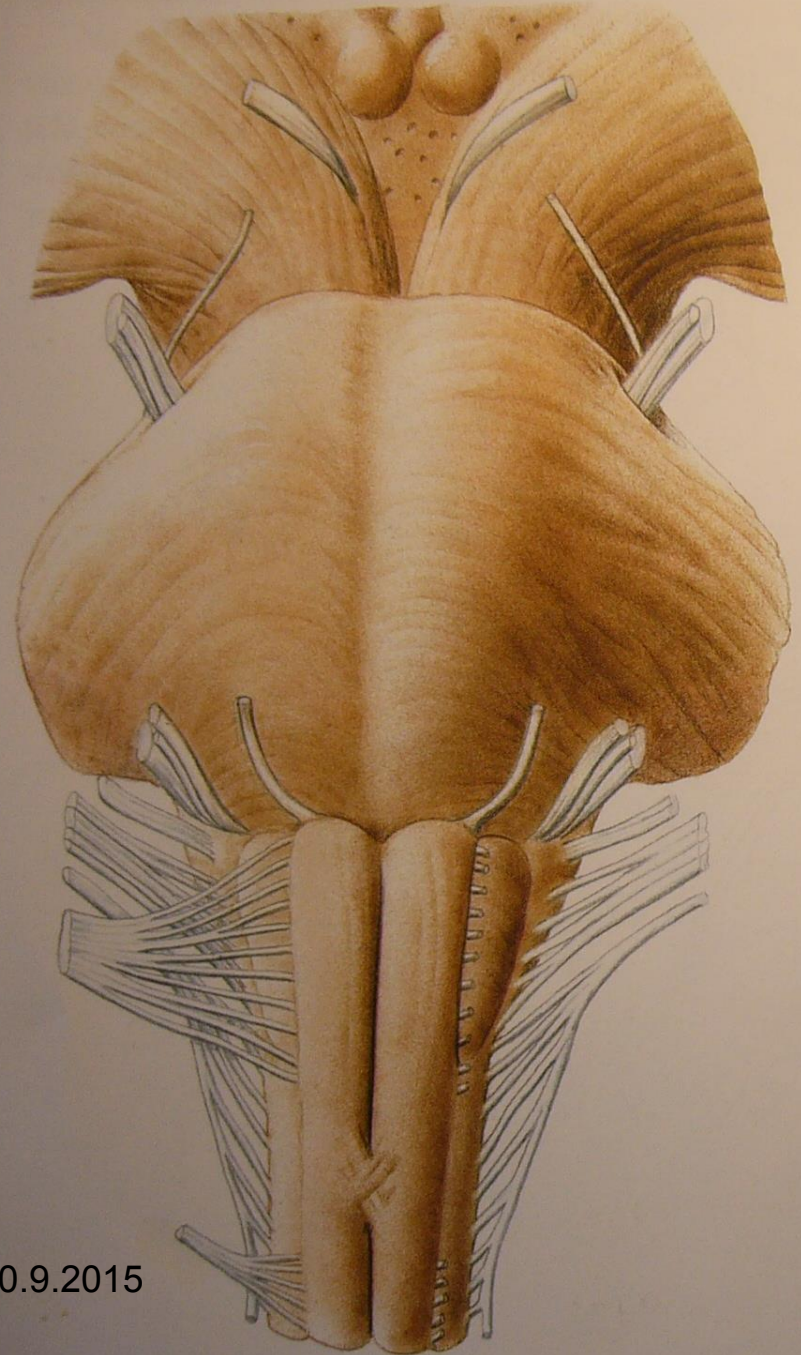
Pons = Pons

jen ventrálně

dorzálně – spodina IV. kom

- sulcus bulbopontinus
 - výstup n. VI
- sulcus basilaris (nepárov
- pedunculi cerebellares m
 - dráhy z ncll. pontis do mo
- linea trigeminofacialis *He*
 - mezi výstupy n.V a VII, oc
- angulus pontocerebellar
 - výstup n. VII a VIII + aper

© David Kachlík 30.9.2015



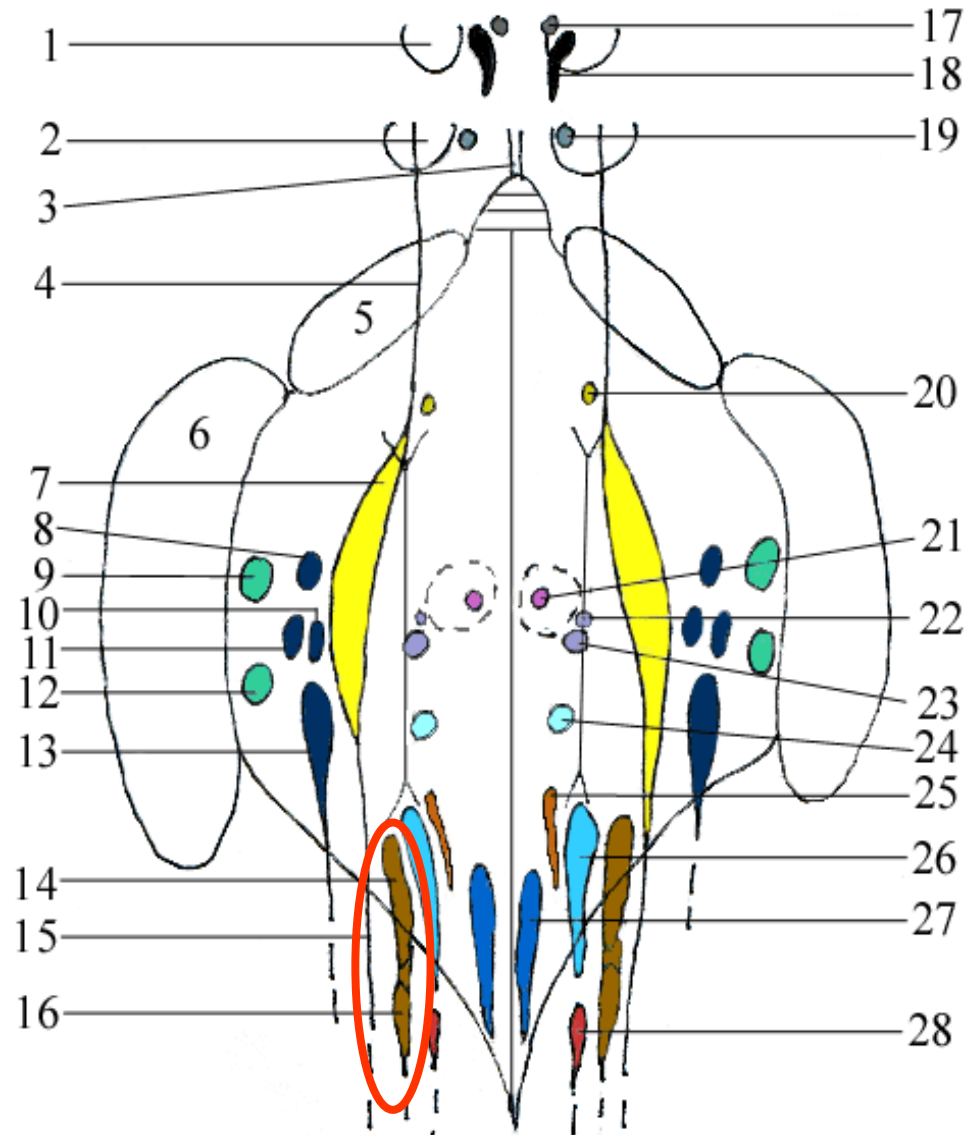
Most - vnitřní stavba části

- pars basilaris pontis (= pars anterior; ventralis)
 - vývojově mladší
 - ventrální část při lebeční spodině
 - nuclei pontis + sestupné dráhy (fibrae pontis)
- tegmentum pontis (= pars posterior; dorsalis)
 - vývojově starší
 - dorzální část při spodině IV. komory
 - jádra hlavových nervů
 - RF
 - vzestupné dráhy (lemnisci)
 - staré dráhy (fasciculus longitudinalis medialis + posterior)

Most - vnitřní stavba jádra

- ncl. pontis
 - přepojení dráhy z kůry do mozečku (tr. corticocerebellaris)
- ncl. olivaris superior
 - jádra zapojená do sluchové dráhy
 - určení polohy zdroje zvuku
- corpus trapezoideum (nuclei c.t.)
 - jádra zapojená do sluchové dráhy
- ncl. parabrachiales
 - součást limbického systému
 - dýchání, bolest, chuť, *serotonin*
- jádra hlavových nervů
 - n. V, VI, VII, VIII

SPODINA ČTVRTÉ KOMORY (FOSSA RHOMBOIDEA) S PRŮMĚTY JADER HLAVOVÝCH NERVŮ



- 1 - colliculus superior
- 2 - colliculus inferior
- 3 - frenulum veli medullaris superioris
- 4 - tractus mesencephalicus n. V.
- 5 - pedunculus cerebellaris superior
- 6 - pedunculus cerebellaris medius
- 7 - nucleus principalis n. V.
- 8 - nucleus vestibularis superior /Bechtěrevl/
- 9 - nucleus cochlearis posterior
- 10 - nucleus vestibularis medialis /Schwalbe/
- 11 - nucleus vestibularis lateralis /Deiters/
- 12 - nucleus cochlearis anterior
- 13 - nucleus vestibularis inferior /Roller/
- 14 + 16 - nuclei tractus solitarii
- 15 - tractus spinalis n. V.
- 17 - nucleus accessorius n. III. /Edinger-Westphal/
- 18 - nucleus n. III.
- 19 - nucleus n. IV.
- 20 - nucleus motorius n. V.
- 21 - nucleus n. VI.
- 22 - nucleus salivatorius superior
- 23 - nucleus n. VII.
- 24 - nucleus salivatorius inferior
- 25 - nucleus posterior (dorsalis) n. X.
- 26 - nucleus ambiguus
- 27 - nucleus n. XII.

Ncl. tractus solitarii

- viscerosenzitivní jádro postranního smíšeného systému
- veškeré aferentní informace z viscerálních orgánů (+ chuť)
- centrum pro autonomní nervovou soustavu (elementární autonomní reflexy)
 - související s příjmem a zpracováním potravy
 - reflex slinění, sekrece žaludeční či slinivkové šťávy
- *složitější reakce vyžadující integraci většího množství elementárních autonomních reflexů nebo koordinaci autonomního + endokrinního + somatického systému*
 - *zvracení, polykání, dýchání, kašel, orgasmus, hrozící podchlazení či přehřátí*
 - *řízeny z RF a zejména z hypotalamu*
- analogie v míše = ncl. intermediomedialis
 - automatická defekace, mikce, erekce

Most - vnitřní stavba dráhy

pars basilaris

- ***fibrae pontis longitudinales***
 - fibrae corticospinales = roztržštěné svazky pyramid → pyramis
 - fibrae corticopontinae → ncll. pontis →
- ***fibrae pontis transversae*** (= fibrae pontocerebellares) → pedunculi cerebellares medii → mozeček

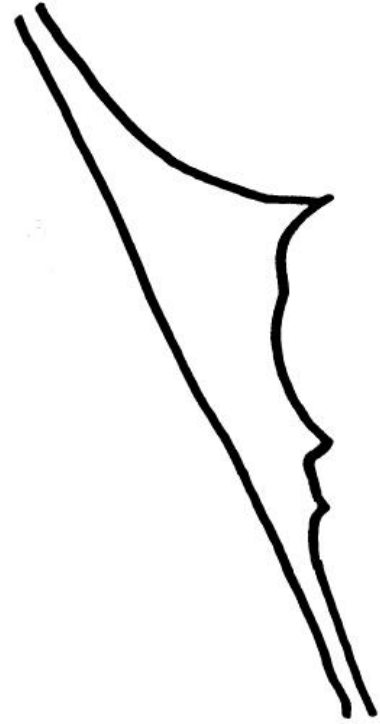
Most - vnitřní stavba dráhy

tegmentum

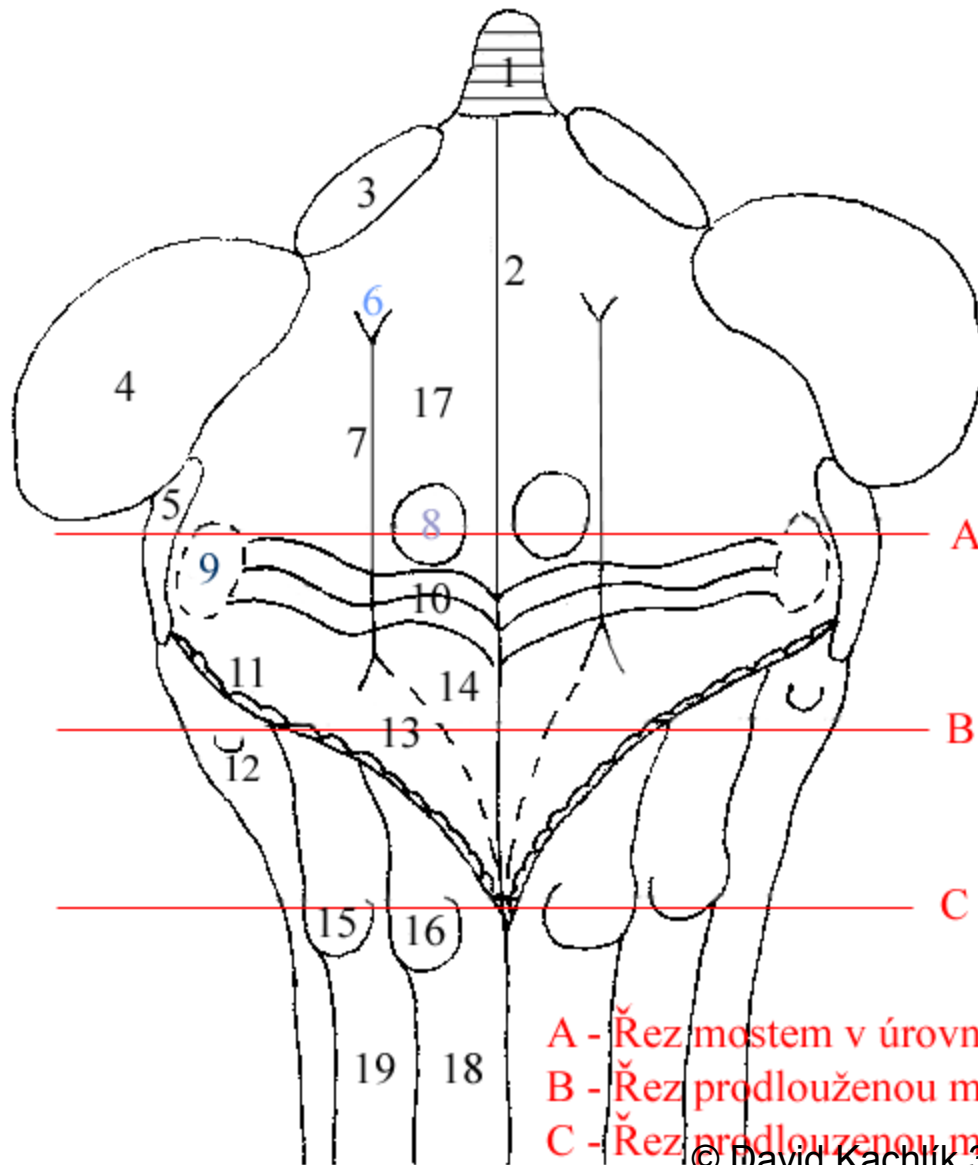
- lemniscus medialis
- tr. spinothalamicus → lemniscus spinalis
- tr. spinocerebellaris ant.
- tr. spinoreticularis → RF
- fasciculus longitudinalis medialis + posterior
- extrapyramidové dráhy
 - tr. reticulospinalis, tectospinalis, rubrospinalis, caeruleospinalis, interstitiospinalis

Ventriculus quartus = 4. komora

- dno: fossa rhomboidea
- strop (= tegmen)
 - velum medullare sup.
 - fastigium
 - velum medullare inf.
 - apertura mediana v.q. (= foramen *Magendie*) - nepárová
 - obex (kaudálně)
- tela choroidea ventriculi quarti
 - plexus choroideus ventriculi quarti
- recessus lateralis
 - apertura lateralis v.q. (= foramen *Luschkae*) – párová
 - ven vykukuje Bochdalkův keříček z plexus choroideus
- aqueductus mesencephali *Sylvii* – do III. komory



SPODINA ČTVRTÉ KOMORY MOZKOVÉ (FOSSA RHOMBOIDEA)

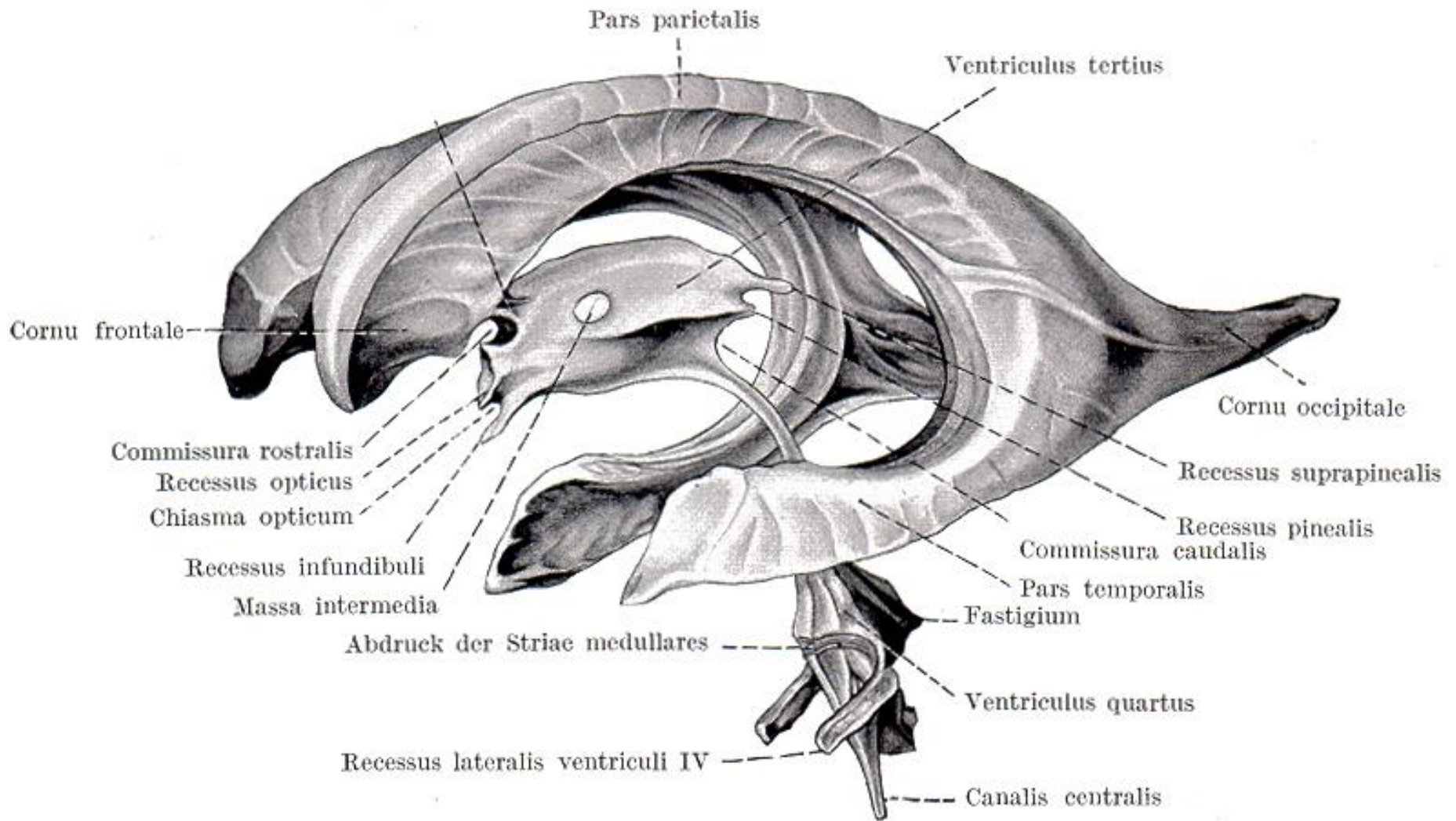


- 1 - lingula cerebelli
- 2 - sulcus medianus
- 3 - pedunculus cerebellaris superior
- 4 - pedunculus cerebellaris medius
- 5 - pedunculus cerebellaris inferior
- 6 - locus caeruleus
- 7 - sulcus limitans
- 8 - colliculus facialis
- 9 - area vestibularis
- 10 - striae medullares ventriculi quarti
- 11 - taenia cinerea
- 12 - tuberculum trigeminale
- 13 - trigonum n. X.
- 14 - trigonum n. XII.
- 15 - tuberculum cuneatum
- 16 - tuberculum gracile
- 17 - eminentia medialis
- 18 - fasciculus gracilis /Golli/
- 19 - fasciculus cuneatus /Burdachi/

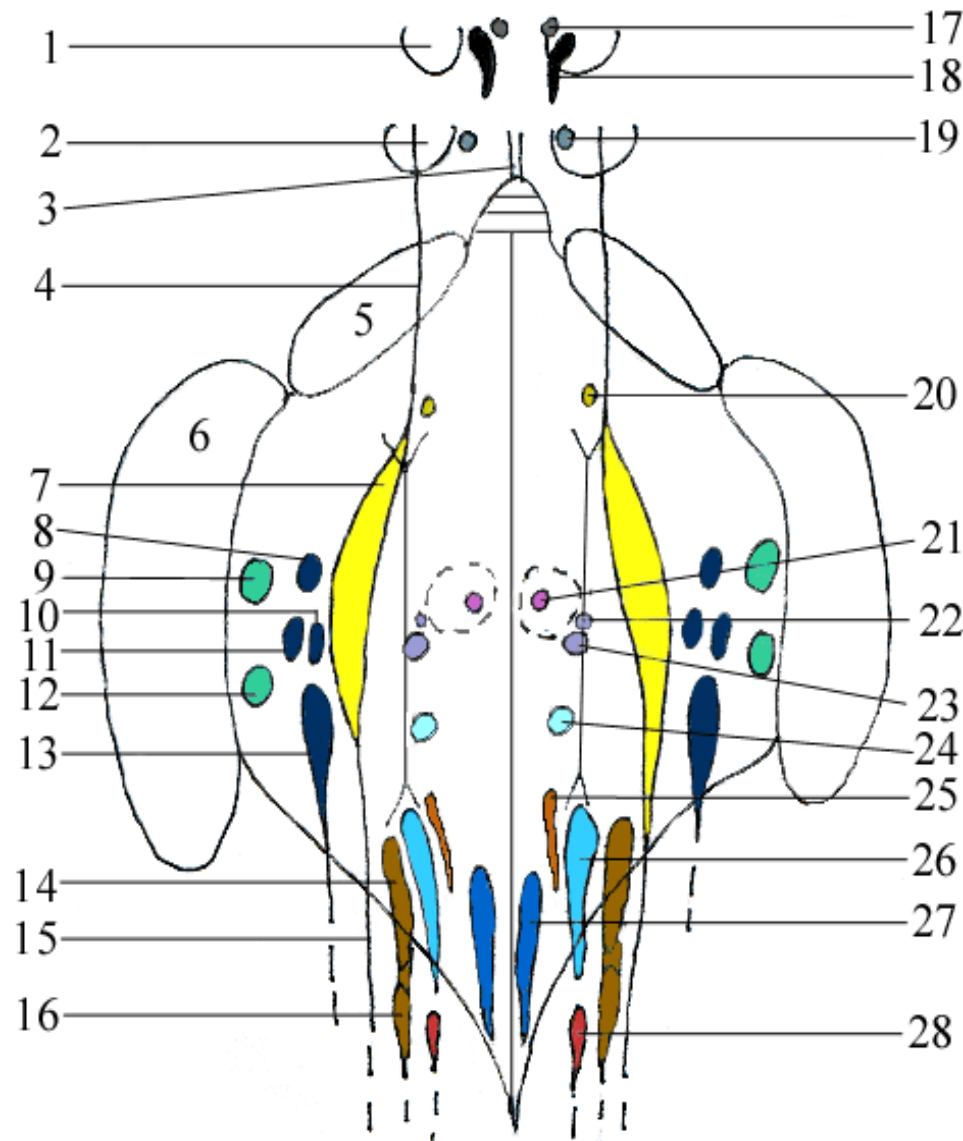
A - Řez mostem v úrovni colliculus superior

B - Řez prodlouženou míchou v úrovni tuberculum trigeminale

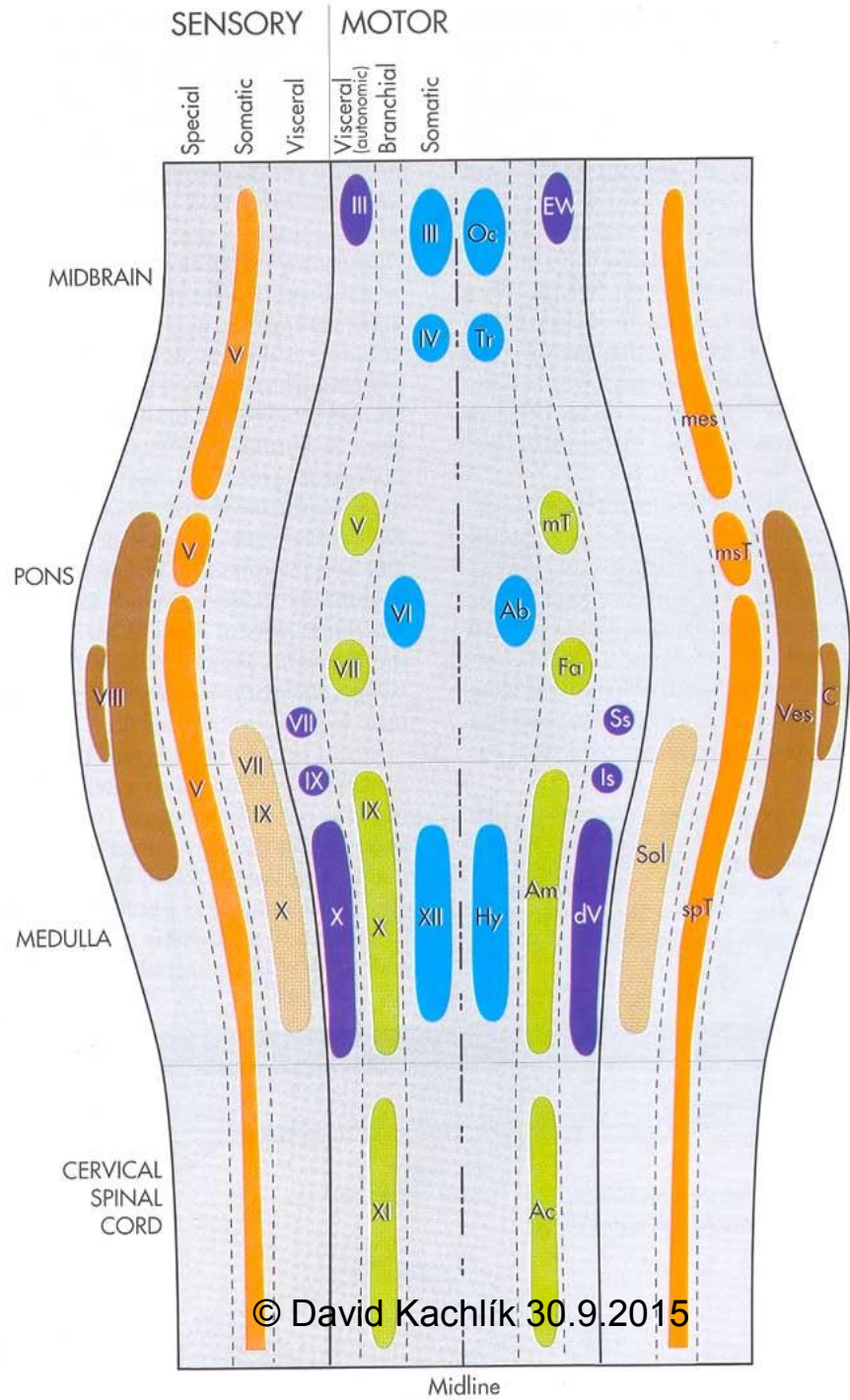
C - Řez prodlouženou míchou v úrovni tuberculum gracile et cuneatum



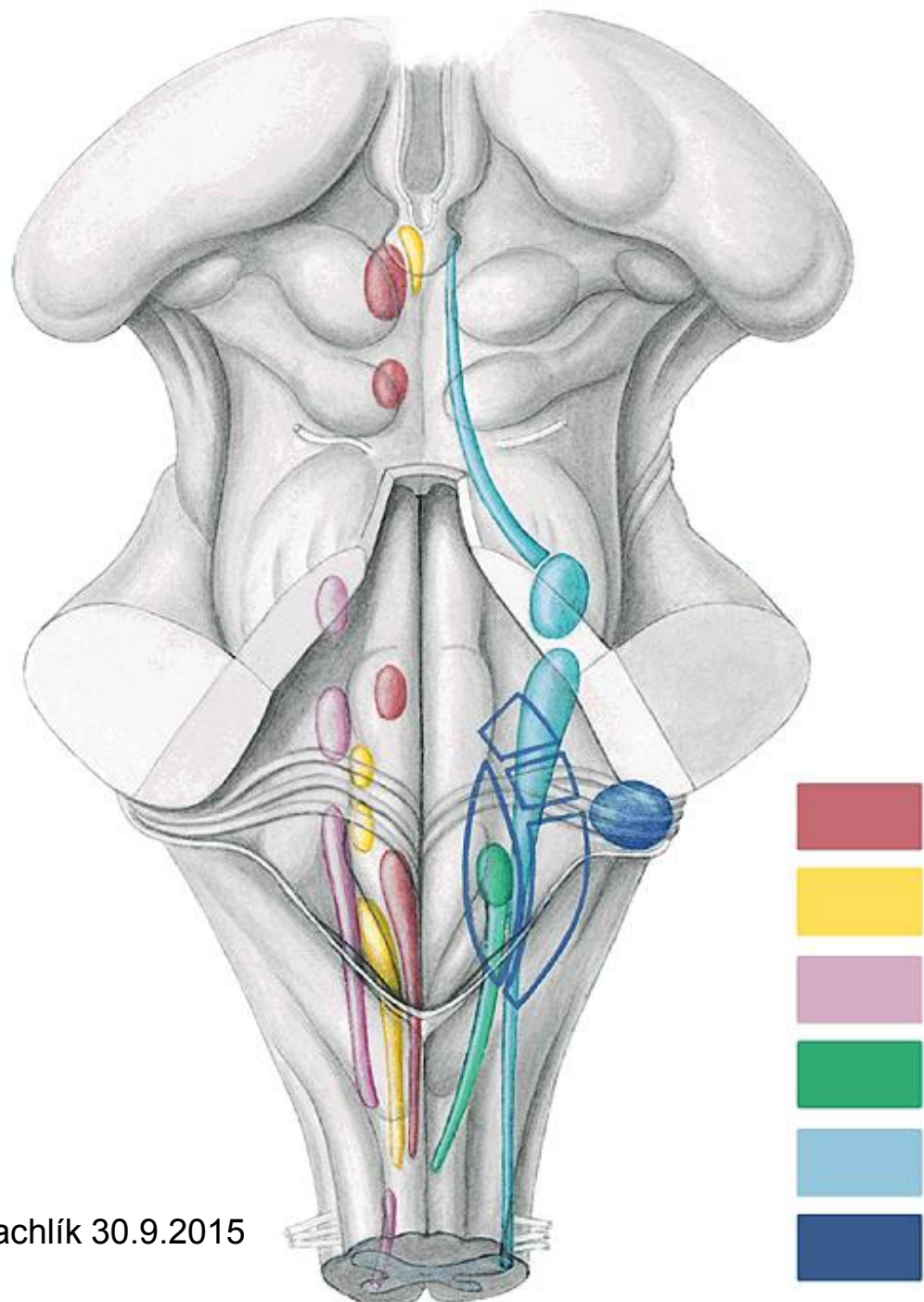
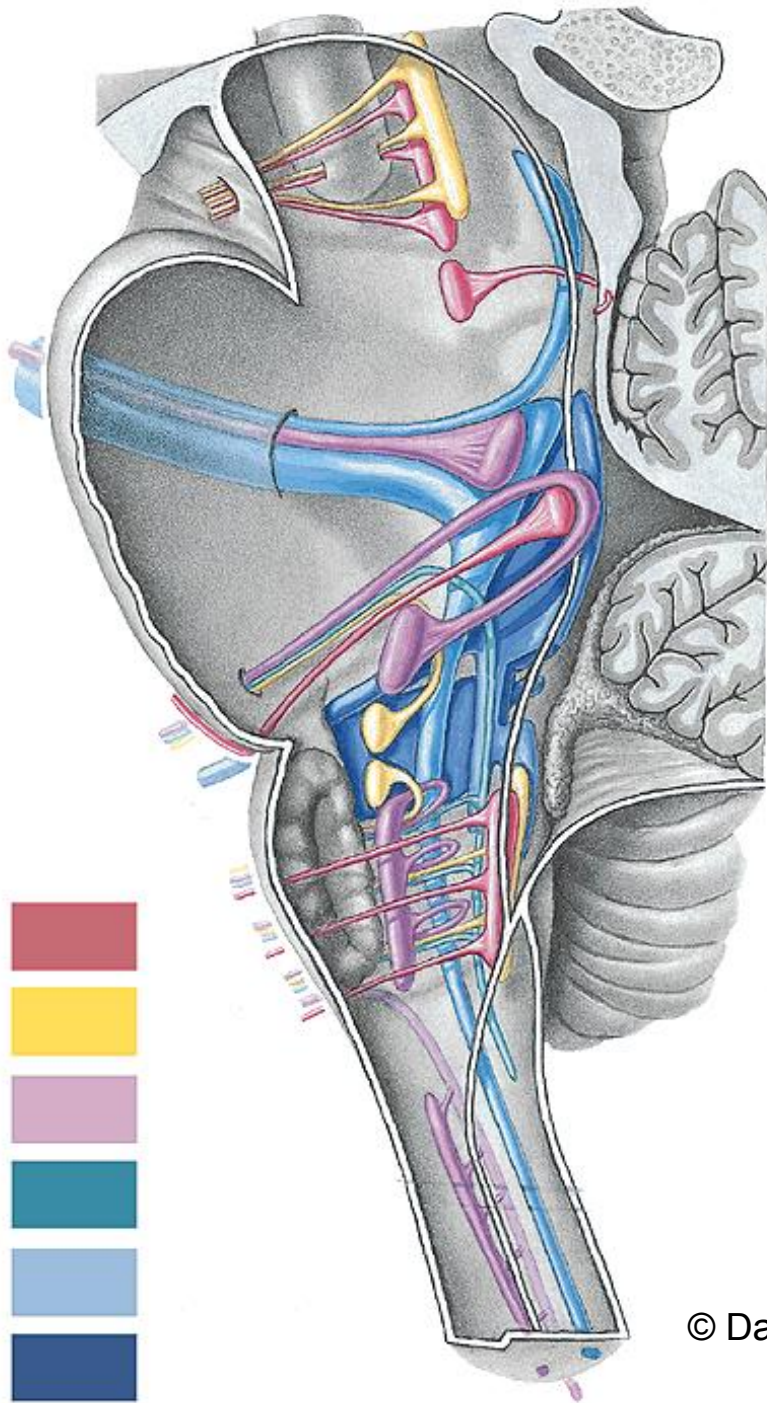
SPODINA ČTVRTÉ KOMORY (FOSSA RHOMBOIDEA) S PRŮMĚTY JADER HLAVOVÝCH NERVŮ



- 1 - colliculus superior
- 2 - colliculus inferior
- 3 - frenulum veli medullaris superioris
- 4 - tractus mesencephalicus n. V.
- 5 - pedunculus cerebellaris superior
- 6 - pedunculus cerebellaris medius
- 7 - nucleus principalis n. V.
- 8 - nucleus vestibularis superior /Bechtěrevl/
- 9 - nucleus cochlearis posterior
- 10 - nucleus vestibularis medialis /Schwalbe/
- 11 - nucleus vestibularis lateralis /Deiters/
- 12 - nucleus cochlearis anterior
- 13 - nucleus vestibularis inferior /Roller/
- 14 + 16 - nuclei tractus solitarii
- 15 - tractus spinalis n. V.
- 17 - nucleus accessorius n. III. /Edinger-Westphal/
- 18 - nucleus n III.
- 19 - nucleus n. IV.
- 20 - nucleus motorius n. V.
- 21 - nucleus n. VI.
- 22 - nucleus salivatorius superior
- 23 - nucleus n. VII.
- 24 - nucleus salivatorius inferior
- 25 - nucleus posterior (dorsalis) n. X.
- 26 - nucleus ambiguus
- 27 - nucleus n. XII.

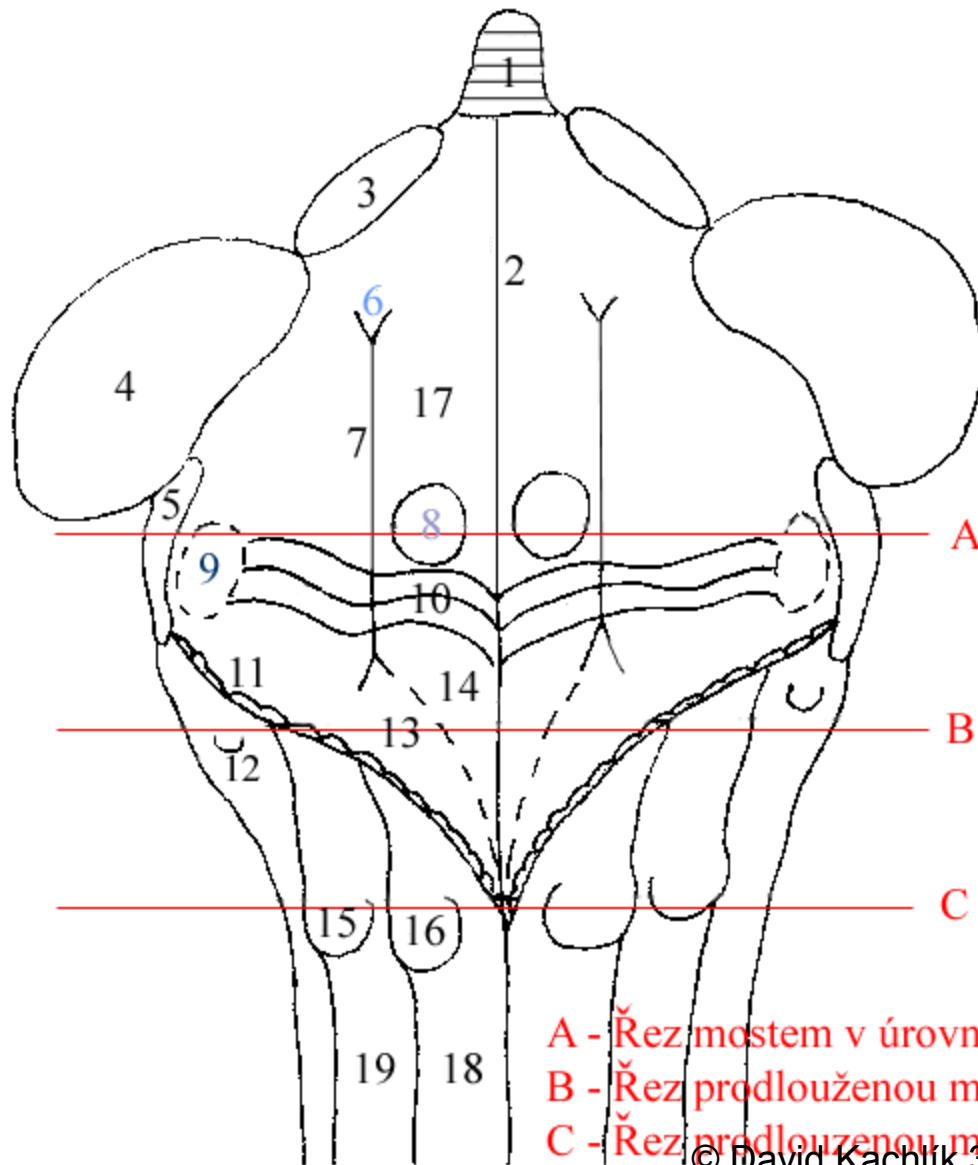


© David Kachlík 30.9.2015



© David Kachlík 30.9.2015

SPODINA ČTVRTÉ KOMORY MOZKOVÉ (FOSSA RHOMBOIDEA)



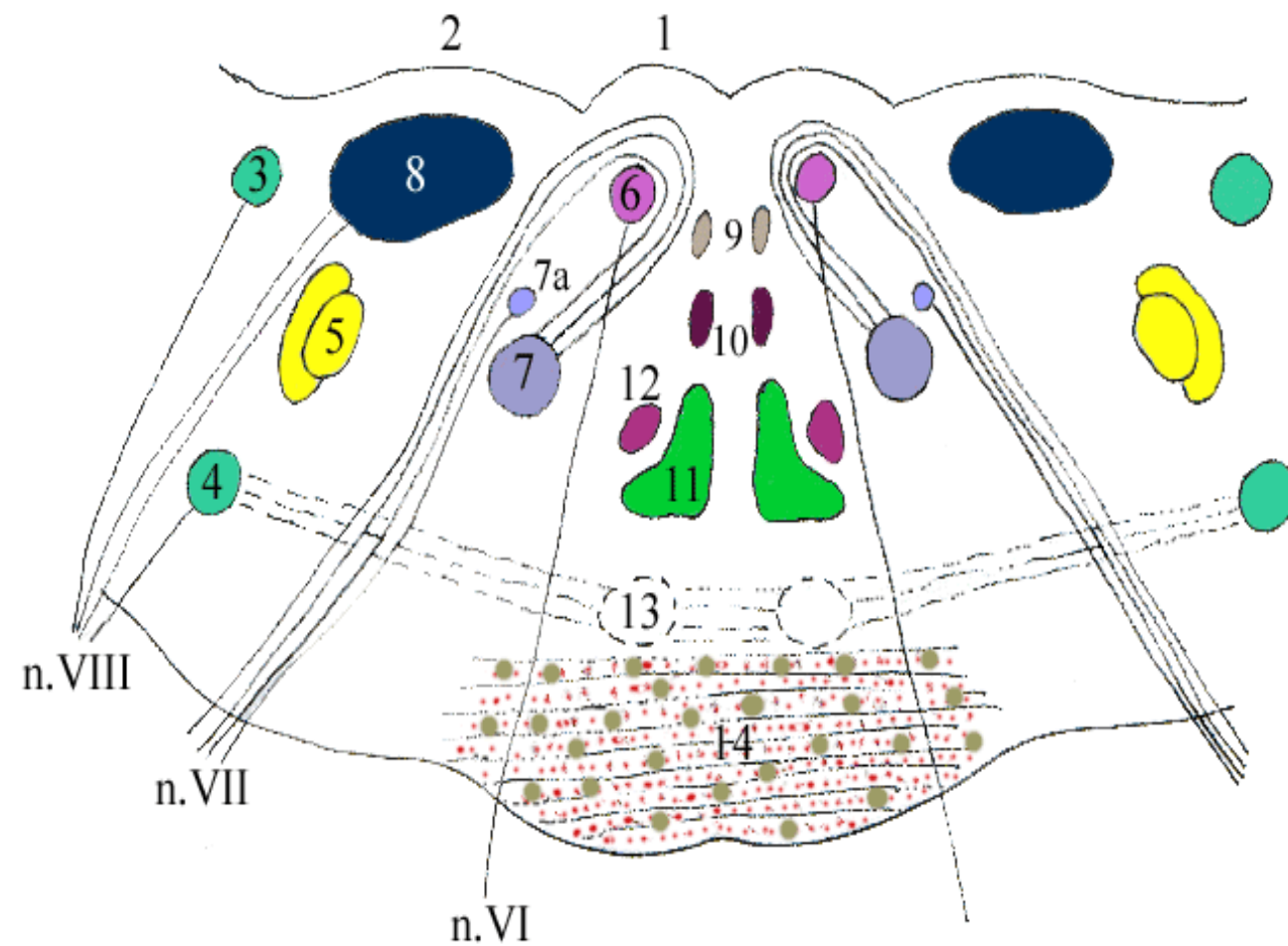
- 1 - lingula cerebelli
- 2 - sulcus medianus
- 3 - pedunculus cerebellaris superior
- 4 - pedunculus cerebellaris medius
- 5 - pedunculus cerebellaris inferior
- 6 - locus caeruleus
- 7 - sulcus limitans
- 8 - colliculus facialis
- 9 - area vestibularis
- 10 - striae medullares ventriculi quarti
- 11 - taenia cinerea
- 12 - tuberculum trigeminale
- 13 - trigonum n. X.
- 14 - trigonum n. XII.
- 15 - tuberculum cuneatum
- 16 - tuberculum gracile
- 17 - eminentia medialis
- 18 - fasciculus gracilis /Golli/
- 19 - fasciculus cuneatus /Burdachi/

A - Řez mostem v úrovni colliculus superior

B - Řez prodlouženou míchou v úrovni tuberculum trigeminale

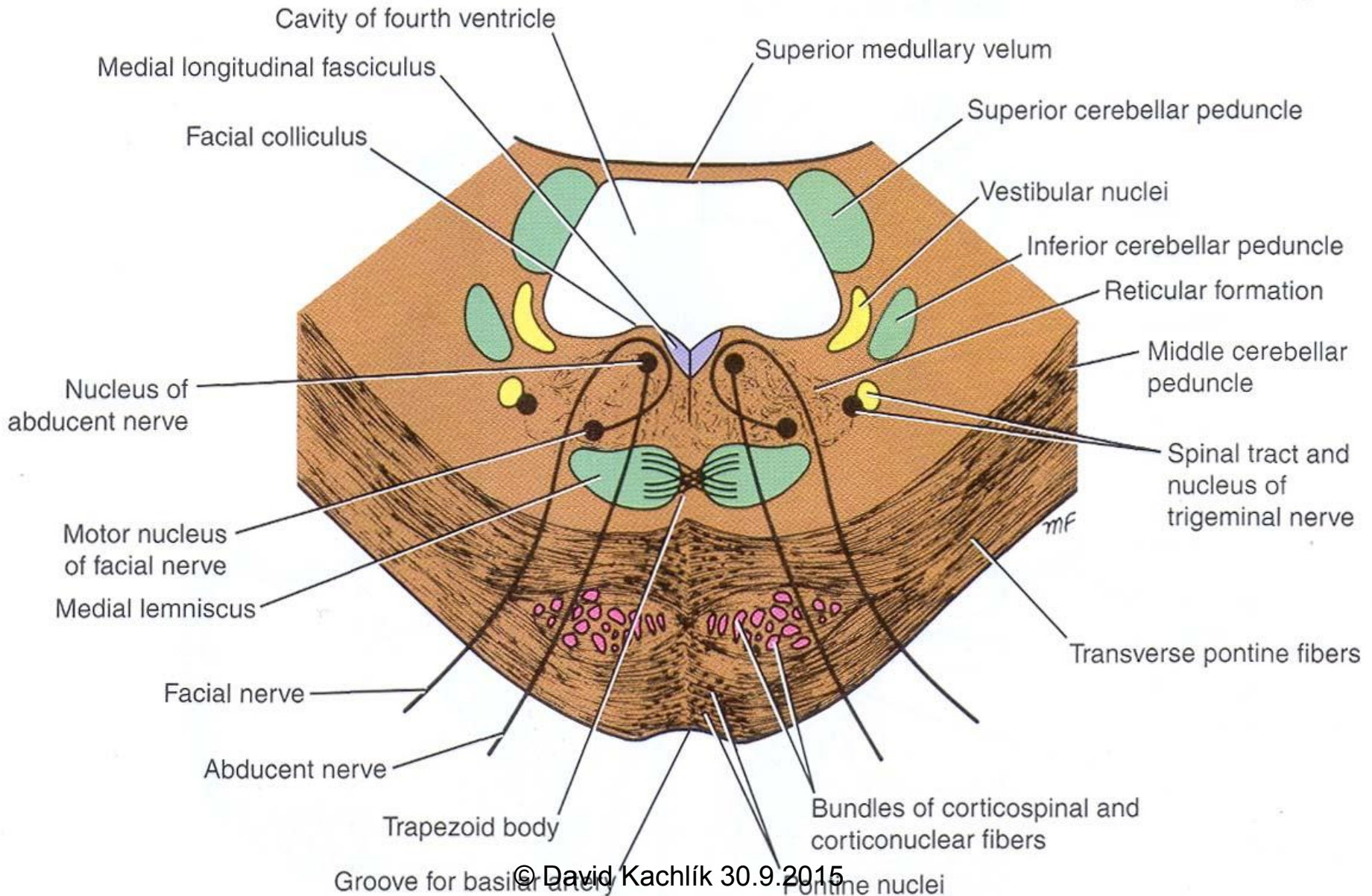
C - Řez prodlouženou míchou v úrovni tuberculum gracile et cuneatum

ŘEZ PRODLOUŽENOU MÍCHOU V ÚROVNI COLLICULUS FACIALIS

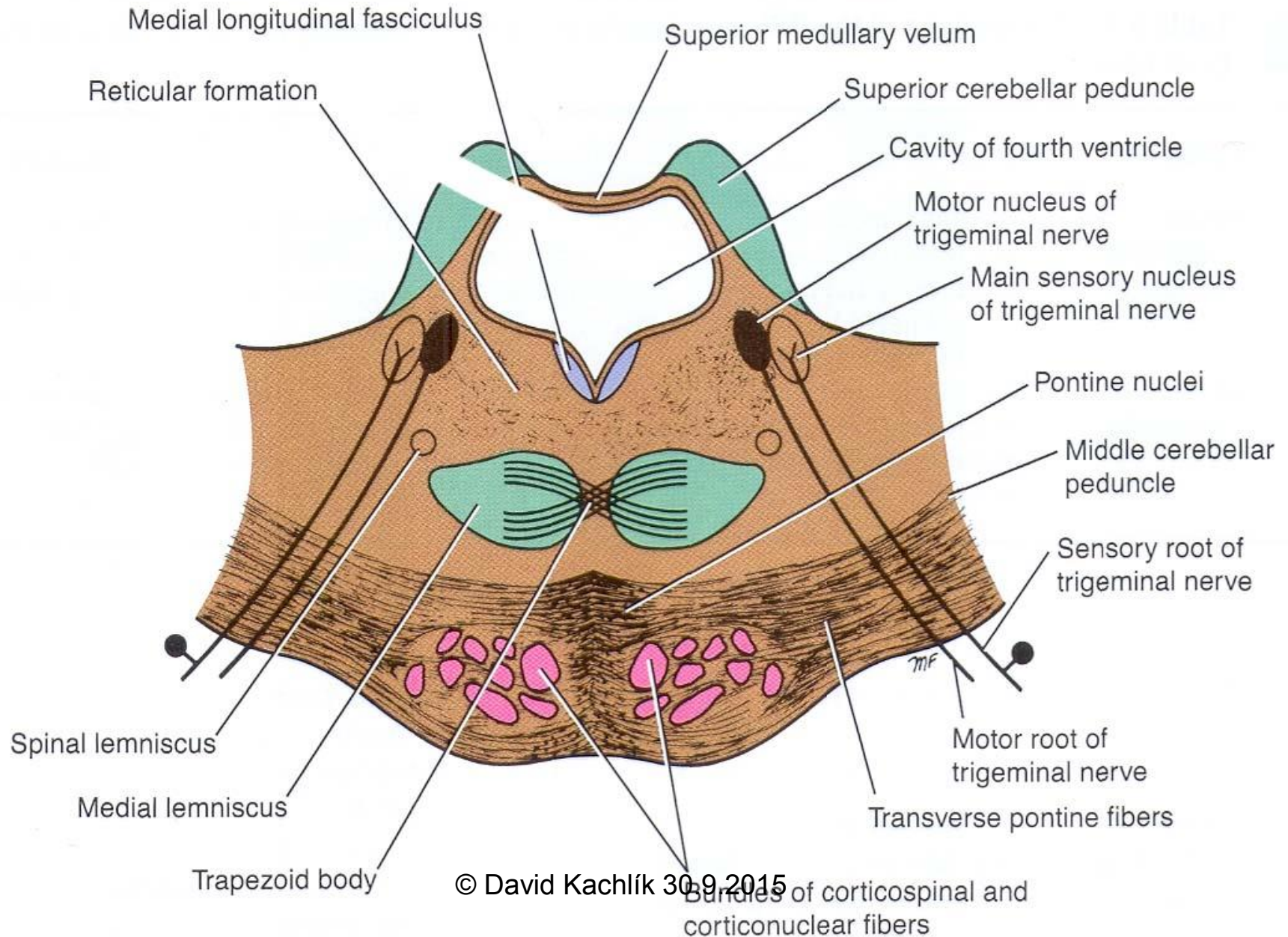


- 1 - eminentia medialis
- 2 - area vestibularis
- 3 - nucleus cochlearis posterior
- 4 - nucleus cochlearis anterior
- 5 - nucleus et tractus n. V.
- 6 - nucleus n. VI.
- 7 - nucleus n. VII.
- 7a - nucleus salivatorius superior
- 8 - nuclei vestibulares
- 9 - fasciculus longitudinalis medialis
- 10 - tractus tectospinalis
- 11 - lemniscus medialis
- 12 - tractus rubrospinalis
- 13 - corpus trapezoideum
- 14 - fibrae pontis transversae
(černé příčné čáry)
nuclei pontis (velké hnědé tečky)
fibrae pontis longitudinales
*/roztržštěné svazky pyramid/
(malé červené tečky)*

Pons - sectio in collicule faciale



Pons - sectio in nucleis trigeminalibus

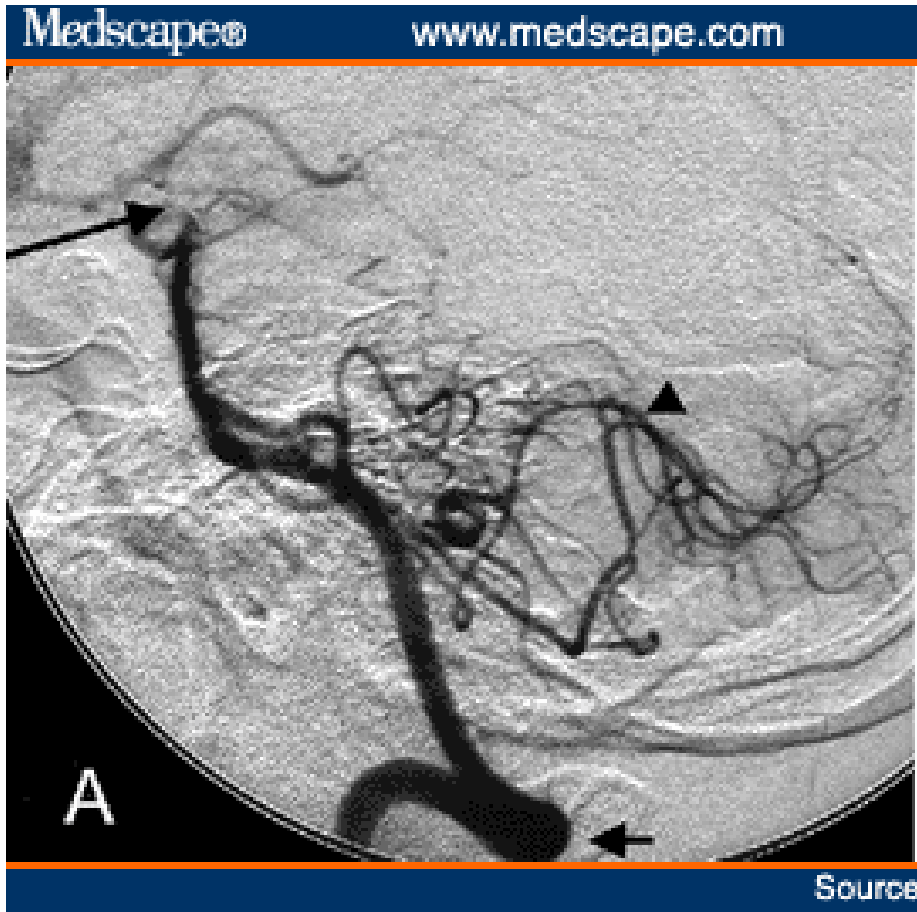


Locked-in syndrom

- bdělý pacient
- plná kvadruparéza + obrna hlavových nervů od n.V
- porucha v pars basilaris pontis = uzávěr **a. basilaris**
- někdy zachování propriocepce a senzitivity z těla

- *"the closest thing to being buried alive".*
- *"maladie de l'emmuré vivant", "Eingeschlossensein,,,"
Cerebromedullospinal Disconnection, De-Efferented
State, Pseudocoma, ventral pontine syndrome*

Locked – in syndrom



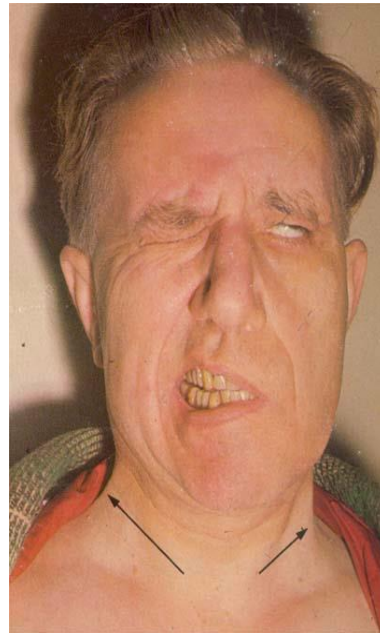
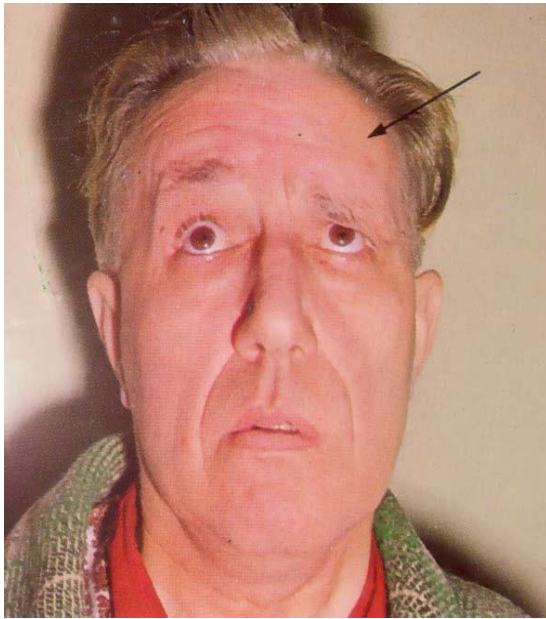Perzistentní vegetativní stav Locked-out syndrom

- nemocný nereaguje na smyslové podněty
- neuvědomuje si své okolí ani sám sebe
- zachovaný cyklus spánku a bdění
- dýchání bez pomoci dýchacích přístrojů
- rozsáhlé poškození mozkové kůry nebo vláken propojujících kůru s talamem
- oboustranné poškození talamu
- „*coma vigile, apalický syndrom, chronický vegetativní stav, permanentní vegetativní stav (PVS)*“

Persistentní vegetativní stav „locked-out“

WILBERMAN

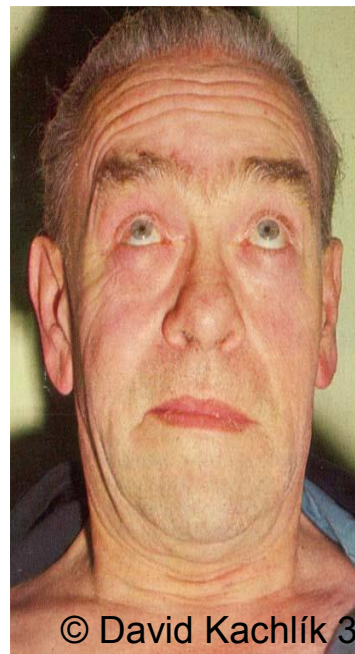
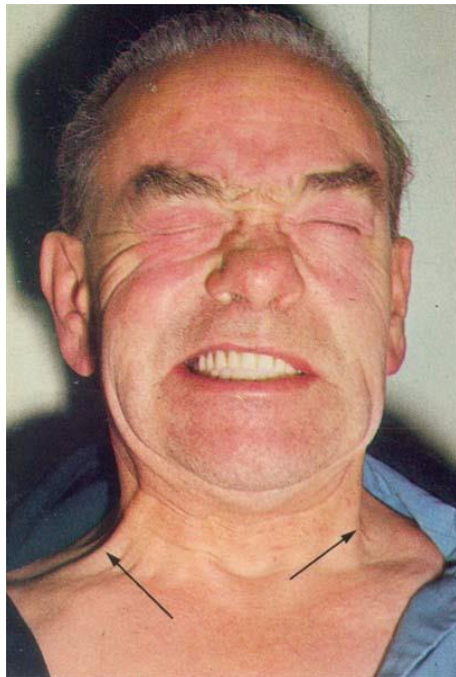




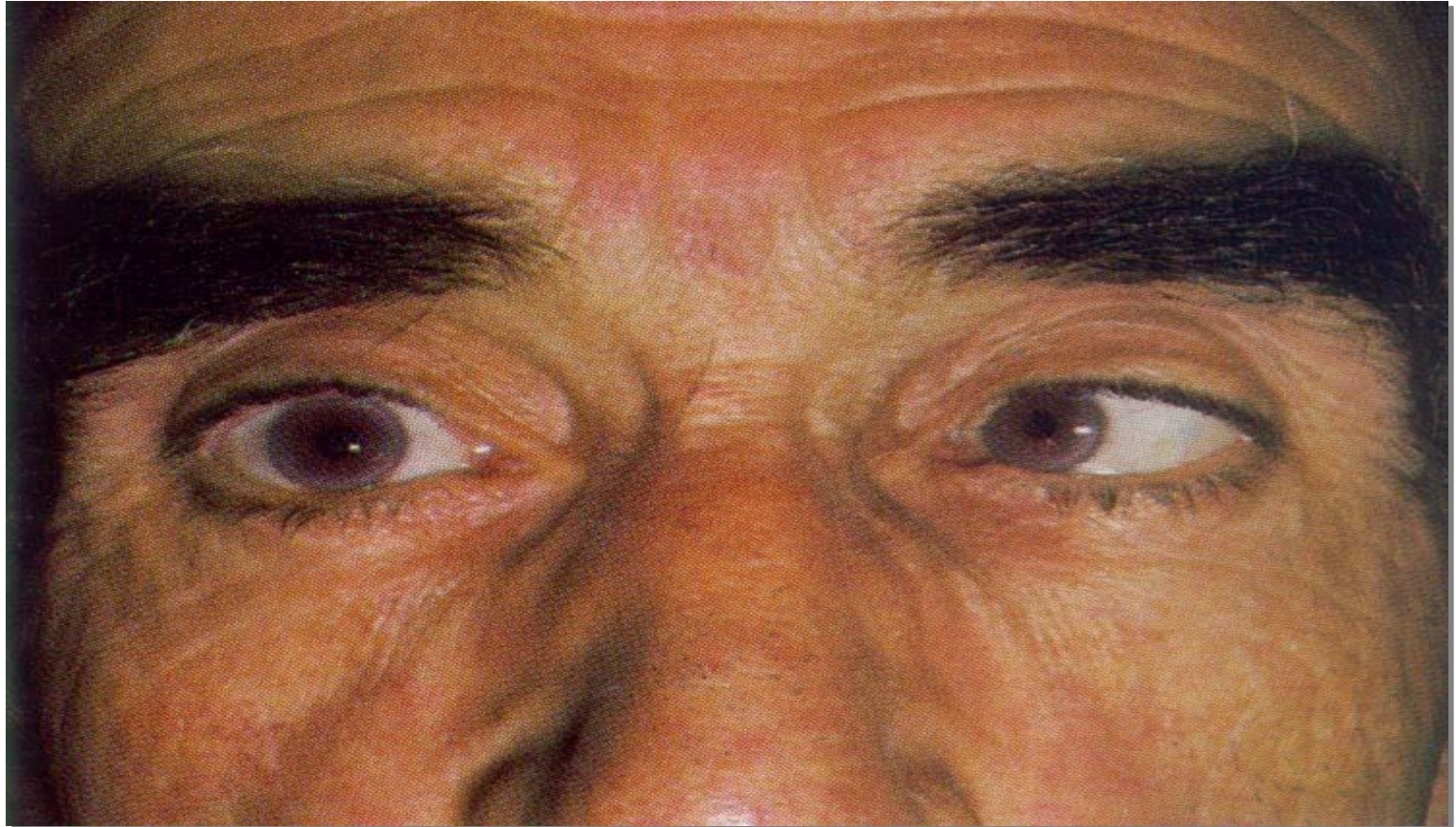
periferní „Bellova“ obrna

n. VII

centrální obrna



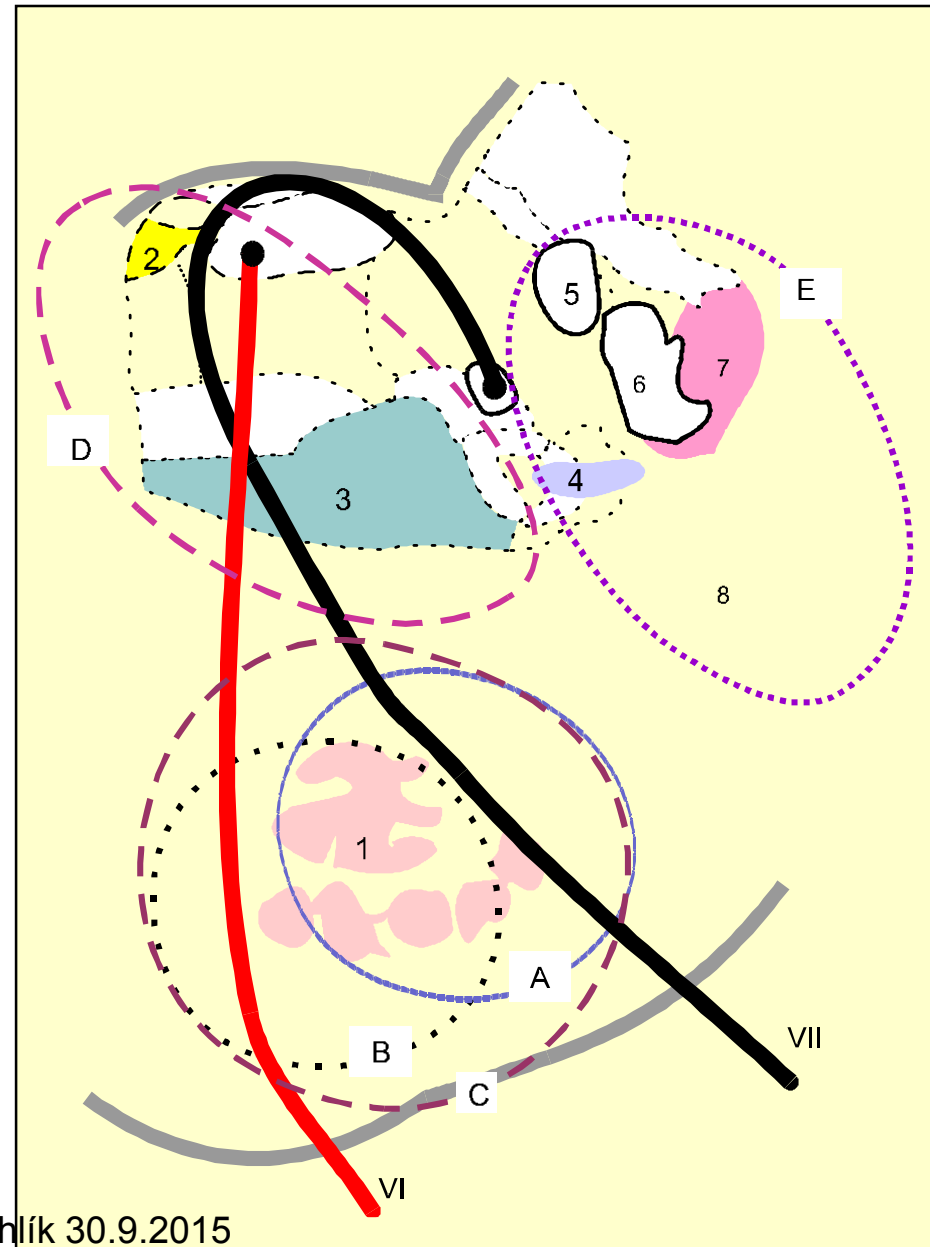
Strabismus convergens – n. VI



Klinické syndromy mostu

- A. Millard-Gublerův syndrom
- B. Raymondův syndrom
- C. Fovilleův syndrom
- D. Raymond-Cestanův syndrom
- E. Marie-Poixův syndrom

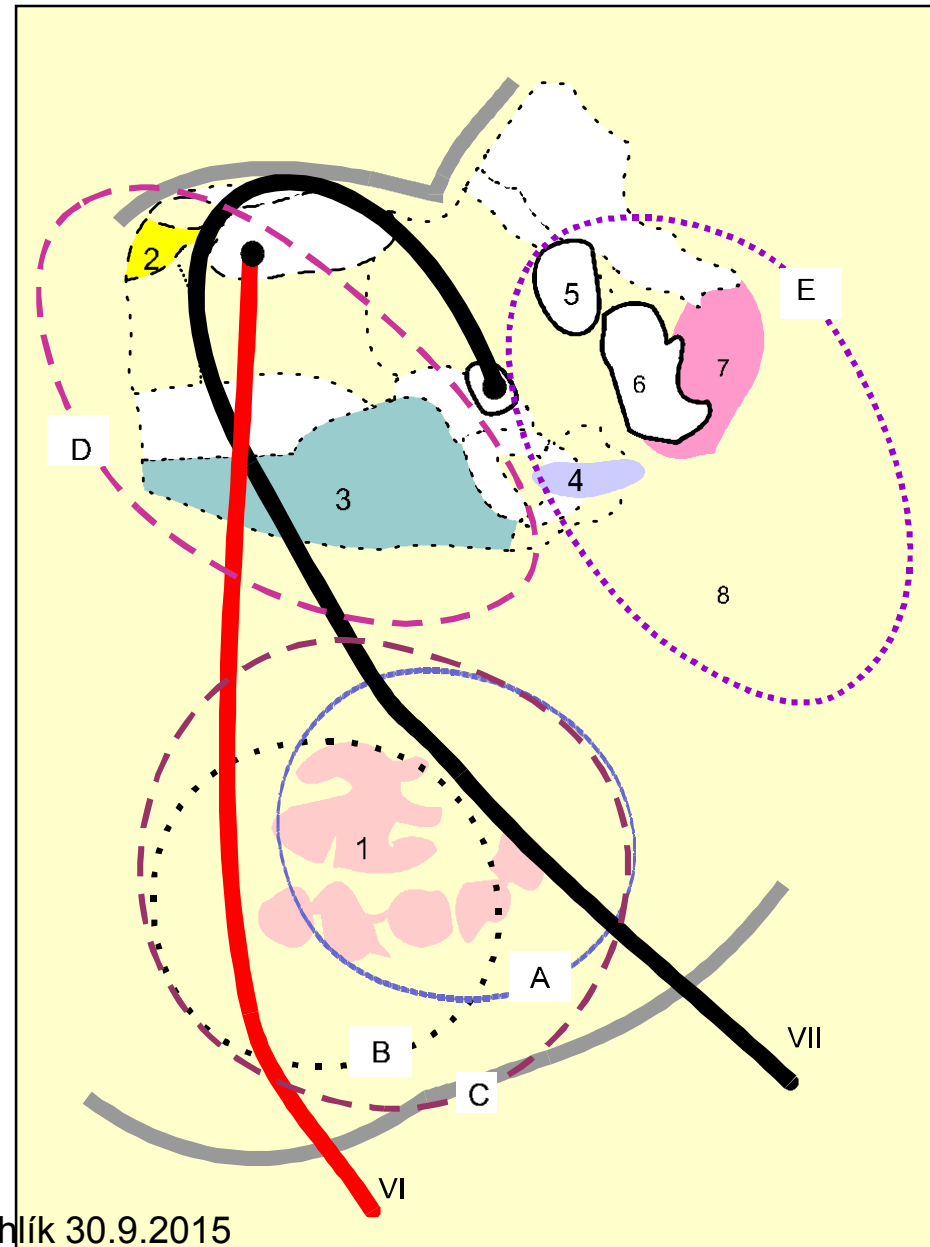
- 1. *tractus pyramidalis*
- 2. *fasciculus longitudinalis med.*
- 3. *lemniscus medialis*
- 4. *tractus spinothalamicus*
- 5. nucleus motorius n.V
- 6. nucleus principalis n.V
- 7. *tractus spinalis n. V*
- 8. *pedunculus cerebellaris medius*



Clinical syndrome of pons

- A. Millard-Gubler Syndrom
- B. Raymond Syndrom
- C. Foville Syndrom
- D. Raymond-Cestan Syndrom
- E. Marie-Poix Syndrom

- 1. *tractus pyramidalis*
- 2. *fasciculus longitudinalis med.*
- 3. *lemniscus medialis*
- 4. *tractus spinothalamicus*
- 5. nucleus motorius n.V
- 6. nucleus principalis n.V
- 7. *tractus spinalis n. V*
- 8. *pedunculus cerebellaris medius*



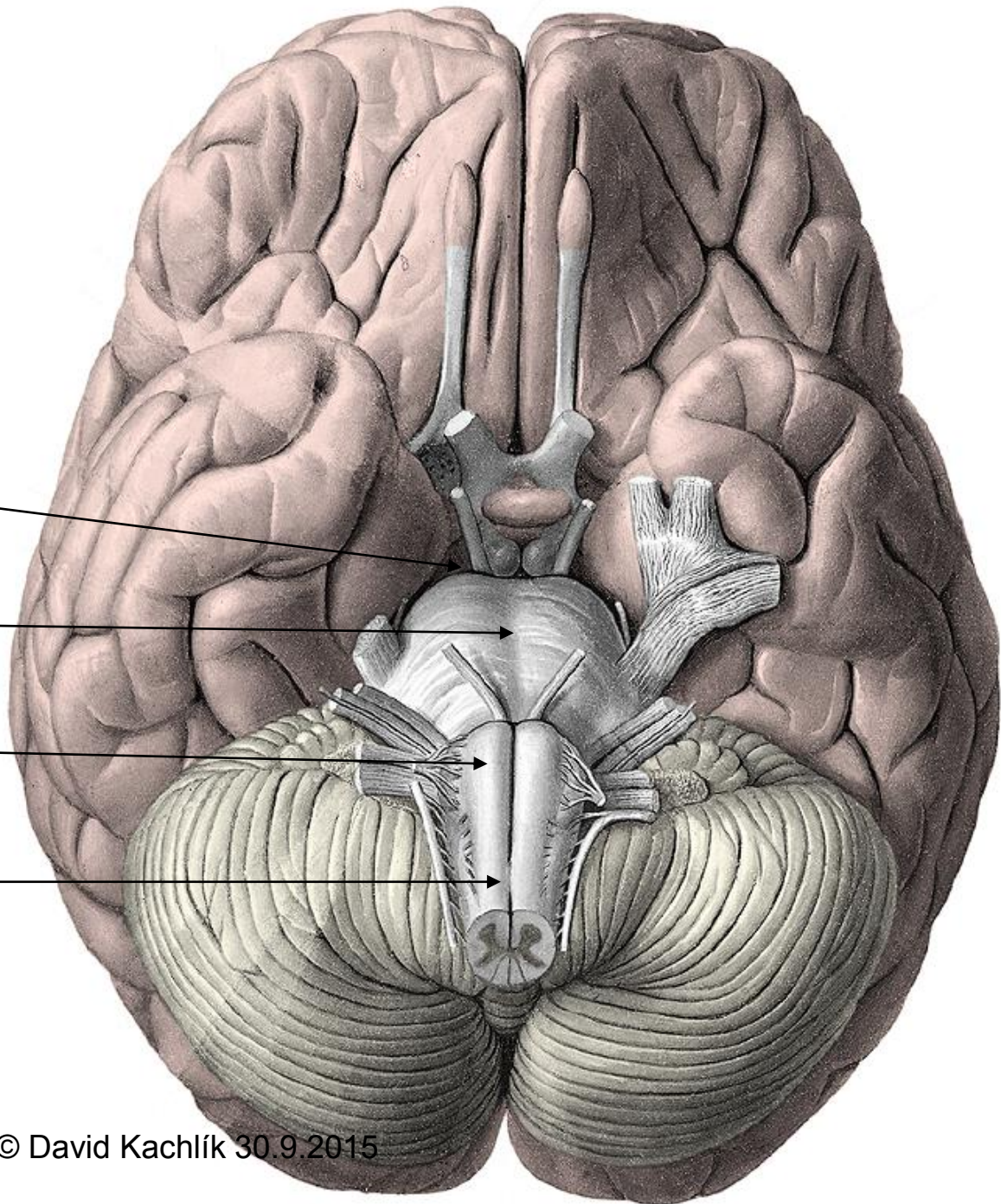
STŘEDNÍ MOZEK

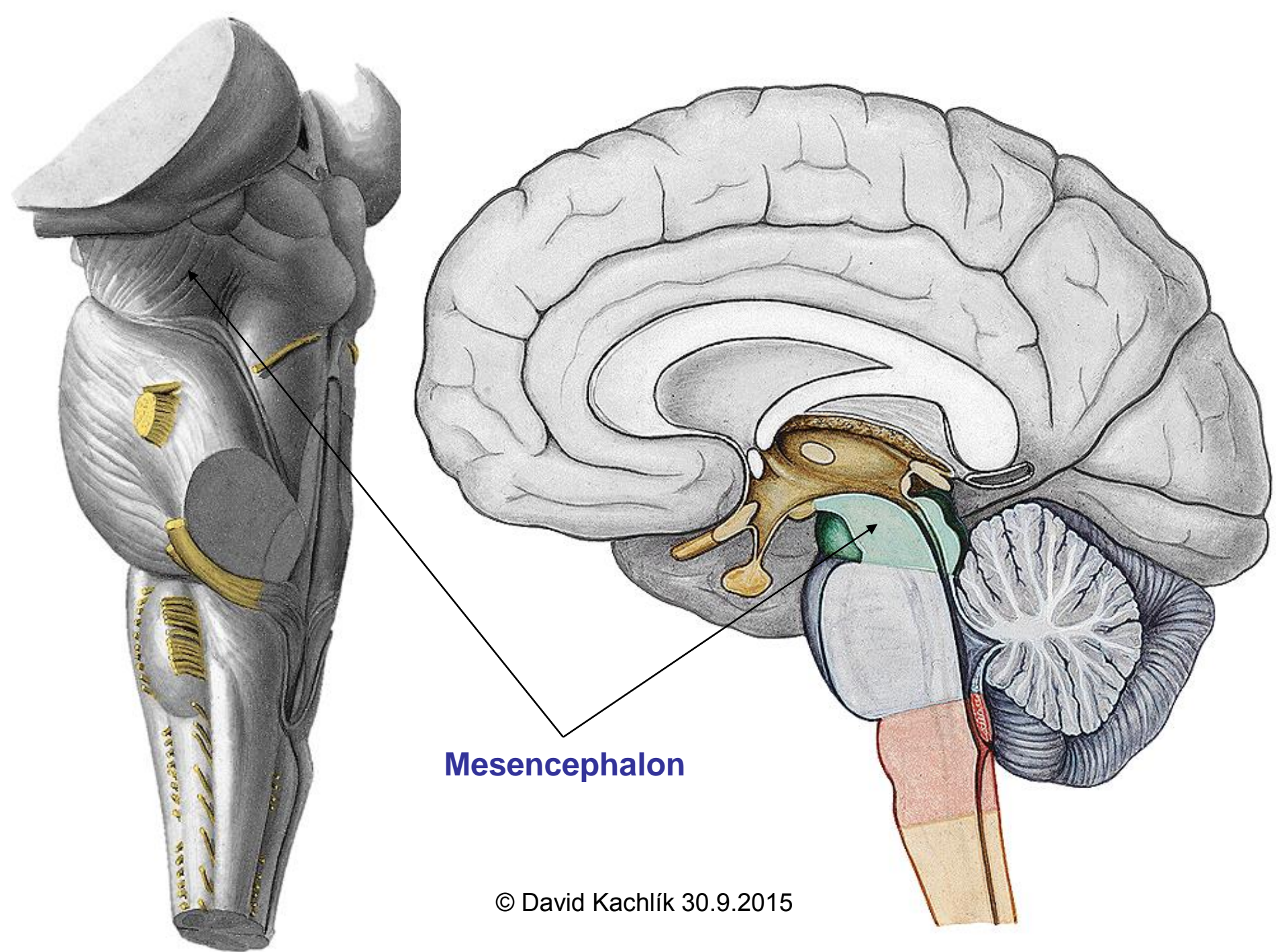
Mesencephalon

Pons

Medulla oblongata

Medulla spinalis

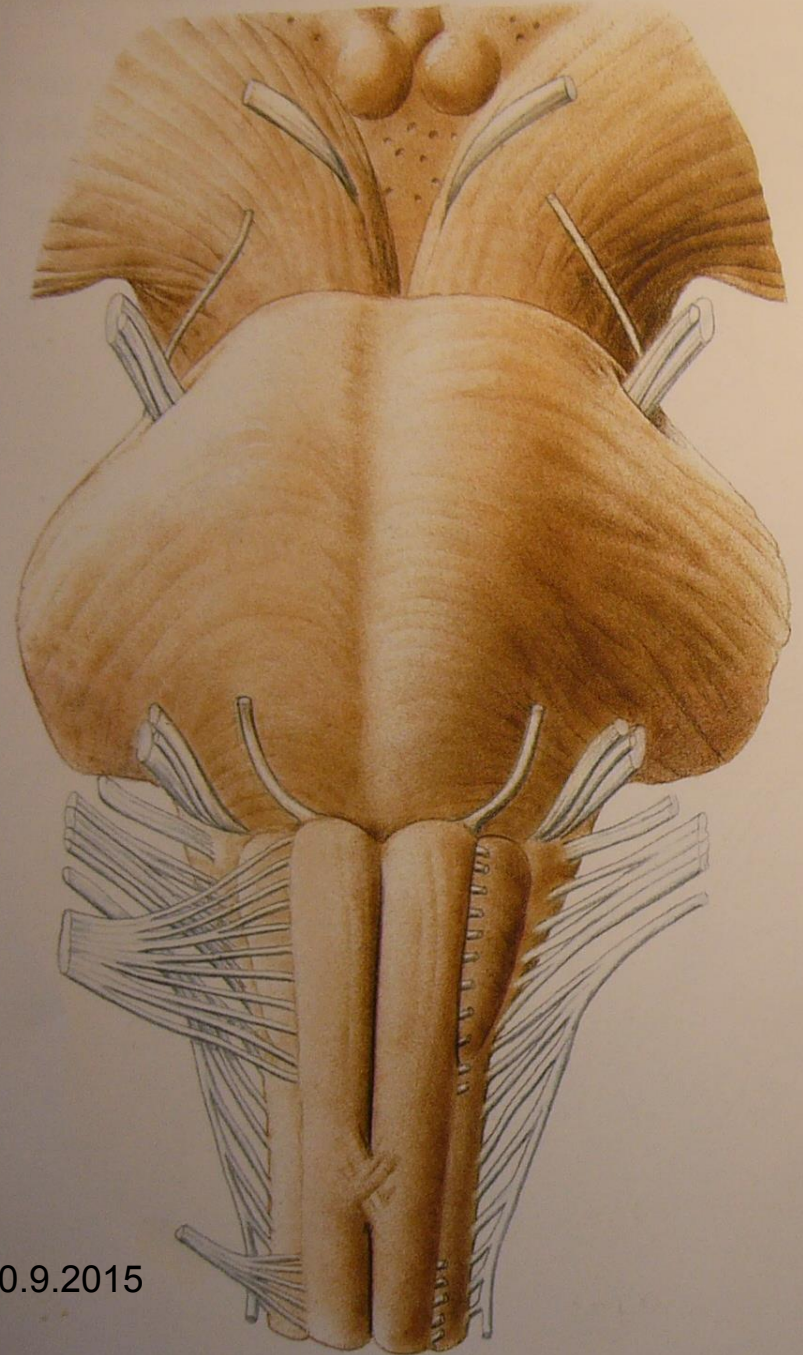


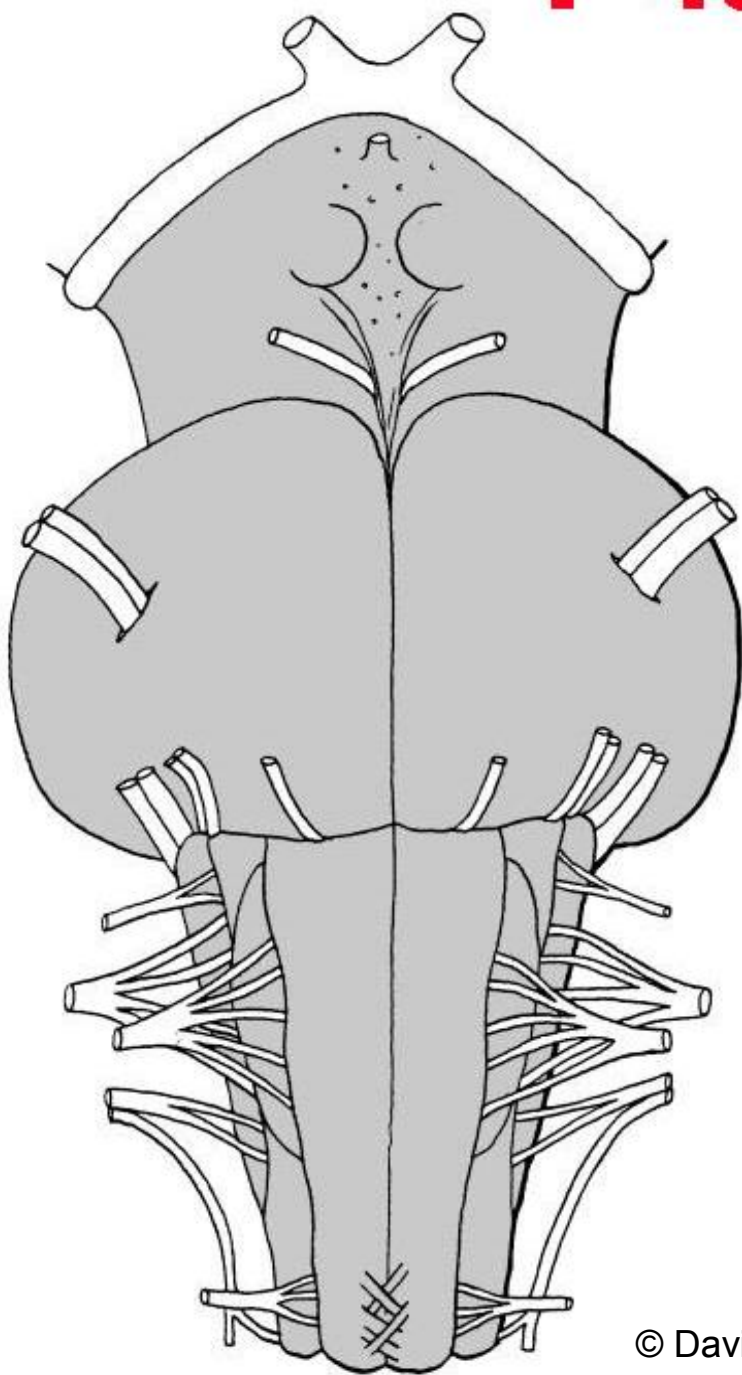


Mesencephalon

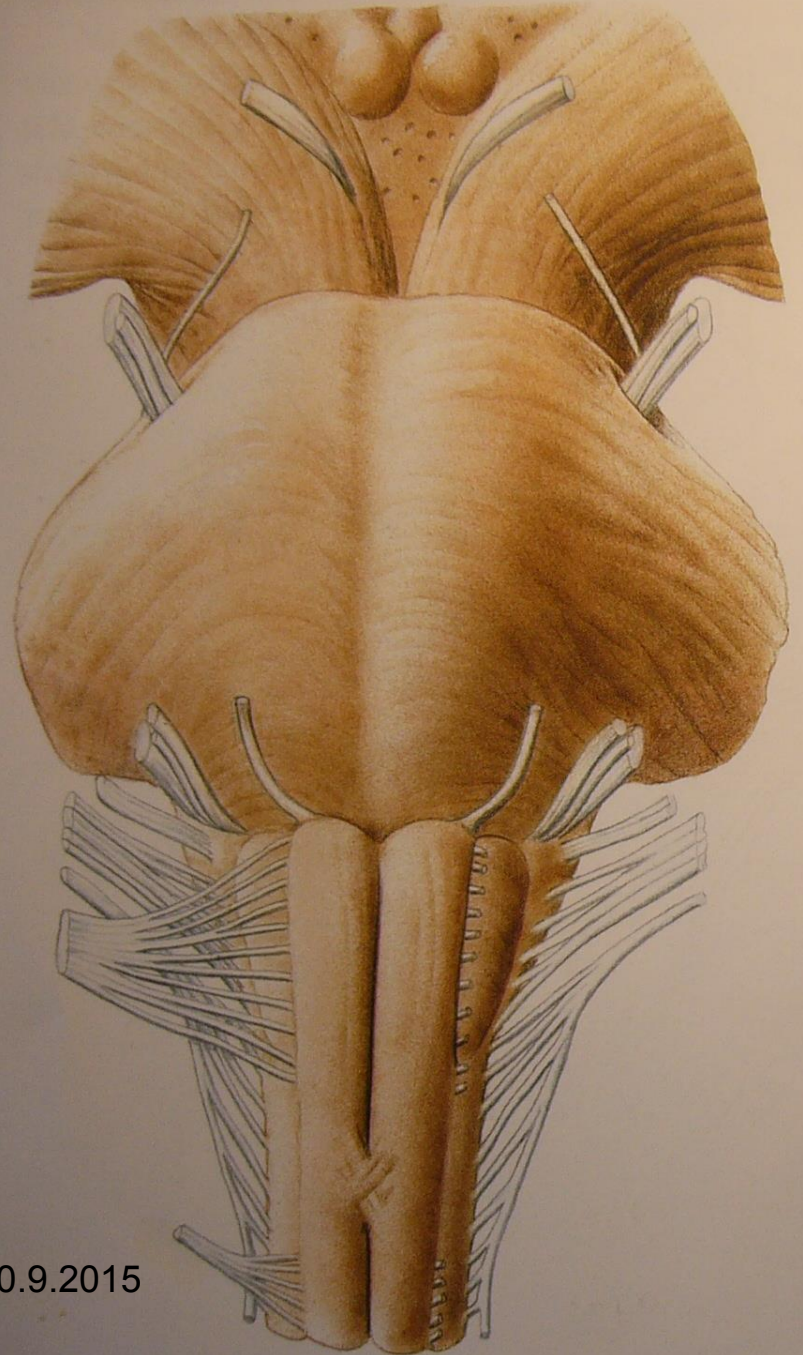
Mesencephalon

- kraniální část mozku
- ventrální strana:
 - **fossa interpeduncularis**
 - výstup n. III
 - substantia perforata posterior
 - nepárová dírkovaná ploténka
 - cisterna interpeduncularis
 - **crura cerebri**
 - sestupné motorické dráhy
 - fibrae corticospinales
 - fibrae corticonucleares
 - fibrae corticopontinae (frontoparietopontinae)
 - fibrae corticoreticulares





© David Kachlík 30.9.2015

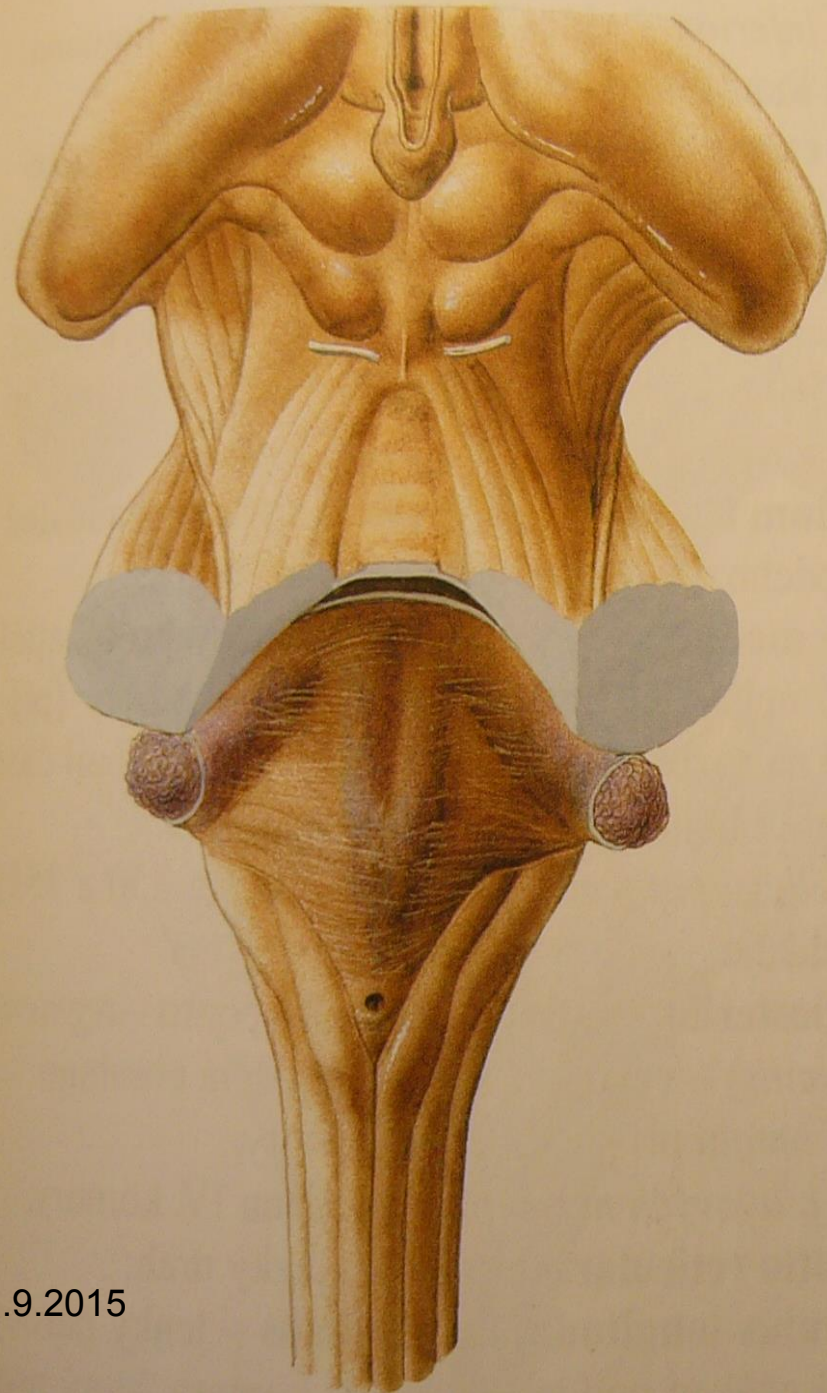


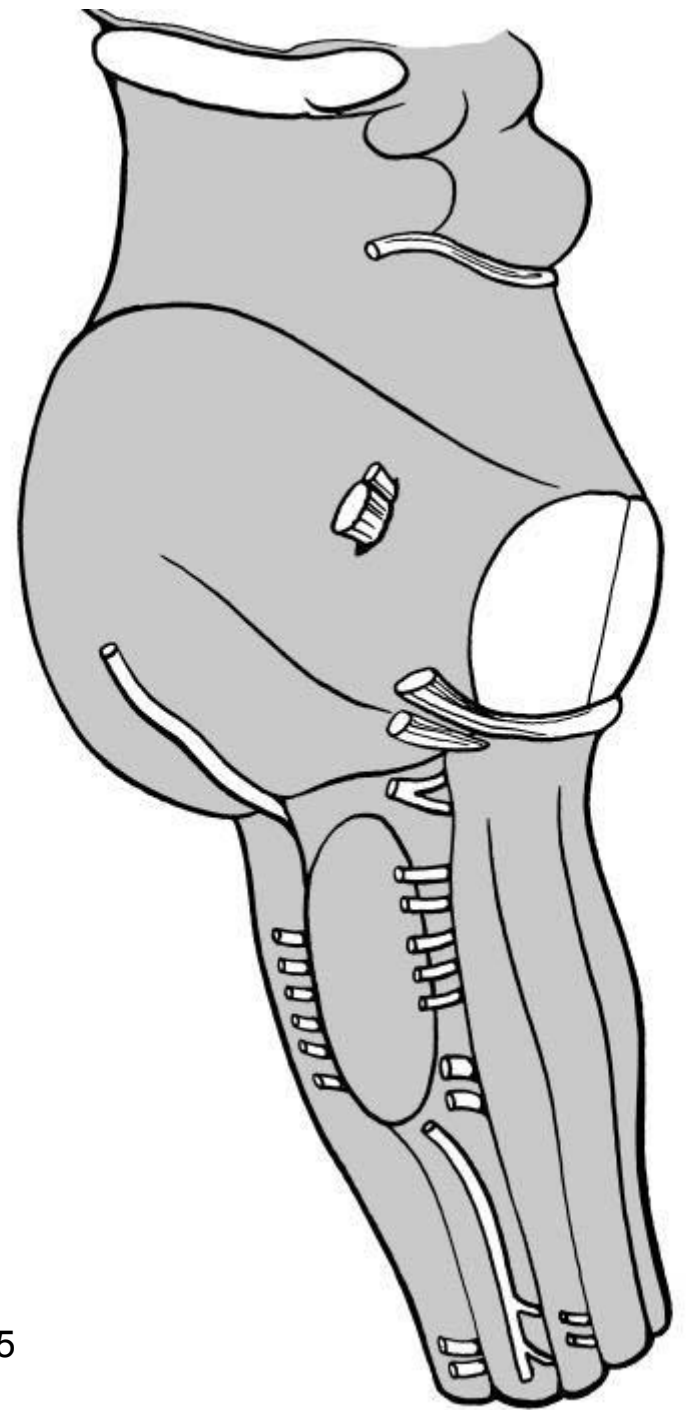
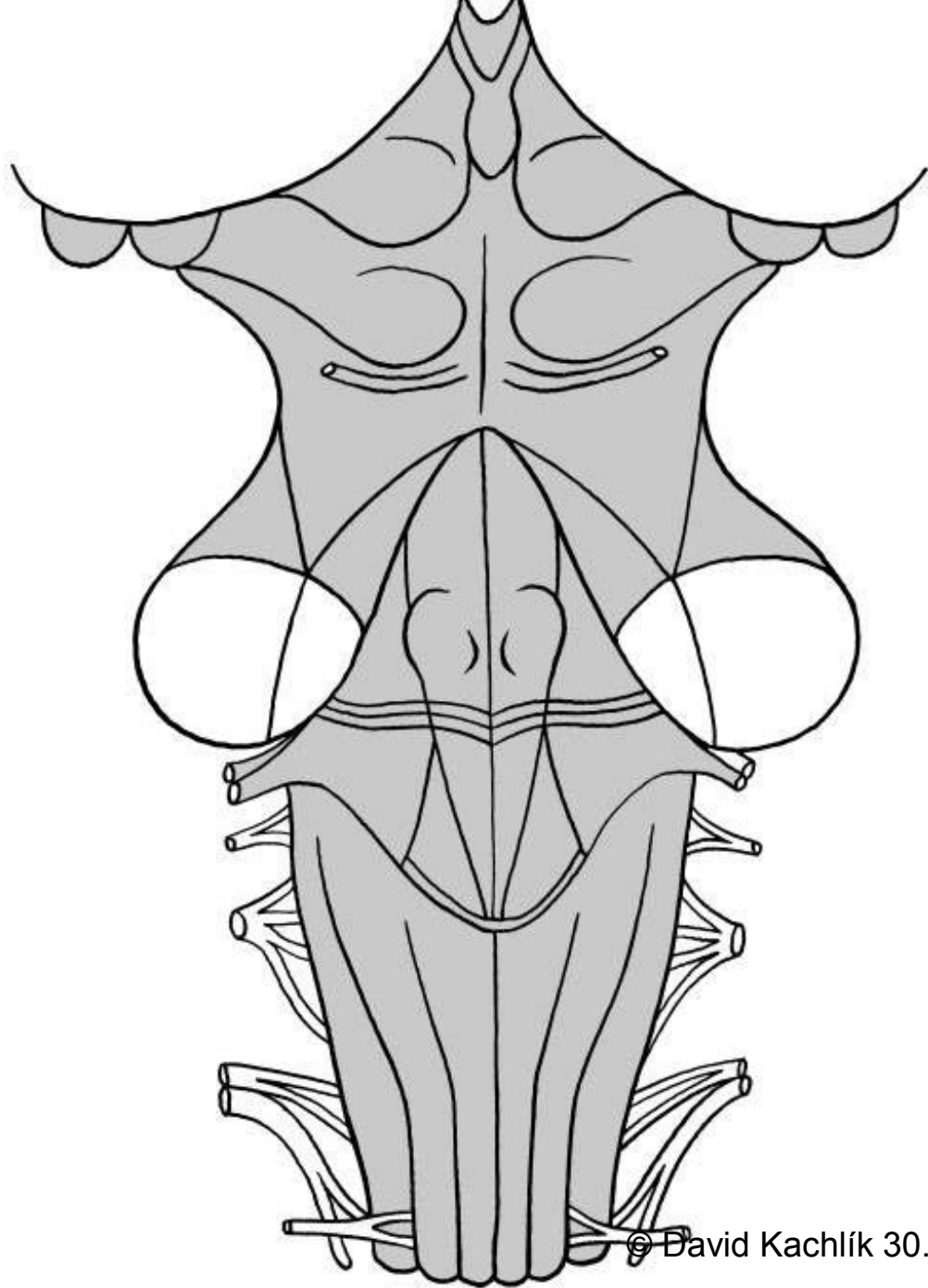
Mesencephalon =

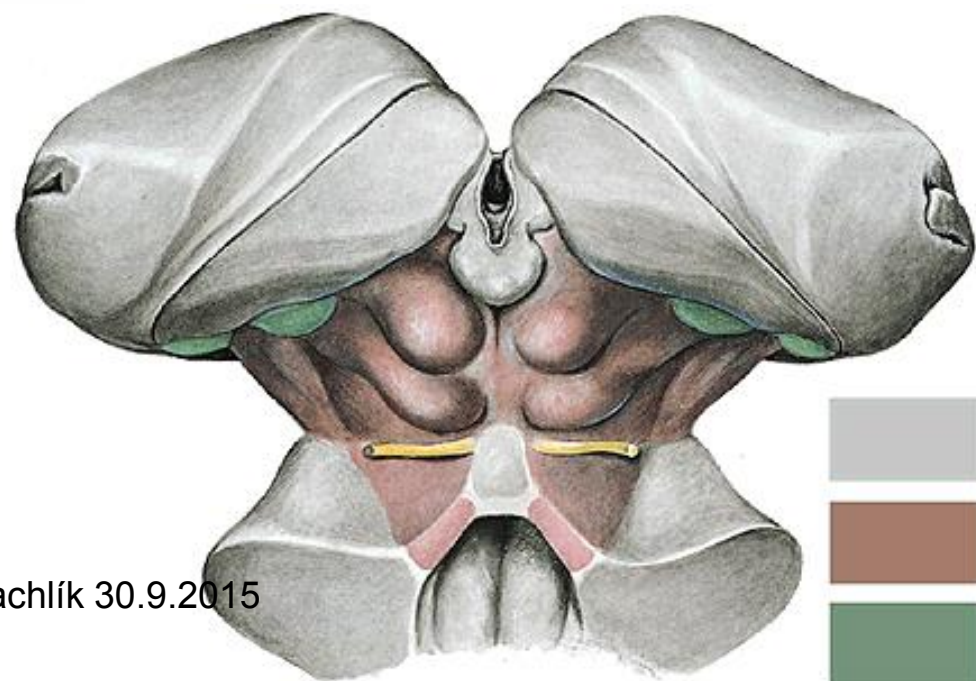
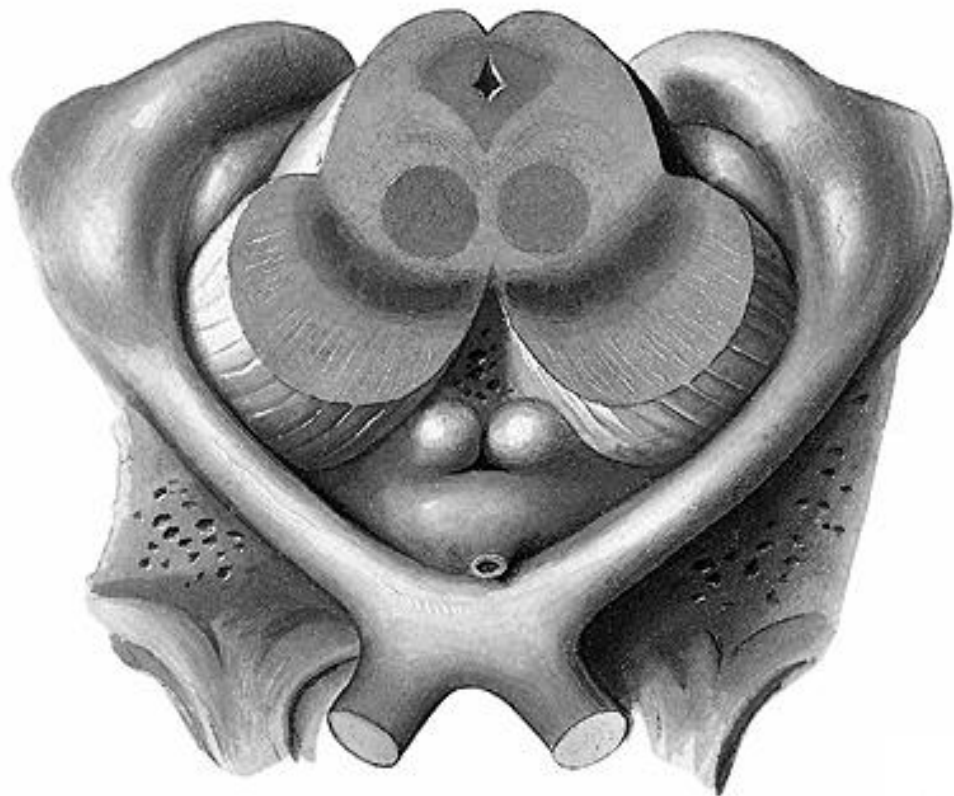
- kraniální část mozku
- dorzální strana:

lamina quadrigemina =

- **colliculi superiores**
 - jádra z odbočky zrakové cesty
- **colliculi inferiores**
 - jádra sluchové dráhy
- po stranách **brachium c. inferioris**
- **výstup n. IV**
 - nerv se kříží uvnitř středního mozku
 - *fibrarum nervorum trochlearum*
- *cisterna quadrigeminalis*

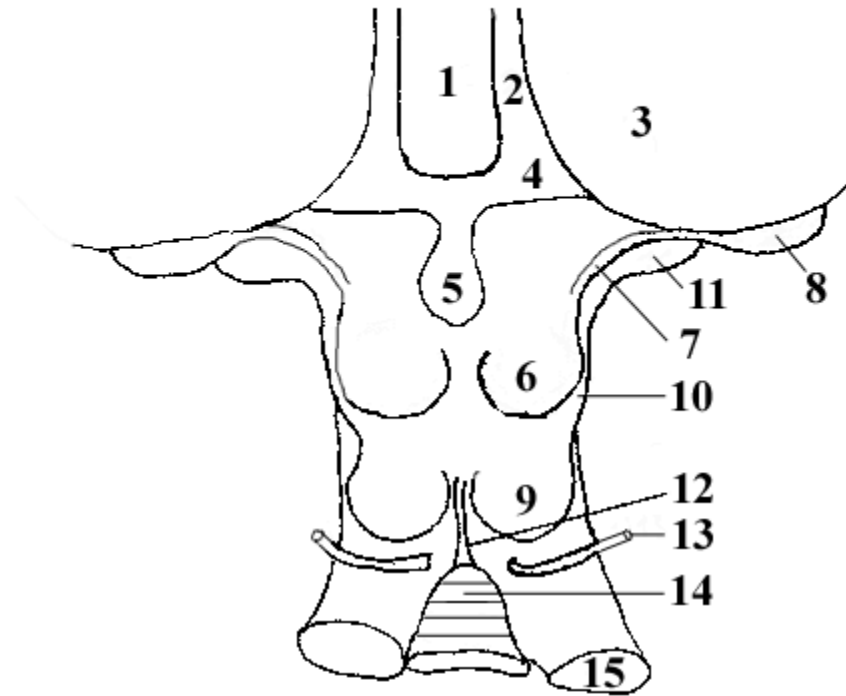






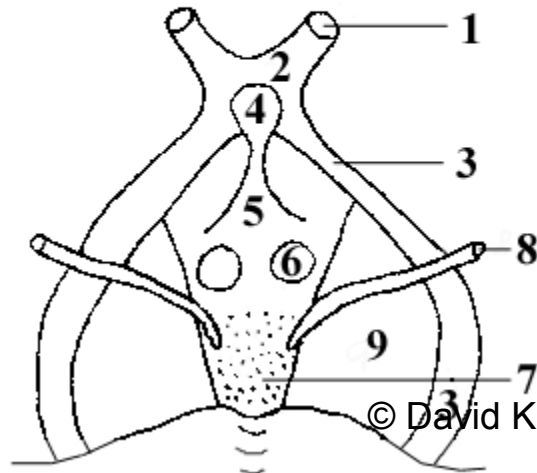
© David Kachlík 30.9.2015

DORSAL VIEW OF MESENCEPHALON



- 1 - third ventricle
- 2 - stria medullaris of thalamus
- 3 - pulvinar
- 4 - habenular trigone
- 5 - pineal gland
- 6 - superior colliculus
- 7 - brachium of inferior colliculus
- 8 - lateral geniculate body
- 9 - inferior colliculus
- 10 - brachium of superior colliculus
- 11 - medial geniculate body
- 12 - frenulum of superior medullary velum
- 13 - trochlear nerve
- 14 - lingula
- 15 - superior cerebellar peduncle

VENTRAL VIEW OF MESENCEPHALON



- 1 - optic nerve
- 2 - optic chiasm
- 3 - optic tract
- 4 - hypophysis
- 5 - infundibulum hypophysis
- 6 - mamillary body
- 7 - interpeduncular fossa
- 8 - oculomotor nerve
- 9 - cerebral crus
- 10 - basilar sulcus
- 11 - pons /Varol's/

Střední mozek – vnitřní stavba

3 části na řezu: tectum, tegmentum, crus

- **tectum mesencephali (středomozkový kryt)**

= dorzální tenká ploténka s dvěma páry hrbolků

aqueductus mesencephali *Sylvii* – arbitrární hranice

- **pedunculus cerebri (mozková stopka)**

= ventrální většina středního mozku

– **tegmentum mesencephali** (= pars posterior pedunculi cerebri; středomozkový krov)

- jádra, některé sestupné a všechny vzestupné dráhy

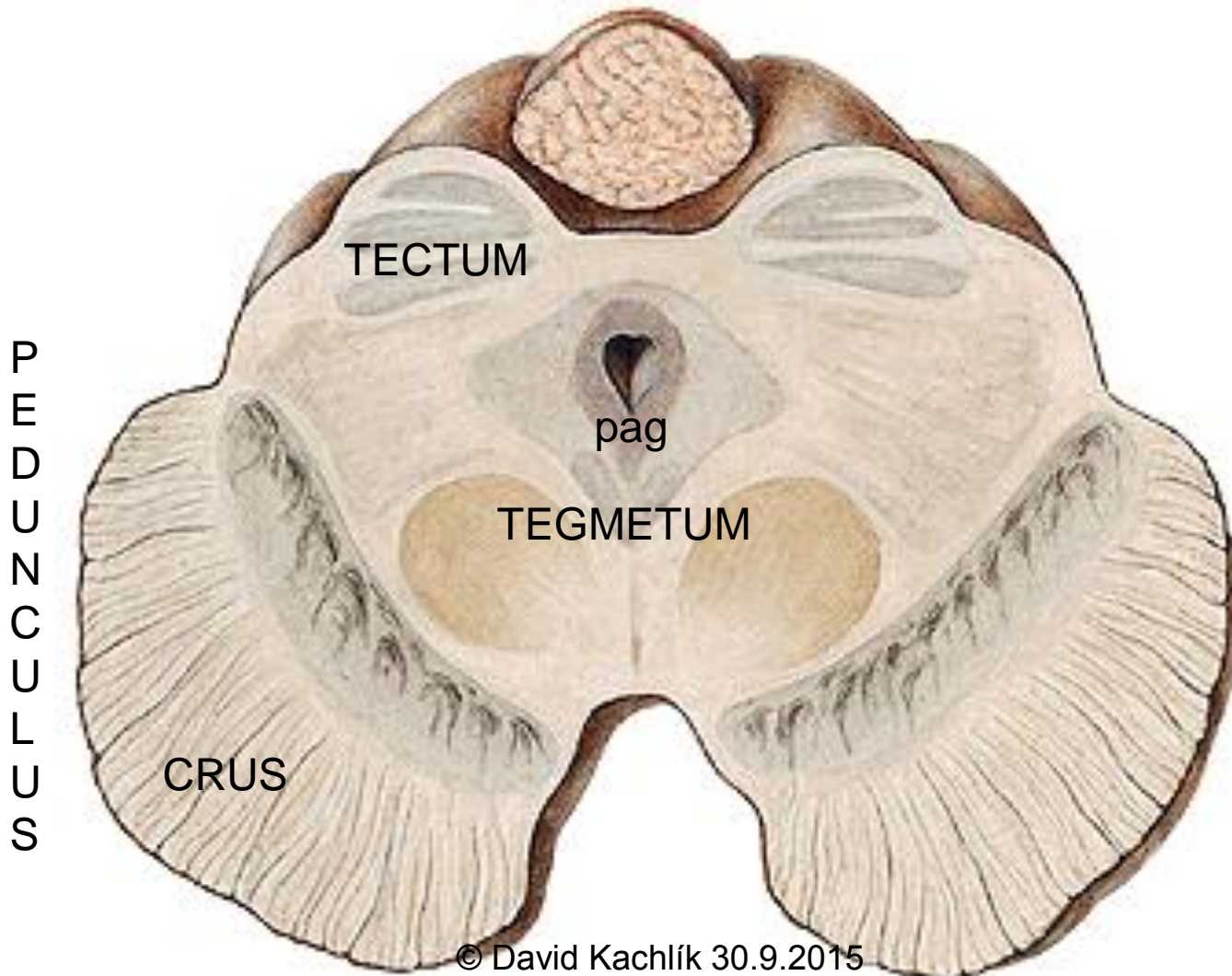
– **crus cerebri** (= pars anterior s. basalis pedunculi cerebri; mozkový stvol)

- obsahuje výhradně sestupné dráhy

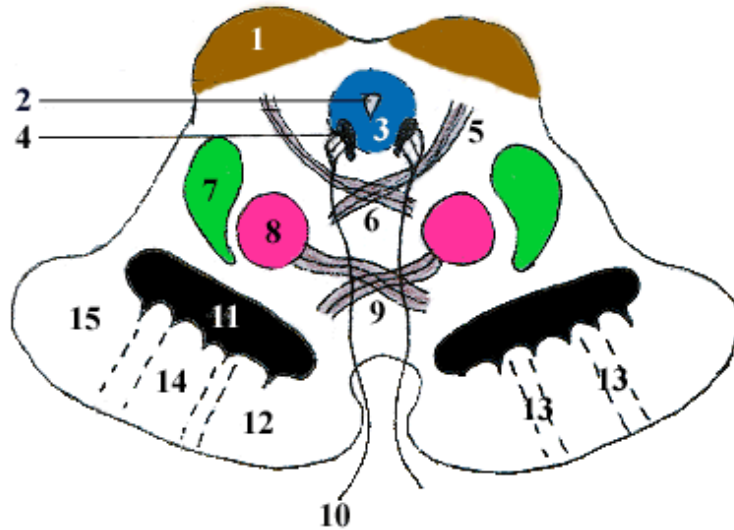
basis pedunculi = crus cerebri + substantia nigra

Střední mozek – příčný řez

glandula pinealis

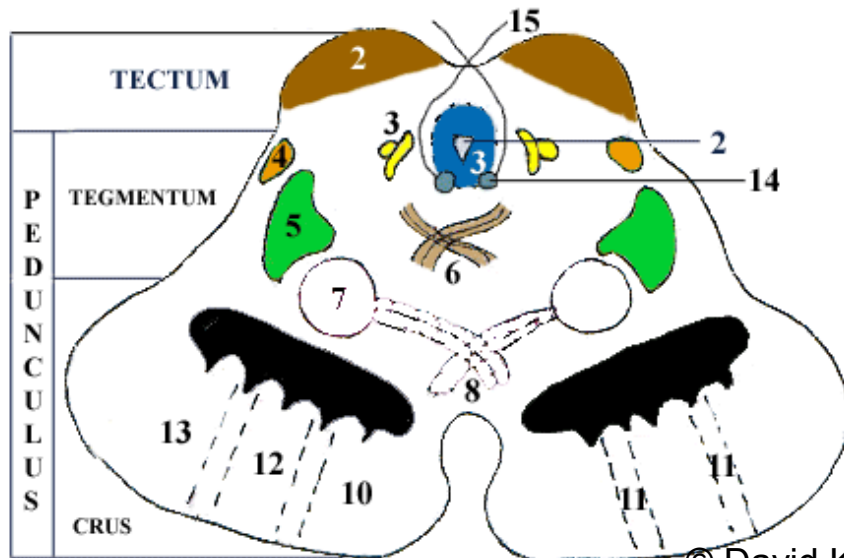


ŘEZ MESENCEPHALEM V ÚROVNI COLLICULLUS SUPERIOR



- 1 - Colliculus superior
- 2 - Aquaeductus mesencephali /Sylvii/
- 3 - Substantia grisea centralis
- 4 - Nucleus n. III.
- 5 - Tractus tectospinalis
- 6 - Decussatio tegmenti posterior
- 7 - Lemniscus medialis
- 8 - Nucleus ruber
- 9 - Tractus rubrospinalis
- 10 - N. III.
- 11 - Substantia nigra
- 12 - Fibrae frontopontinae /Arnoldi/ (Tractus cotico-pontinus)
- 13 - Fibrae corticonucleares (Tractus pyramidalis)
- 14 - Fibrae corticospinales (Tractus pyramidalis)
- 15 - Fibrae occipito-, parieto-, temporo-pontinae (Tractus cortico-pontinus)

ŘEZ MESENCEPHALEM V ÚROVNI COLLICULLUS INFERIOR



- 1 - Aquaeductus mesencephali + substantia grisea centralis
- 2 - Colliculus inferior
- 3 - Radix mesencephalica n. trigemini
- 4 - Lemniscus lateralis
- 5 - Lemniscus medialis
- 6 - Tractus tectospinalis
- 7 - "Nucleus albus"
- 8 - Decussatio pedunculorum cerebellarium superiorum
- 9 - Substantia nigra
- 10 - Fibrae frontopontinae /Arnoldi/ (Tractus cotico-pontinus)
- 11 - Fibrae corticonucleares (Tractus pyramidalis)
- 12 - Fibrae corticospinales (Tractus pyramidalis)
- 13 - Fibrae occipito-, parieto-, temporo-pontinae (Tractus cortico-pontinus)
- 14 - Nucleus n. IV.
- 15 - N. IV.

Střední mozek

Tectum (*kryt*)

**lamina tecti = lamina quadrigemina =
*čtverohrbolí***

colliculus superior

- vývojově starší struktury zrakové soustavy
- jejich funkce nesouvisí s viděním
- retinotopické uspořádání
- význam pro řízení rychlých cílených pohybů
- obsahuje 7 vrstev (*laminae*)

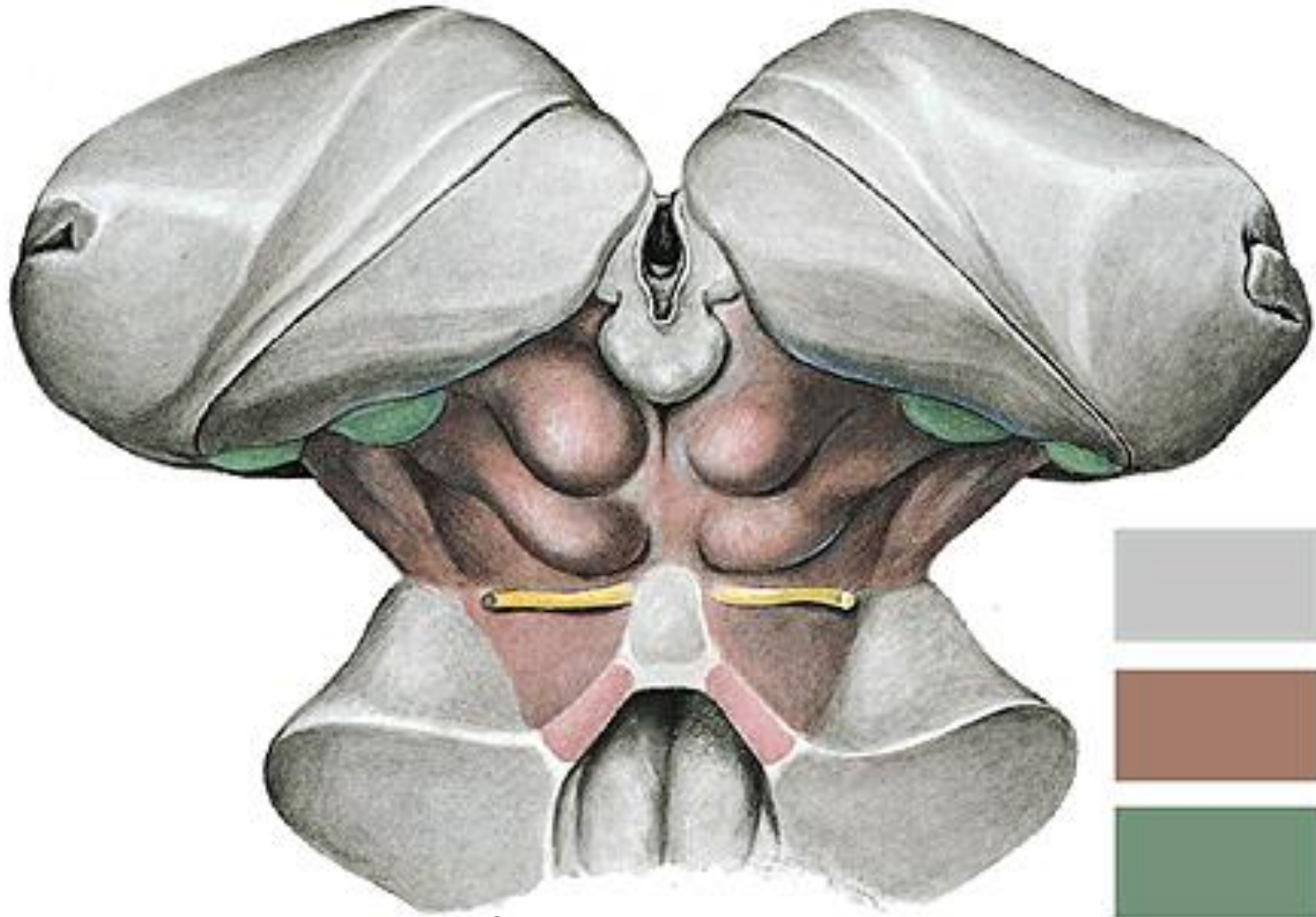
Střední mozek

Tectum (*kryt*)

colliculus superior

- **brachium colliculi superioris** – propojení do corpus geniculatum laterale (součást metatalamu)
- AF: zraková dráha, mícha, mozková kůra
 - povrchové vrstvy dostávají odbočky ze zrakové dráhy
- EF:
 - hluboké vrstvy zapojeny do zkříženého tractus tectospinalis - souhyby očí a hlavy v závislosti na zrakových podnětech
 - tractus tectointerstitialis → ncl. *Cajali* + *Darkševiči* – akomodace a konvergence
 - tractus tectonuclearis → okohybné svaly

Střední mozek – dorzální strana



© David Kachlík 30.9.2015

Střední mozek

Tectum (*kryt*)

**lamina tecti = lamina quadrigemina =
čtverohrbolí**

colliculus inferior

- jádro sluchové dráhy (3. neuron)
 - 3 podjádra
- laminární tonotopické uspořádání
- **brachium colliculi inferioris**
 - pokračování sluchové dráhy do corpus geniculatum mediale (součást metatalamu), v němž je 4. neuron

Diencephalon = Mezimozek

Epithalamus = Nadhrbolí

Area pretectalis

ncll. pretectales

- 4 jádra, zajišťují zornicový (pupilární) reflex
- AF: ze zrakové dráhy
- EF:
 - do nucleus n. III accessorius dorsalis *Edingeri-Westphali*
→ dále jako *parasympatická dráha* k m. sphincter pupillae → **miosis**
 - do RF → centrum ciliospinale *Budgei* (segmenty C8-T1)
→ truncus sympathicus → ganglion cervicale superius (*přepojení*) → jako *sympatická dráha* k m. dilatator pupillae → **mydriasis**

Střední mozek

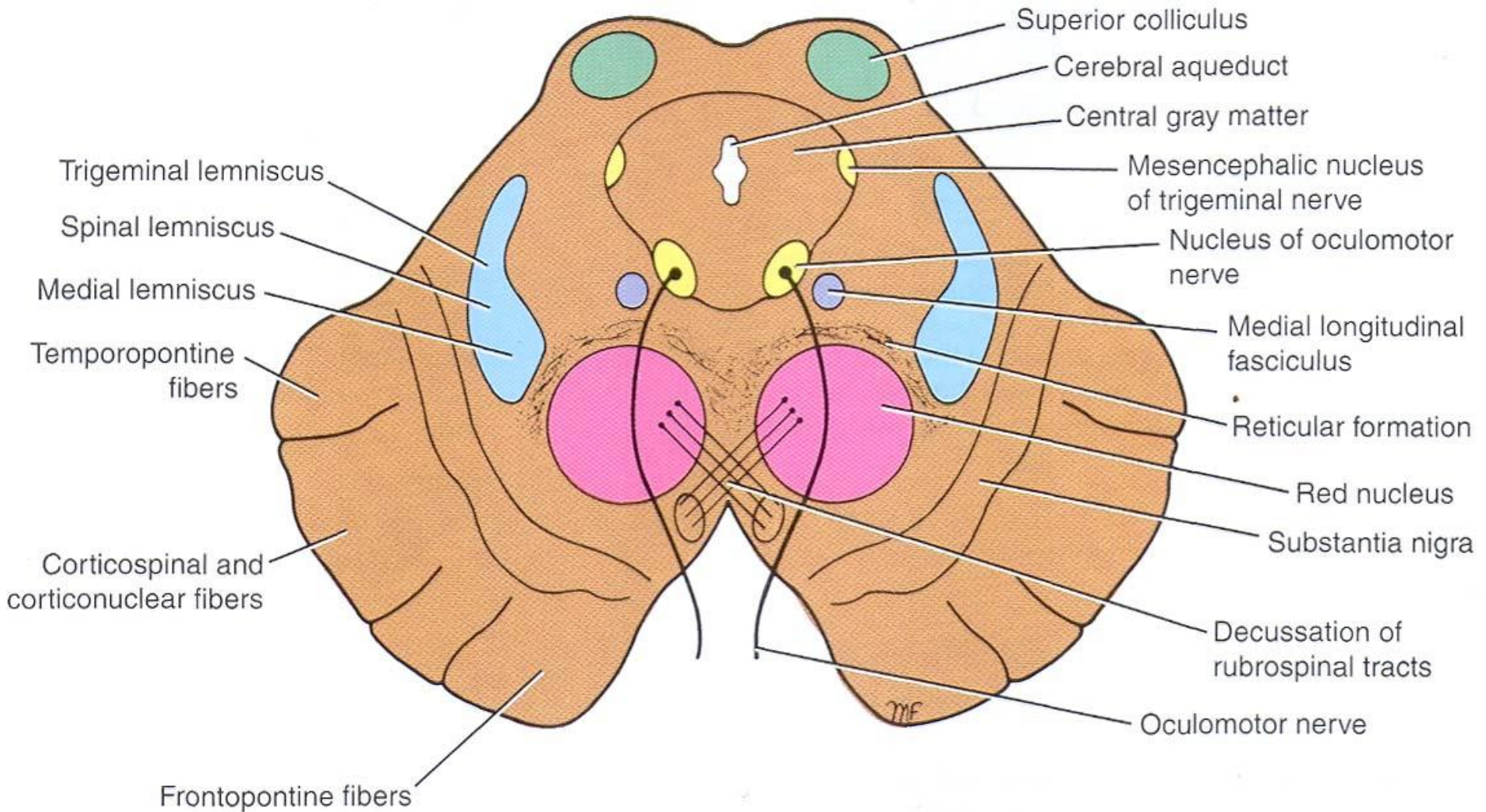
Tegmentum (*krov*) – jádra

Nucleus ruber (červené jádro)

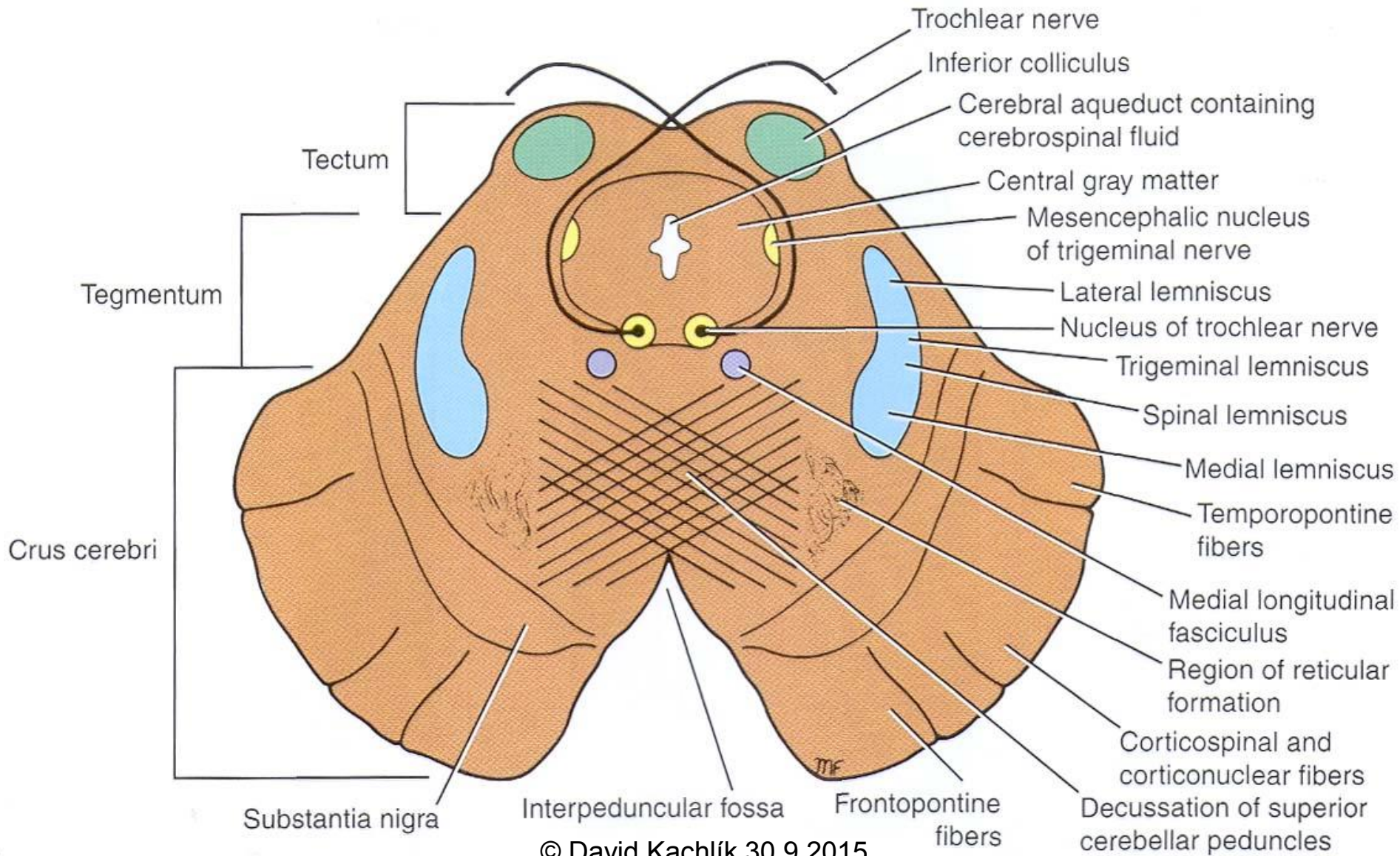
motorické jádro v úrovni colliculus superior

- ***pars magnocellularis*** (*u člověka a opic zakrnělá*)
 - tractus rubrospinalis (křížení v decussatio tegmentalis anterior) – somatotopicky v celé míše → aktivace flexorů
- ***pars parvocellularis***
 - fibrae rubroolivares = nezkřížené dráhy běží středem tegmenta v tractus tegmentalis centralis
 - součást *Papezova* mozečkového okruhu: mozeček → NR → oliva → mozeček
- AF: z mozkové kůry a mozečku
- EF: do olivy a mozečku, do RF, do talamu

Mesencephalon - sectio in colliculo superiore



Mesencephalon - sectio in colliculo inferiore



Střední mozek

Tegmentum (krov) – jádra

Substantia nigra Soemmeringi (černé jádro)

- motorické jádro zapojené do mezimozkou
- ***pars compacta (A9)***
 - tvoří dopamin
 - umožňuje činnost striata
 - vsunuté bazální ganglion
 - *při nedostatku tvorby dopaminu* → **Parkinsonova choroba**
- ***pars reticularis***
 - výstupní bazální ganglion (GABA)
 - vývojově patří k subtalamu

Střední mozek

Tegmentum (krov)

jádra hlavových nervů

- ncl. n. **III** - v úrovni colliculus superior
- ncl. n. **III accessorius dorsalis *Edingeri-Westphali***
 - visceromotorické (parasymptické) jádro pro *mydriasis a accomodatio*
- ncl. n. **IV** - v úrovni colliculus inferior
- ncl. **mesencephalicus n. V**
 - propriocepční nevycestované ganglion pro okohybné a žvýkáací svaly

STAVBA JÁDRA N. OCULOMOTORIUS

nucleus accessorius dorsalis n. III
/Edinger-Westphal/

m. levator palpebrae superioris
oboustranně

m. rectus superior
kontralaterálně

m. rectus medialis
ipsilaterálně

m. obliquus inferior
ipsilaterálně

m. rectus inferior
ipsilaterálně

ganglion ciliare

n.III

IV.

IV.

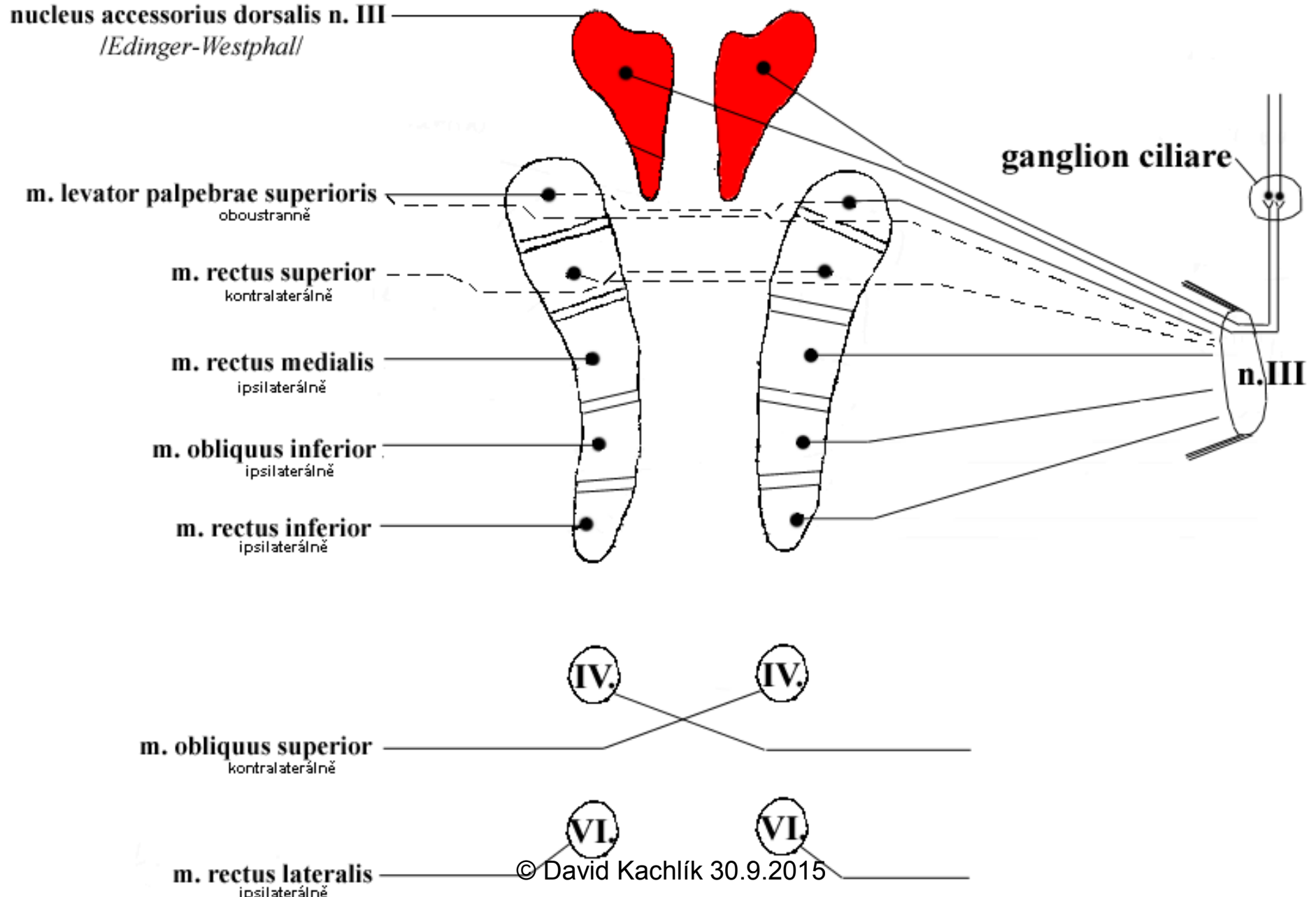
m. obliquus superior
kontralaterálně

VI.

VI.

m. rectus lateralis
ipsilaterálně

© David Kachlík 30.9.2015



Střední mozek

Tegmentum (krov) – další jádra

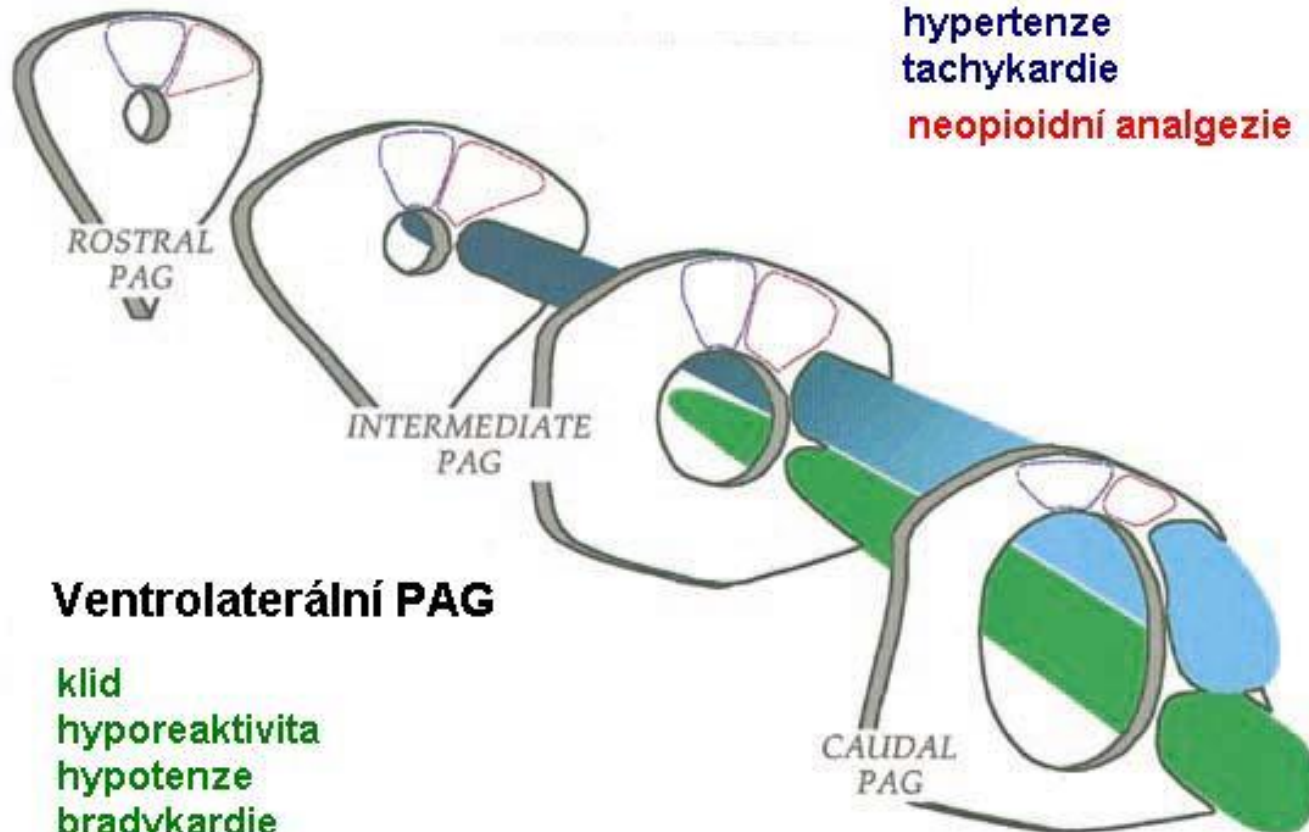
- **substantia grisea centralis**
= **periakveduktální šed' (PAG)**
 - pomocí somatických a autonomních reakcí umožňuje vyrovnání se se stresem a bolestí
- **ncl. interstitialis *Cajali* + ncl. commissurae posterioris *Darkschewitzi***
 - z nich začíná fasciculus longitudinalis medialis křížením v commissura posterior
 - vertikální oční pohyby
- **ncl. subbrachialis = area ventralis tegmentalis *Tsai* (A10)**
 - součást RF
 - tvoří dopamin pro mozkovou kůru a limbický systém
- **ncl. interpeduncularis**
 - jádro limbického systému

Substantia grisea centralis (periakveduktální šed', PAG)

Laterální PAG

obrné chování
hypertenze
tachykardie

neopioidní analgezie



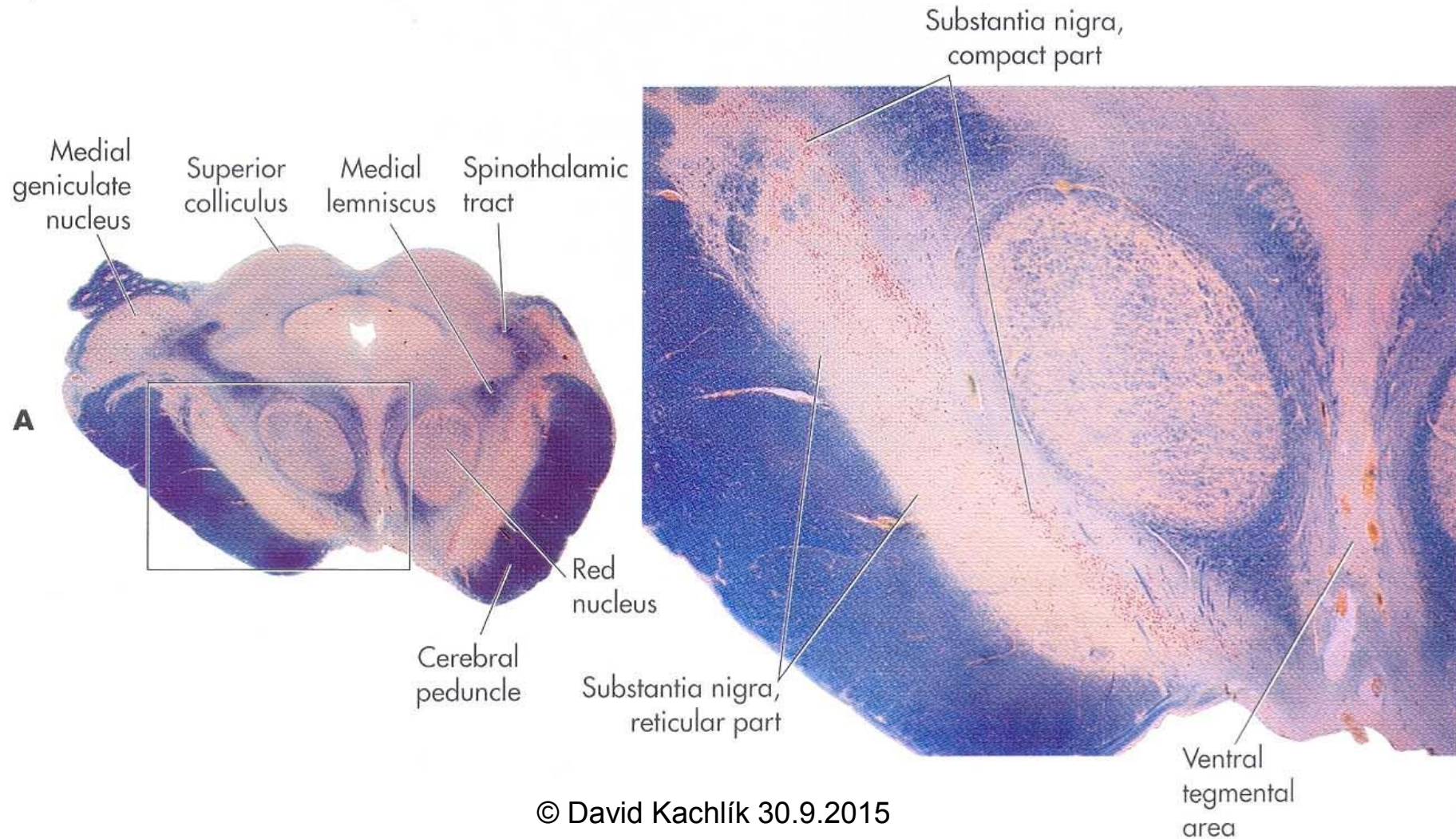
Ventrolaterální PAG

klid
hyporeaktivita
hypotenze
bradykardie

opioidní analgezie

© David Kachlák 30.9.2015

Ncl. subbrachialis = area ventralis tegmentalis Tsai (A10)



© David Kachlík 30.9.2015

Střední mozek

Tegmentum (krov)

dráhy

- lemniscus
 - medialis, spinalis, trigeminalis, lateralis
 - vzestupné dráhy
- tractus tegmentalis centralis
- fasciculus longitudinalis medialis
- fasciculus longitudinalis posterior *Schützi*
- decussatio tegmentalis posterior (= dorsalis)
 - křížení tractus tectospinalis
- decussatio tegmentalis anterior (= ventralis)
 - křížení tractus rubrospinalis

Střední mozek

Tegmentum (krov)

Pedunculi cerebellares superiores

mozkové stopky = brachia conjunctiva

- po vstupu do tegmenta vedou v pokračování nucleus ruber
- na řezu v úrovni colliculus inferior patrné jako jeho bílé kaudální pokračování
- obsoletní termín „nucleus albus“
 - jedná se však o bílou hmotu !
- **decussatio pedunculorum cerebellarium superiorum**
 - = úplné zkřížení těsně u nucleus ruber
 - tractus dentato-thalamo-corticalis

Mesencephalon = Střední mozek

Crus (*stvol*)

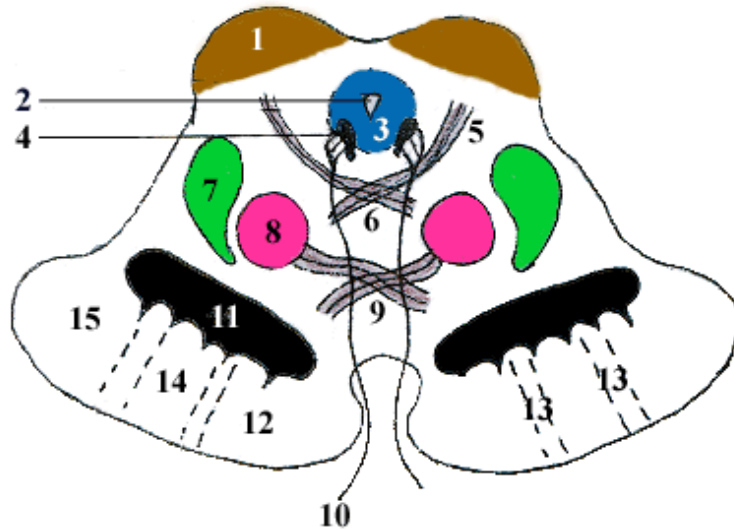
jen sestupné dráhy

- **tractus pyramidalis (20 %)**
 - fibrae corticospinales (k alfa-motoneuronům v míše)
 - fibrae corticonucleares (k jádrům hlavových nervů)
- **fibrae corticopontinae (80 %)**

vedou z kůry do nucleí pontis et arcuati, v nichž se přepojují na tractus pontocerebellaris

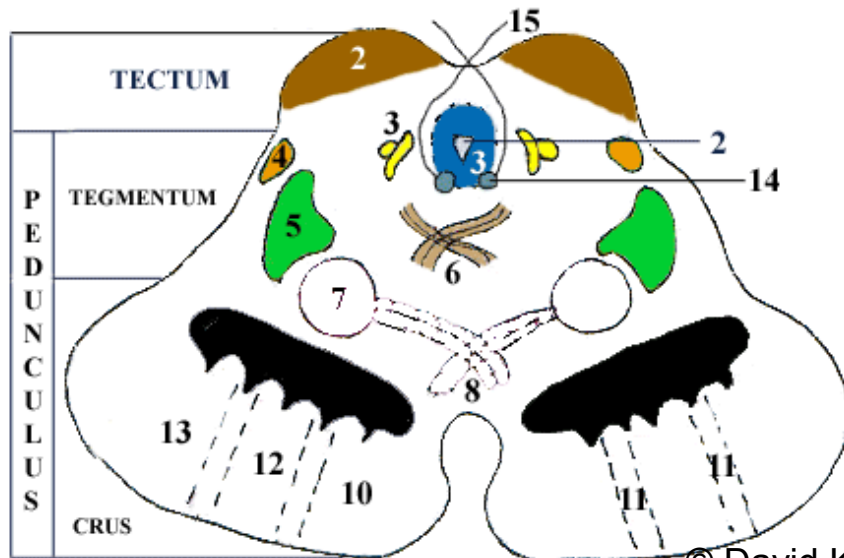
 - fibrae frontopontinae *Arnoldi*
 - fibrae occipito,-temporo,-parietopontinae *Türcki*
- **fibrae corticoreticulares**
- **fibrae corticoolivares**

ŘEZ MESENCEPHALEM V ÚROVNI COLLICULLUS SUPERIOR



- 1 - Colliculus superior
- 2 - Aquaeductus mesencephali /Sylvii/
- 3 - Substantia grisea centralis
- 4 - Nucleus n. III.
- 5 - Tractus tectospinalis
- 6 - Decussatio tegmenti posterior
- 7 - Lemniscus medialis
- 8 - Nucleus ruber
- 9 - Tractus rubrospinalis
- 10 - N. III.
- 11 - Substantia nigra
- 12 - Fibrae frontopontinae /Arnoldi/ (Tractus cotico-pontinus)
- 13 - Fibrae corticonucleares (Tractus pyramidalis)
- 14 - Fibrae corticospinales (Tractus pyramidalis)
- 15 - Fibrae occipito-, parieto-, temporo-pontinae (Tractus cortico-pontinus)

ŘEZ MESENCEPHALEM V ÚROVNI COLLICULLUS INFERIOR

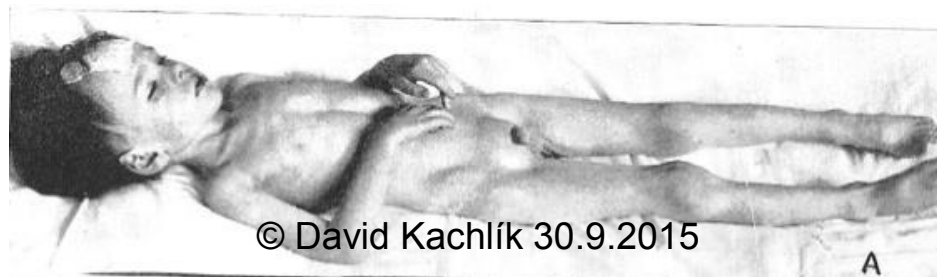
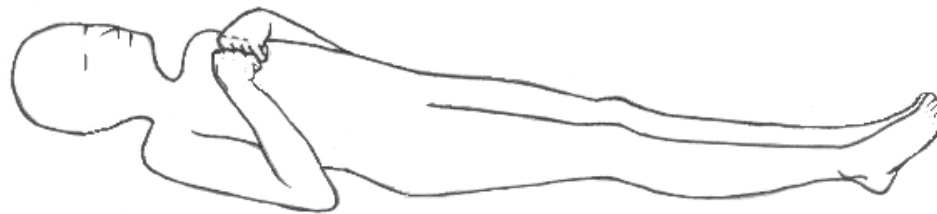

- 1 - Aquaeductus mesencephali + substantia grisea centralis
- 2 - Colliculus inferior
- 3 - Radix mesencephalica n. trigemini
- 4 - Lemniscus lateralis
- 5 - Lemniscus medialis
- 6 - Tractus tectospinalis
- 7 - "Nucleus albus"
- 8 - Decussatio pedunculorum cerebellarium superiorum
- 9 - Substantia nigra
- 10 - Fibrae frontopontinae /Arnoldi/ (Tractus cotico-pontinus)
- 11 - Fibrae corticonucleares (Tractus pyramidalis)
- 12 - Fibrae corticospinales (Tractus pyramidalis)
- 13 - Fibrae occipito-, parieto-, temporo-pontinae (Tractus cortico-pontinus)
- 14 - Nucleus n. IV.
- 15 - N. IV.

Bezvědomí a porucha polohy Dekortikace

přerušeni/poškození kmene rostrálně od ncl. ruber

- desinhibice tractus rubrospinalis
- desinhibice tractus vestibulospinalis



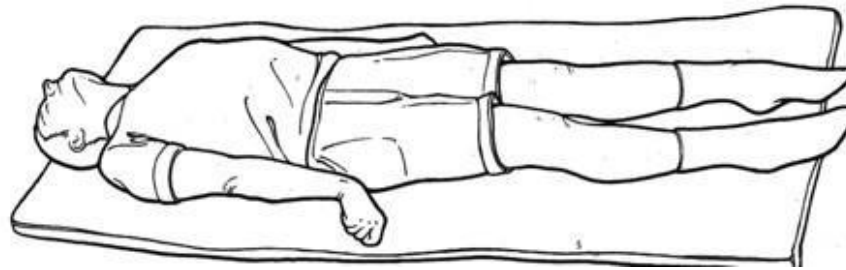
© David Kachlík 30.9.2015

A

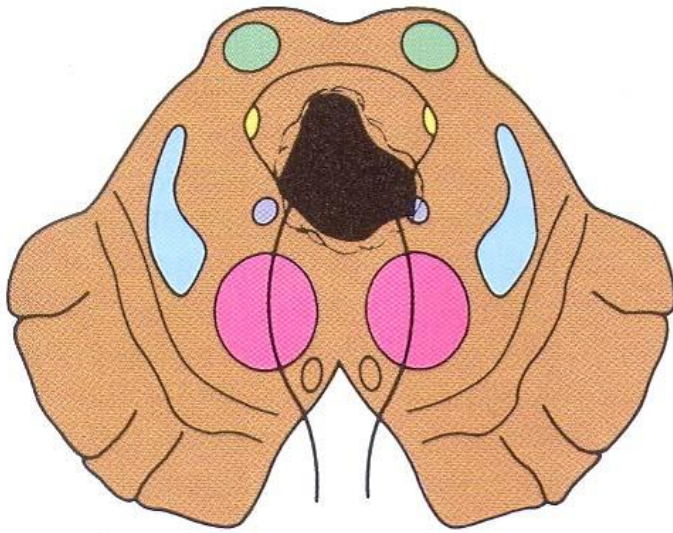
Bezvědomí a porucha polohy Decerebrace

přerušeni/poškození kmene kaudálně od ncl.
ruber

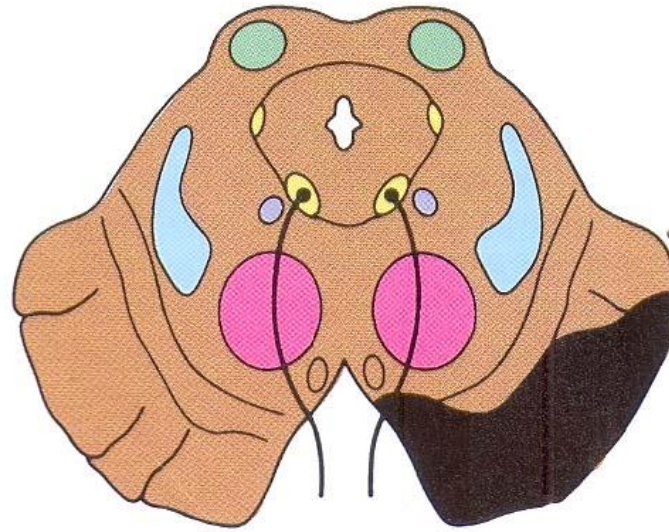
např. CMP mostu = locked-in syndrome



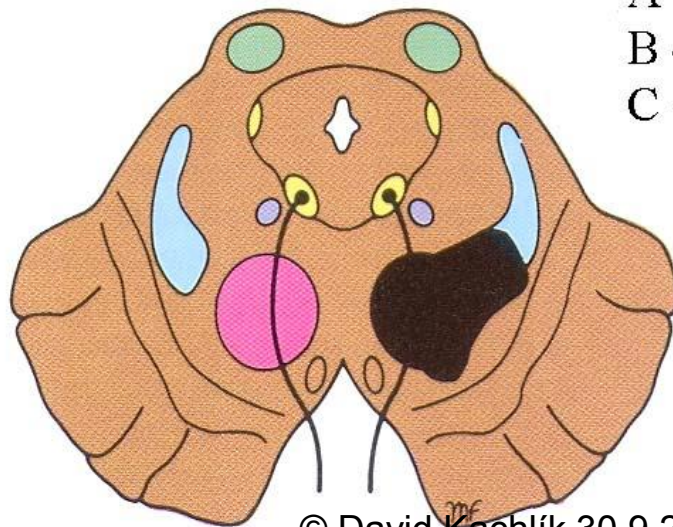
Sectio mesencephali



A



B

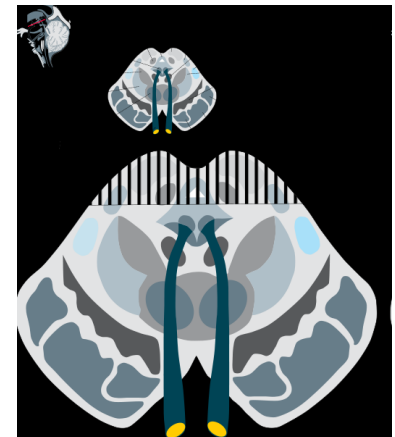

C

A - tumor in aqueduct
B - hemiplegia alternans sup. (Weberi)
C - syndroma Benedikti

© David Kachlík 30.9.2015

syndroma
Parinaudi



Hemiplegia alternans superior

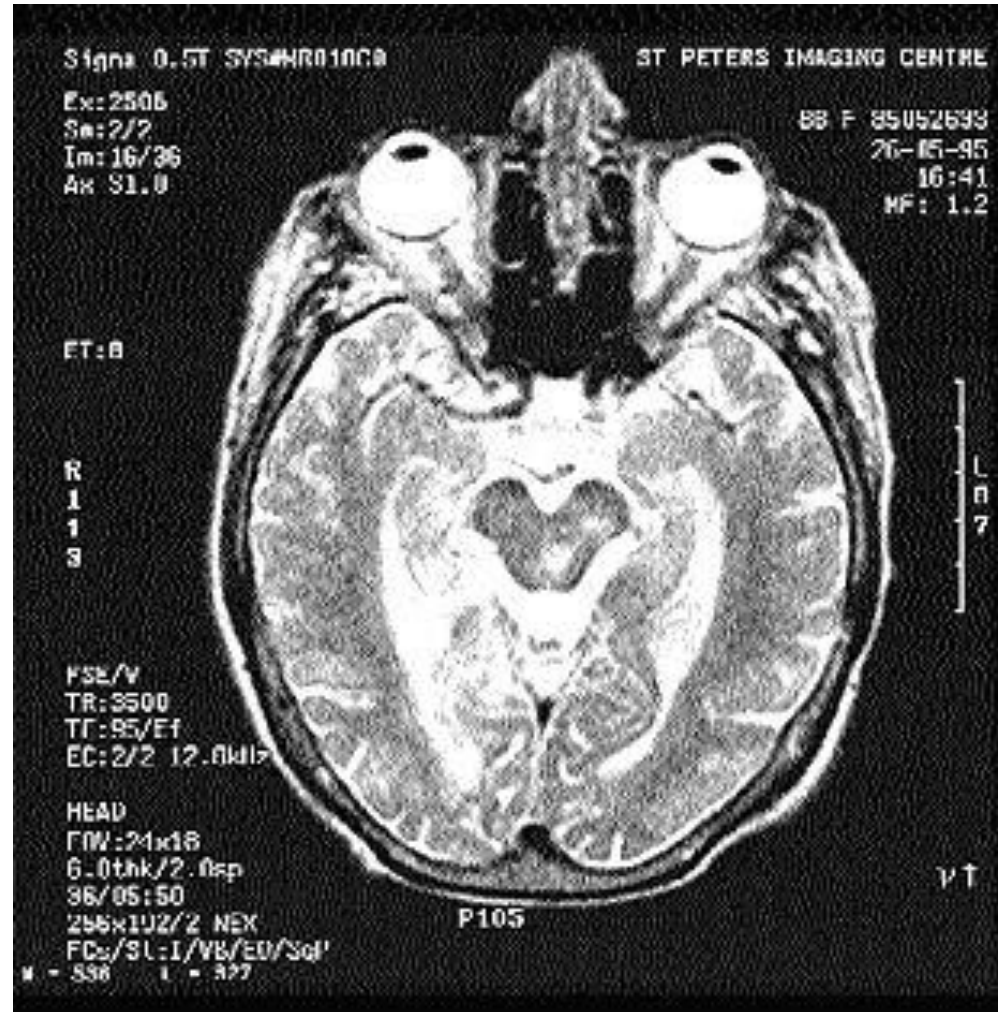
Weberův syndrom

Tractus pyramidalis

- kontralaterální hemiparéza
- centrální obrna n. III

N. III

- ipsilaterální ophthalmoplegia
- strabismus divergens
- mydriasis
- ptosis
- porucha akomodace
- vyhaslý světelný reflex



Benediktův syndrom

lemniscus medialis

- kontralaterální hemianestézie

nucleus ruber

- kontralaterální mimovolné pohyby končetin

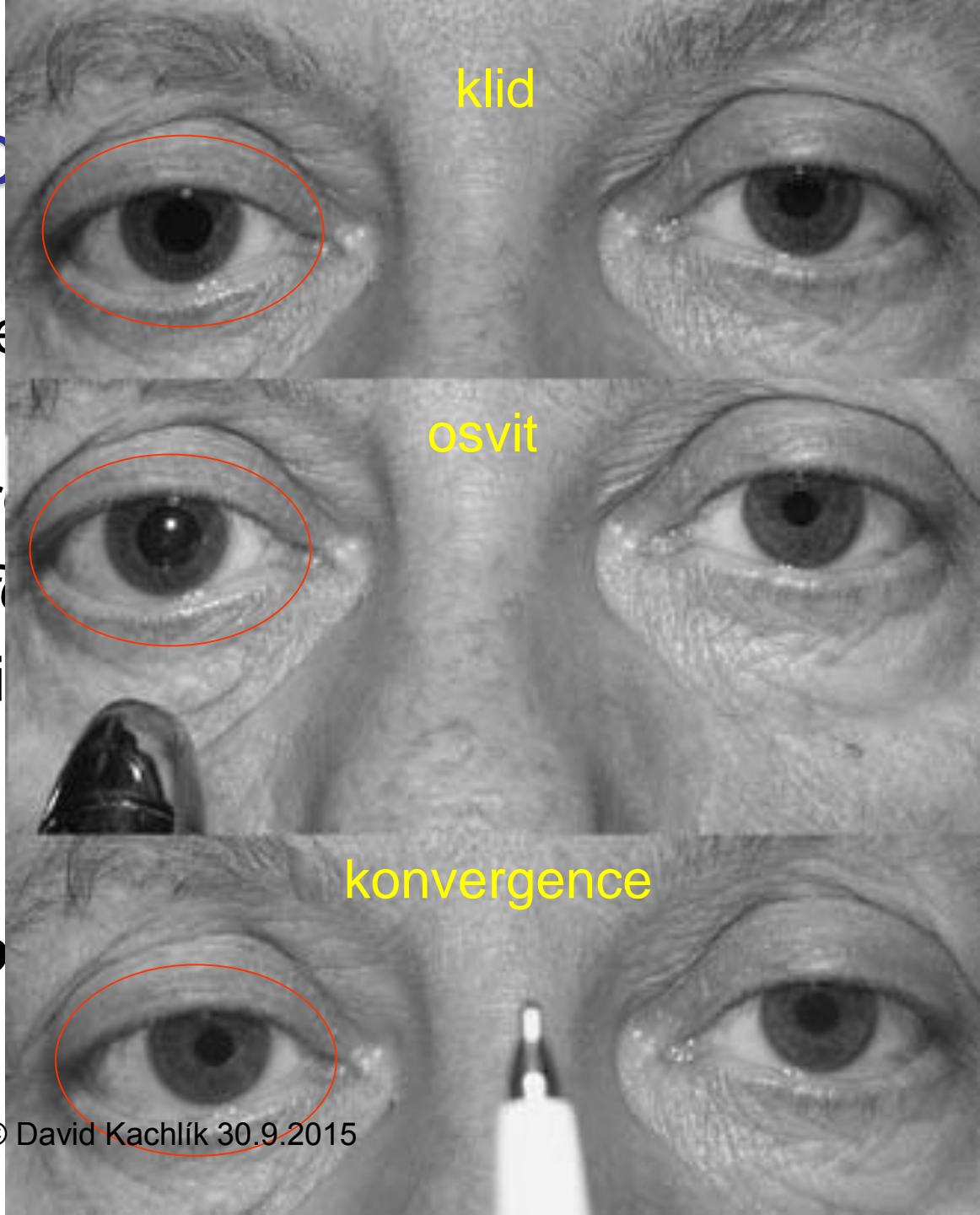Nádory v oblasti mokovodu

- hydrocephalus internus

Argyllův-Robsonův

- zornice: úzké, zněšíroké
- reakce na konvergenci
- *reakce na osvit* (fotomotorická)
- je typický pro příjímání
- vzniká při postižení

Douglas Argyll-Robson
skotský lékař



Parinaudův syndrom

= **dorzální mezencefalický syndrom**

- **obrta pohledu vzhůru**

- supranukleární léze
- přítomná reakce na „zaklonění hlavičky panenky“, aktivní pohled vzhůru není možný x dolů ano)

- **nystagmus**

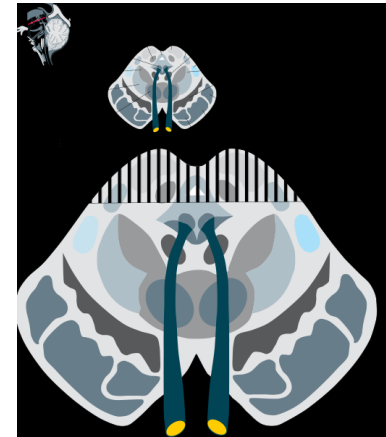- konvergenčně-retrakční: při pokusu o pohled vzhůru se oko vtáhne

- **retrakce víčka (Collierův příznak)**

- **konjugovaný pohled dolů („příznak zapadajícího slunce“)**

- často bilaterální otok discus (papilla) nervi optici

- *příčiny: pinealom, RS*



Klinické syndromy v horním středním mozku

A. Weberův syndrom

B. Foixův syndrom

C. Benediktův syndrom

D. Claudeův syndrom

E. Parinaudův syndrom

1. tractus pyramidalis

2. pedunculus cerebellaris sup.

3. nucleus ruber

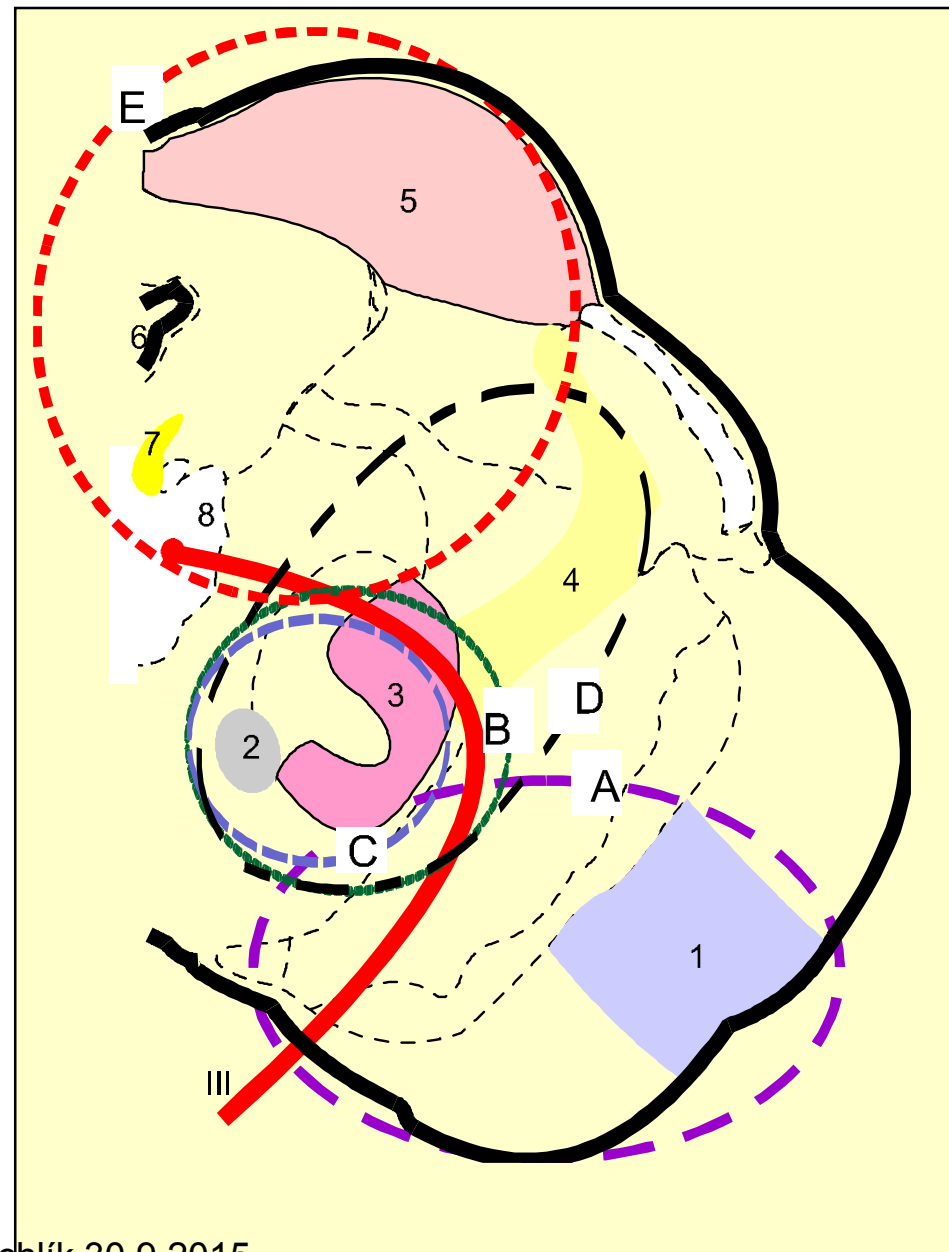
4. lemniscus medialis

5. colliculus superior

6. aqueductus mesencephali

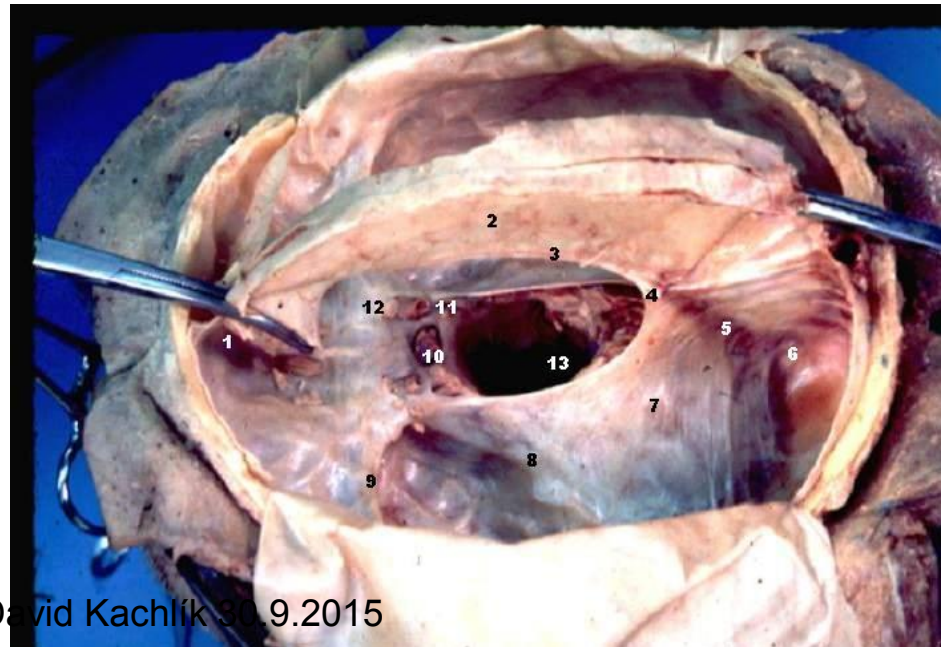
7. fasciculus longitudinalis med.

8. nucleus n. III



Poranění

- útlak n.III a n.IV
- incisura tentorii
- herniace části spánkového laloku při otoku mozku



Další informace

<http://www1.indstate.edu/thcme/anderson/neurotext/neurotx1.html>