*Systema nervosum peripheric*um

Peripherní nervový systém

David Kachlík

© David Kachlík 30.9.2015

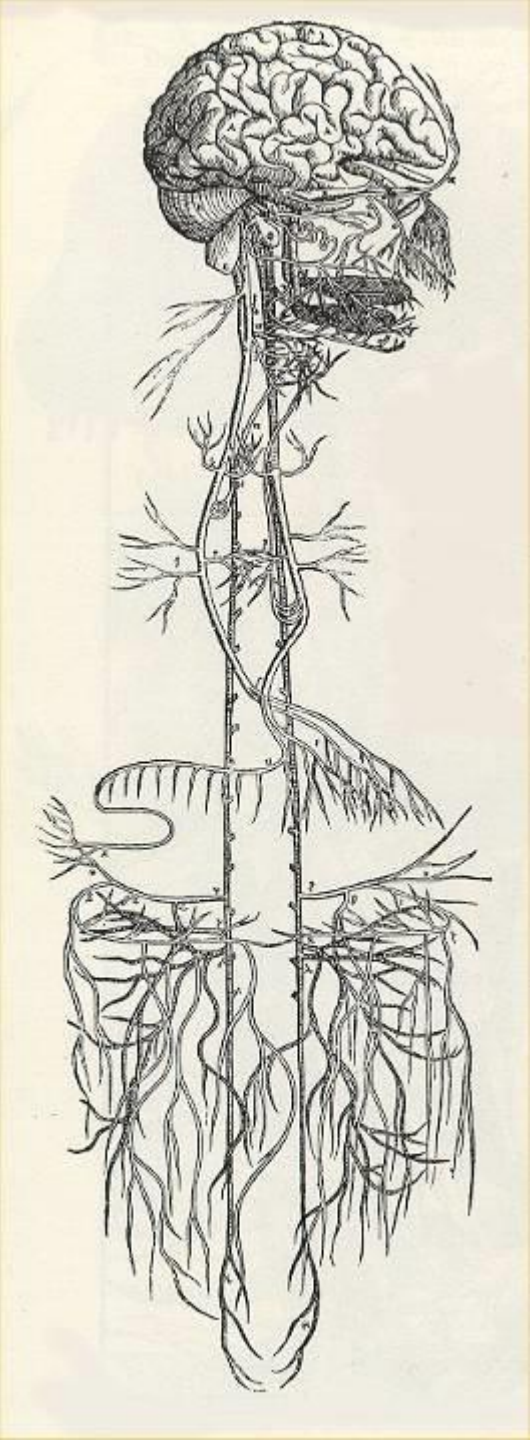

Terminologie

- neuron
  - perikaryon (tělo, soma)
  - axon
  - dendrit
- neuroglie (nervoklih)
- neurofibra (nervové vlákno)
- nervus (nerv)
- nucleus (jádro)
- ganglion (zauzlina)

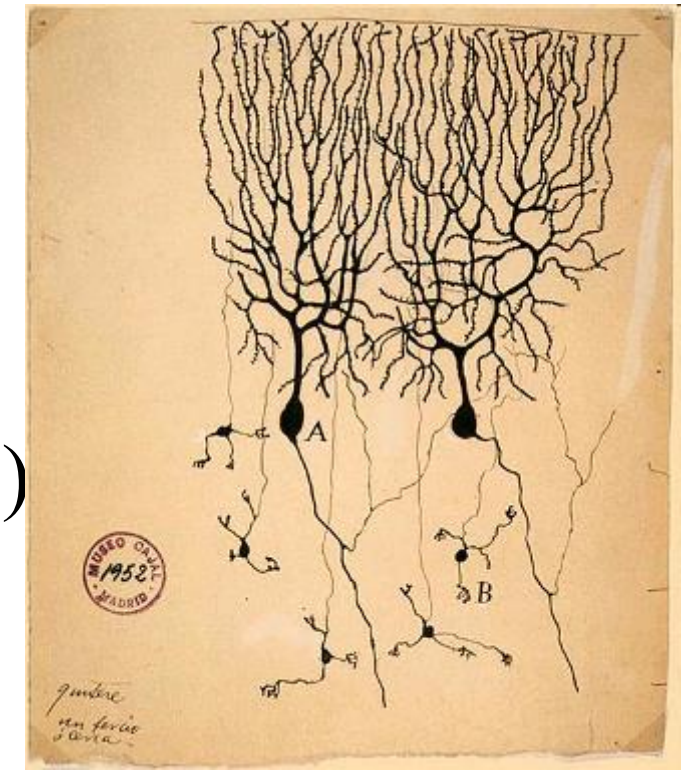

Drawing of Purkyně cells (A) and granule cells (B) from pigeon cerebellum by Santiago Ramón y Cajal (1899)

© David Kachlík 30.9.2015

Typy buněk v CNS

- Neurony
  - multipolárí, bipolární, pseudounipolární, unipolární
- Glie
  - astrocyty, oligodendrocyty, mikroglie
- Ependymové buňky
  - vlastní ependymové buňky, tanycyty

© David Kachlík 30.9.2015

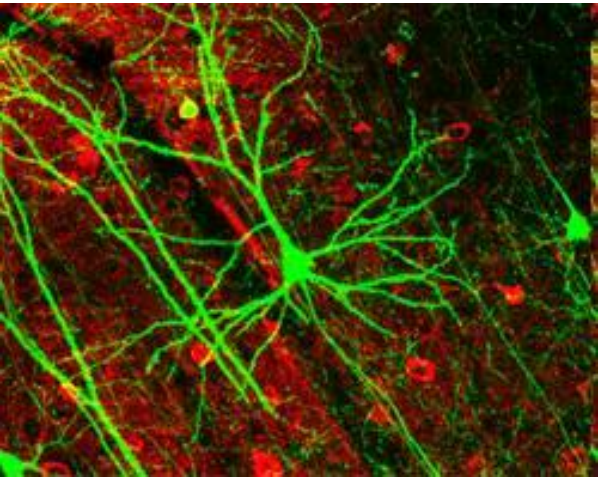

Neurony

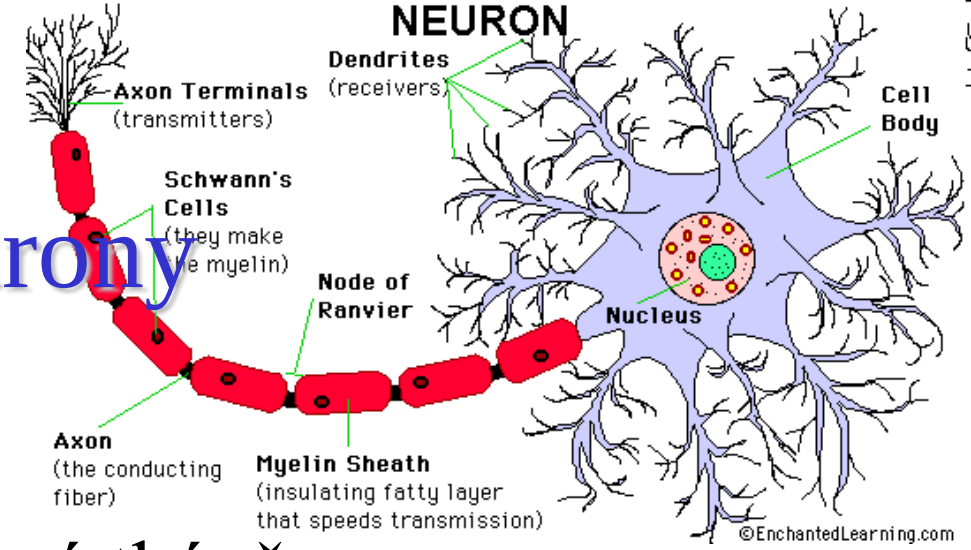

- základní jednotky nervové tkáně
- příjem, zpracování a přenos signálu
- části: buněčné tělo (*perikaryon; neurosoma; soma*), axon, dendrit
- velikost: od 5 µm (granulární buňky mozečku) do 150 µm (Purkyňovy buňky mozečku)
- i po narození se již dokážou dělit
- synapse (zápoj)

© David Kachlík 30.9.2015

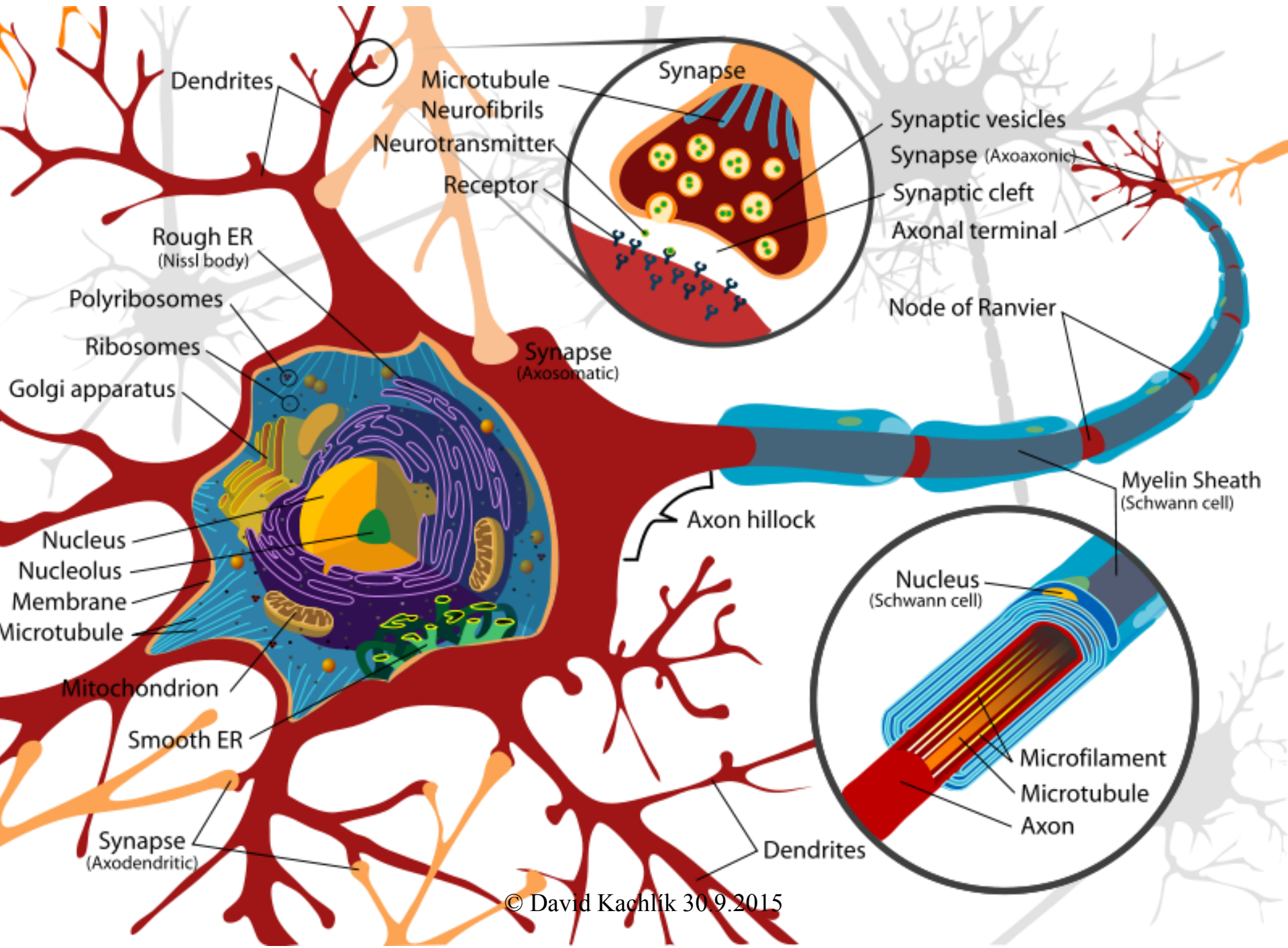

© David Kachlík 30.9.2015

Neuroglia

- CNS:
  - oligodendroglia
  - astrocytes
  - ependymal cells
  - microglia
- PNS
  - satellite cells
  - Schwann cells



© David Kachlík 30.9.2015

Druhy neuronu dle vzhledu

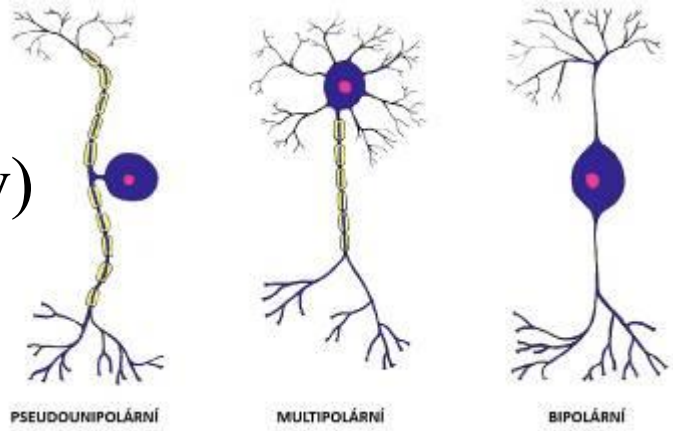

- Multipolární
  - více než 2 výběžky (axon + dendrity)
  - tvoří většinu neuronů
- Bipolární
  - pouze dva výběžky (axon + dendrit)
  - sítnice, ganglia n. VIII, čichová sliznice
- Pseudounipolární
  - pouze jeden výběžek, který se následně dělí na dendrit a axon ve tvaru písmene „T“
  - somatosenzitivní a viscerosenzitivní ganglia
- Unipolární
  - jeden výběžek; pouze v sítnici

© David Kachlík 30.9.2015

Shapes of neurons



Purkinje cell of cerebellar cortex



Pyramidal cell of cerebral cortex

Motor neuron of spinal cord

© David Kachlík 30.9.2015

Druhy neuronu dle funkce

- Motorické neurony (axony z CNS do periferie)
  - kontrolují efektorické orgány
    - kosterní (somatomotorické)
    - hladké svaly, srdce, endokrinní a exokrinní žlázy (visceromotorické)
- Senzorické neurony (axony z periferie do CNS)
  - zajišťují příjem informací z těla a okolního prostředí
    - kůže (somatosenzitivní) = exterocepce
    - orgány(viscerosenzitivní) = interocepce
    - svaly, šlachy (propriocepční)
    - oko, ucho, jazyk, čichová sliznice (speciální senzorické)
- Interneurony
  - vytvářejí složitá spojení mezi senzorickými a motorickými neurony

© David Kachlík 30.9.2015

The 3 main types of Neurons

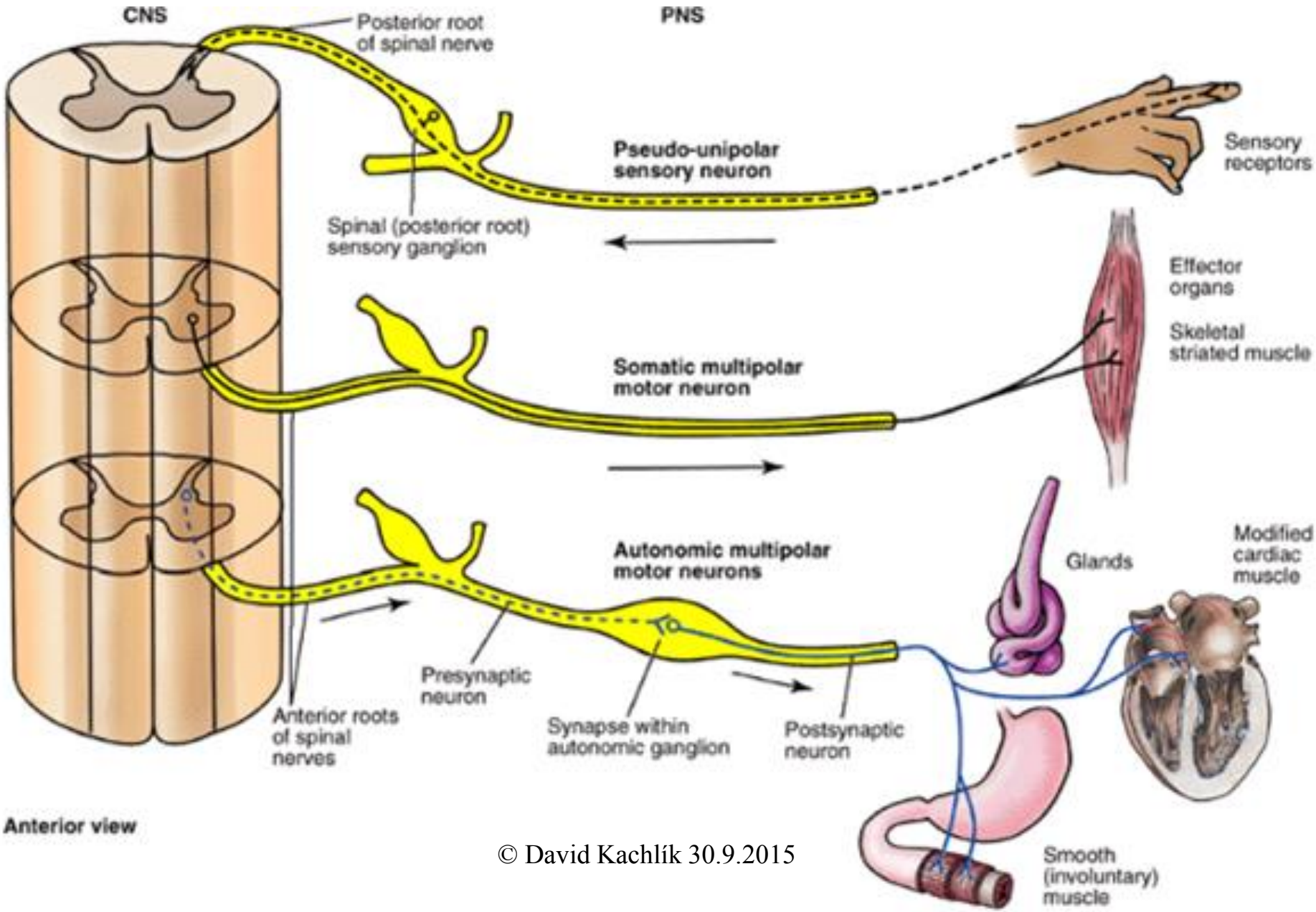

© David Kachlík 30.9.2015

Neurofibra

- axon
- neurolemma
- šedá x bílá
- myelinová pochva (*stratum myelini*)
- nodi interruptionis myelini (Ranvierovy zářezy)
- oligodendrocyty
- schwannocyty

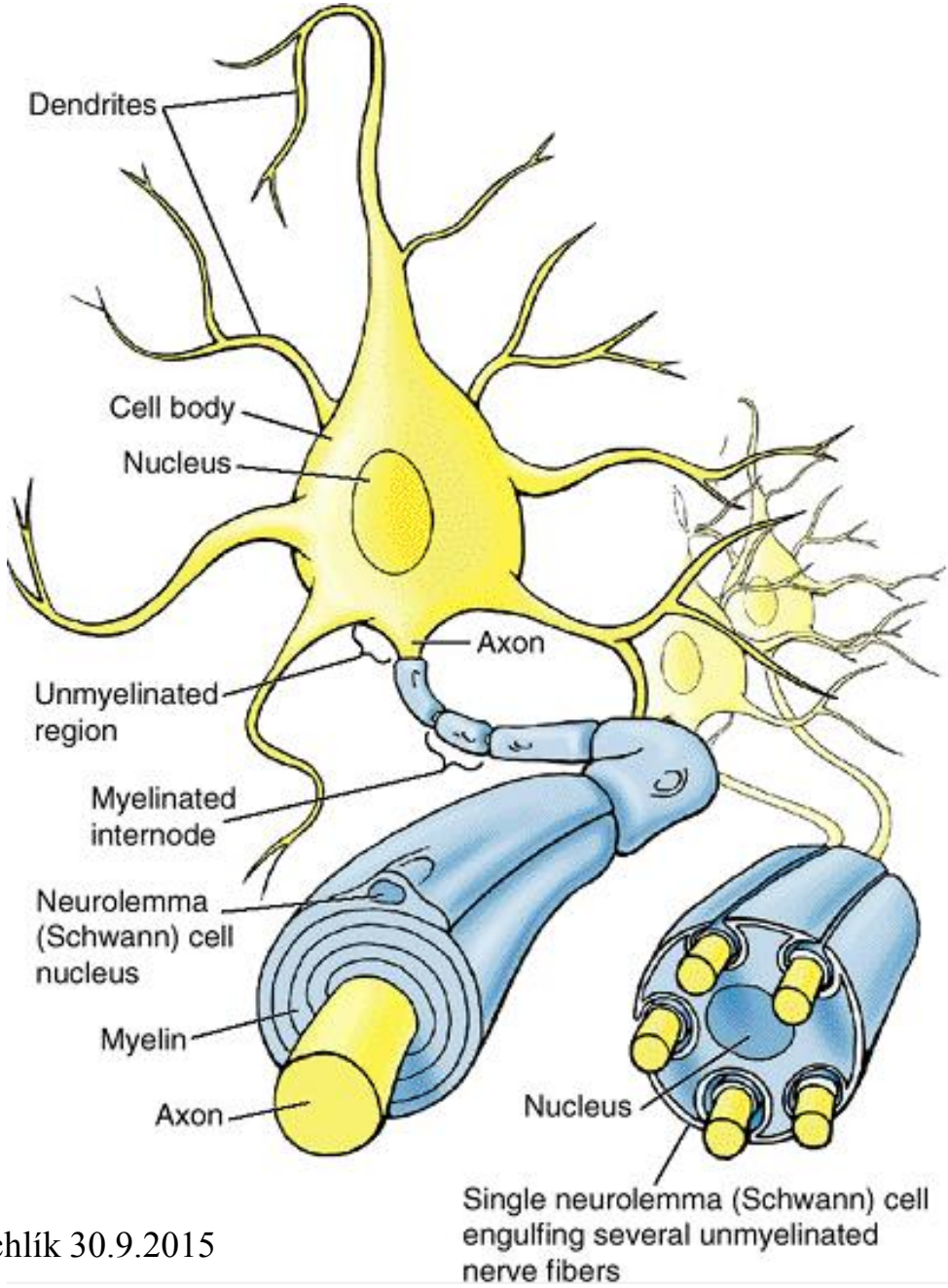

© David Kachlík 30.9.2015

Nervy

- nervová vlákna
- vazivo
  - endoneurium
  - perineurium
  - epineurium
- vasa nervorum

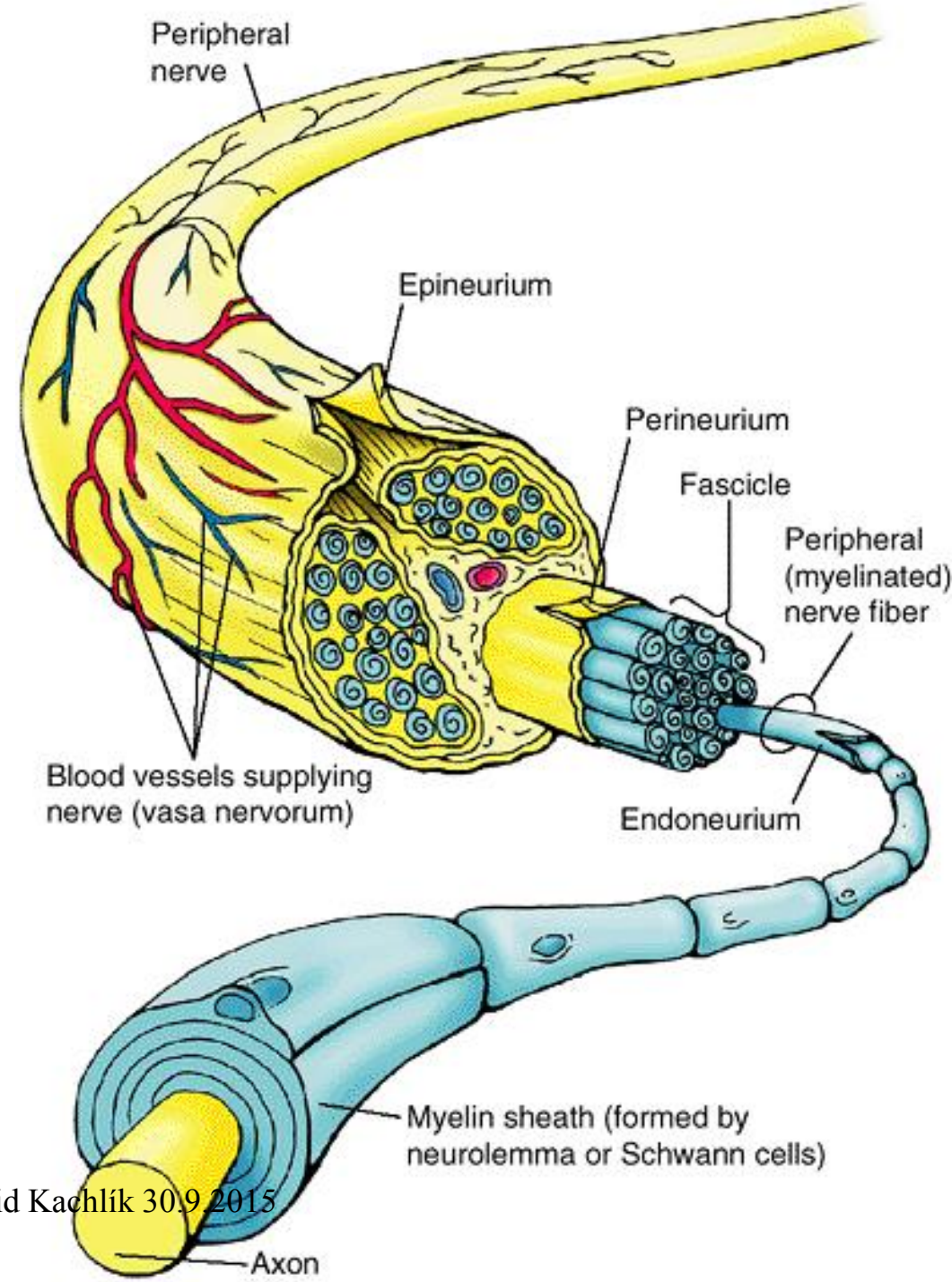

© David Kachlík 30.9.2015

Aferentní (přívodní) vlákna

= dostředivá

začínají v periférii na *receptorech*

- exteroceptory: přijímají signály z vnějšího prostředí (*somatosenzitivní, senzorická*)
- interoceptory: signály z orgánů (*viscerosenzitivní*)
- proprioceptory: signály z pohybové soustavy (svalů, šlach, kloubních pouzder)

© David Kachlík 30.9.2015

Eferentní (odvodní) vlákna

= odstředivá

- začínají v předních míšních rozích
- somatomotorická vlákna
  - motorická jednotka (soubor svalových vláken 1 motoneuronu)
- visceromotorická vlákna
  - → z nervu vystoupí jako ramus communicans albus
  - → v autonomním gangliu jsou přepojena na postgangliové neurony
  - → jako ramus communicans griseus se vracejí do nervu
  - → se všemi větvemi míšního nervu jdou do periférie

© David Kachlík 30.9.2015

Jádra a zauzliny (nuclei et ganglia)

= nahromadění těl nervových buněk

- <u>ganglion</u>
  - mimo CNS
  - nervy všech druhů kromě somatomorických
- <u>nucleus</u>
  - uvnitř CNS

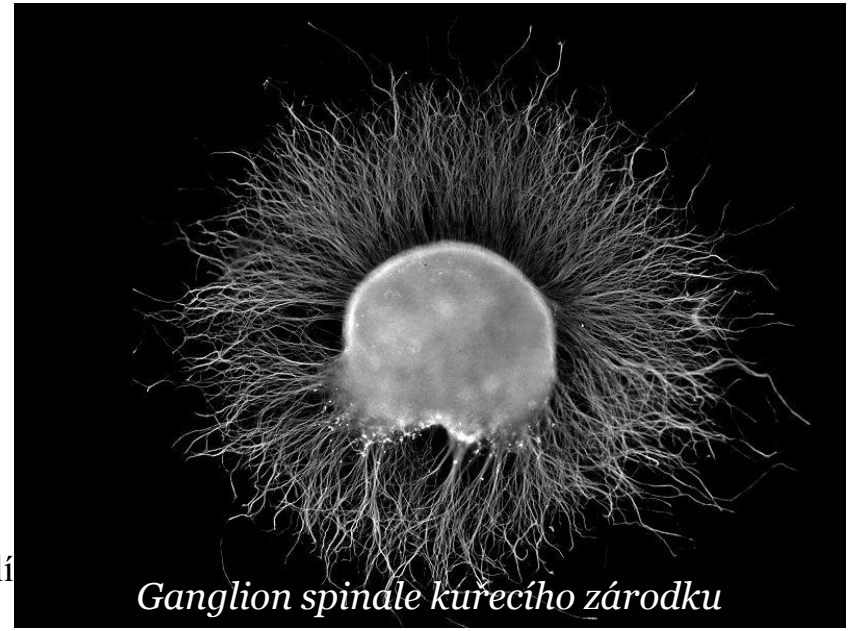
Ganglion spinale kuřecího zárodku

© David Kachlí

Ganglia

- senzitivní + senzorická
- sympatická
- parasympatická

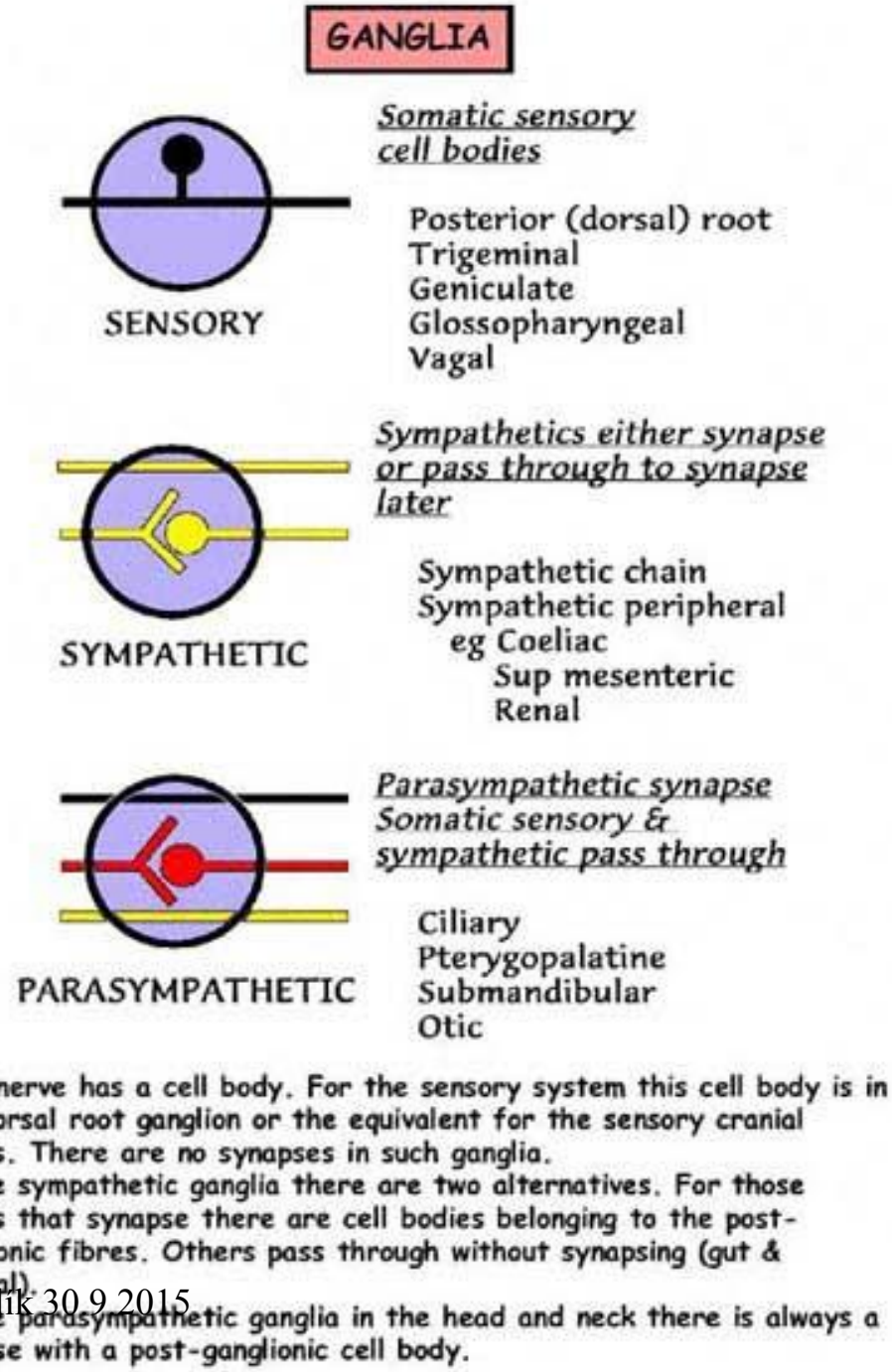

© David Kachlík 30.9.2015

Systema nervosum centrale (centrální nervový systém)

- medulla spinalis (spinal cord)
- encephalon (brain)
  - truncus encephali (brain stem)
    - medulla oblongata, pons, mesencephalon
  - cerebellum
  - diencephalon
    - thalamus, hypothalamus, epithalamus, metathalamus, subthalamus
  - telencephalon
    - pars pallialis (hemispheres), pars basalis (basal ganglia), pars septalis (septum)

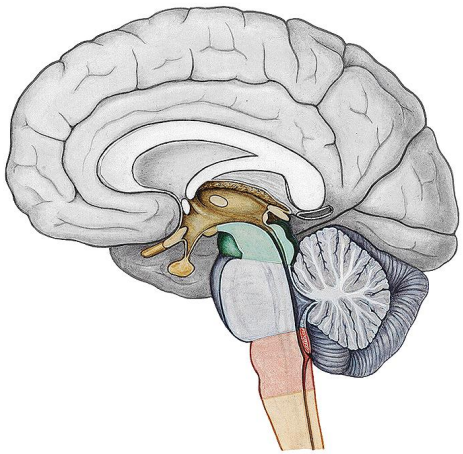

© David Kachlík 30.9.2015

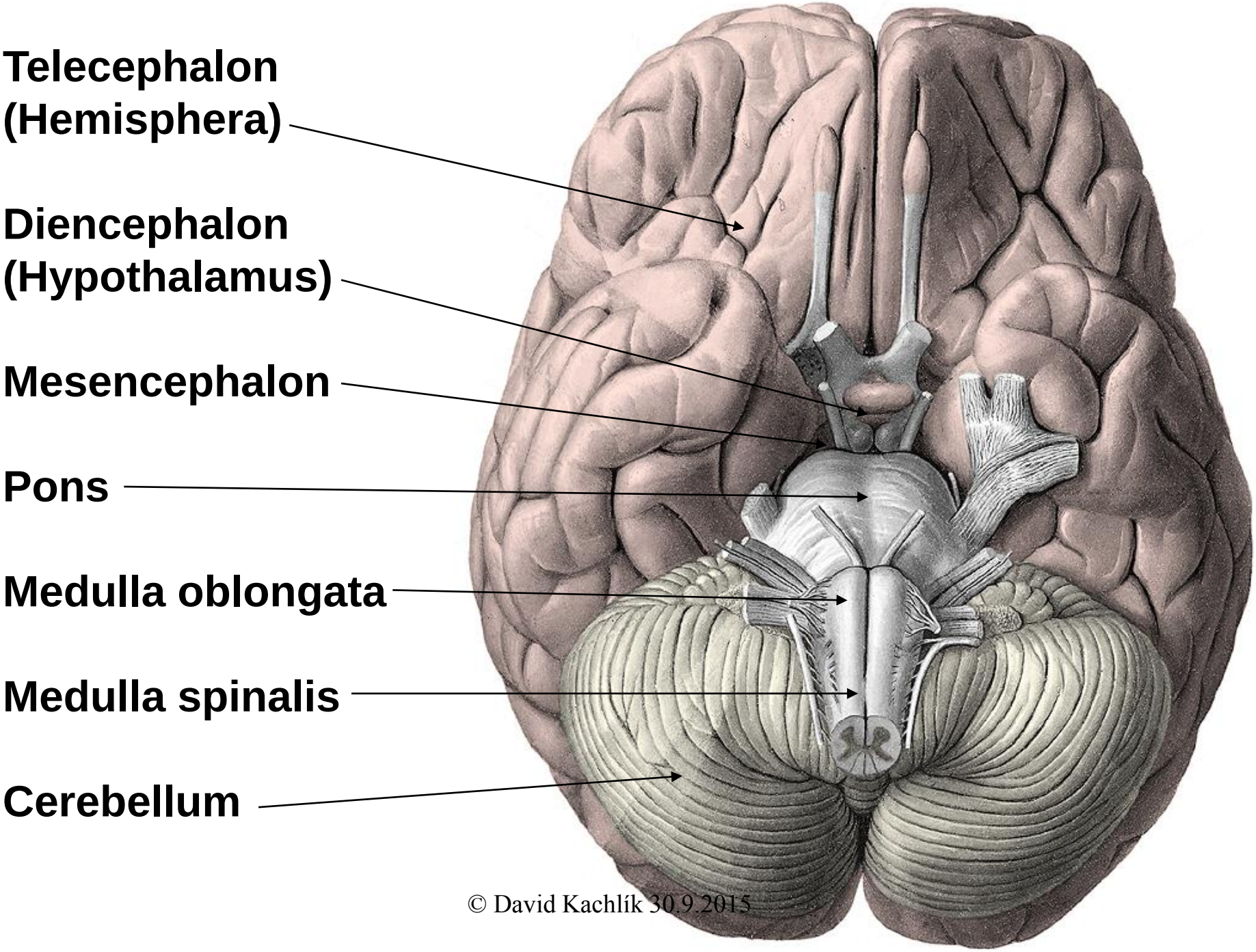

© David Kachlík 30.9.2015

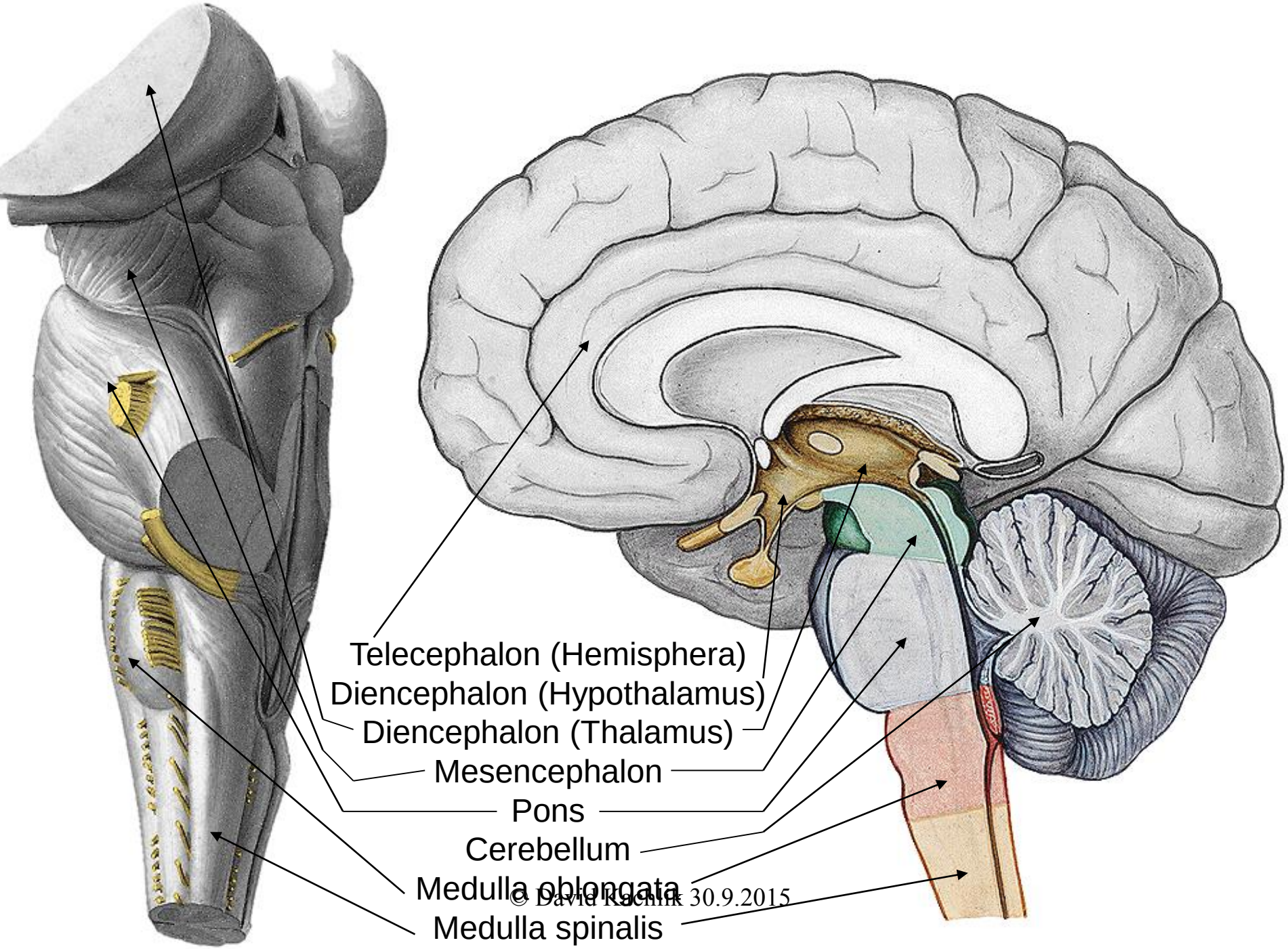

© David Rachlik 30.9.2015

Systema nervosum peripheric um (periferní nervový systém)

- nervi spinales (míšní nervy)
- nervi craniales (hlavové nervy)
- systema autonomicum (autonomní nervy)
  - pars sympathica (sympatický sytém)
  - pars parasympathica (parasympatický systém)

© David Kachlík 30.9.2015

Míšní nervy

- somity
- segmentace míchy

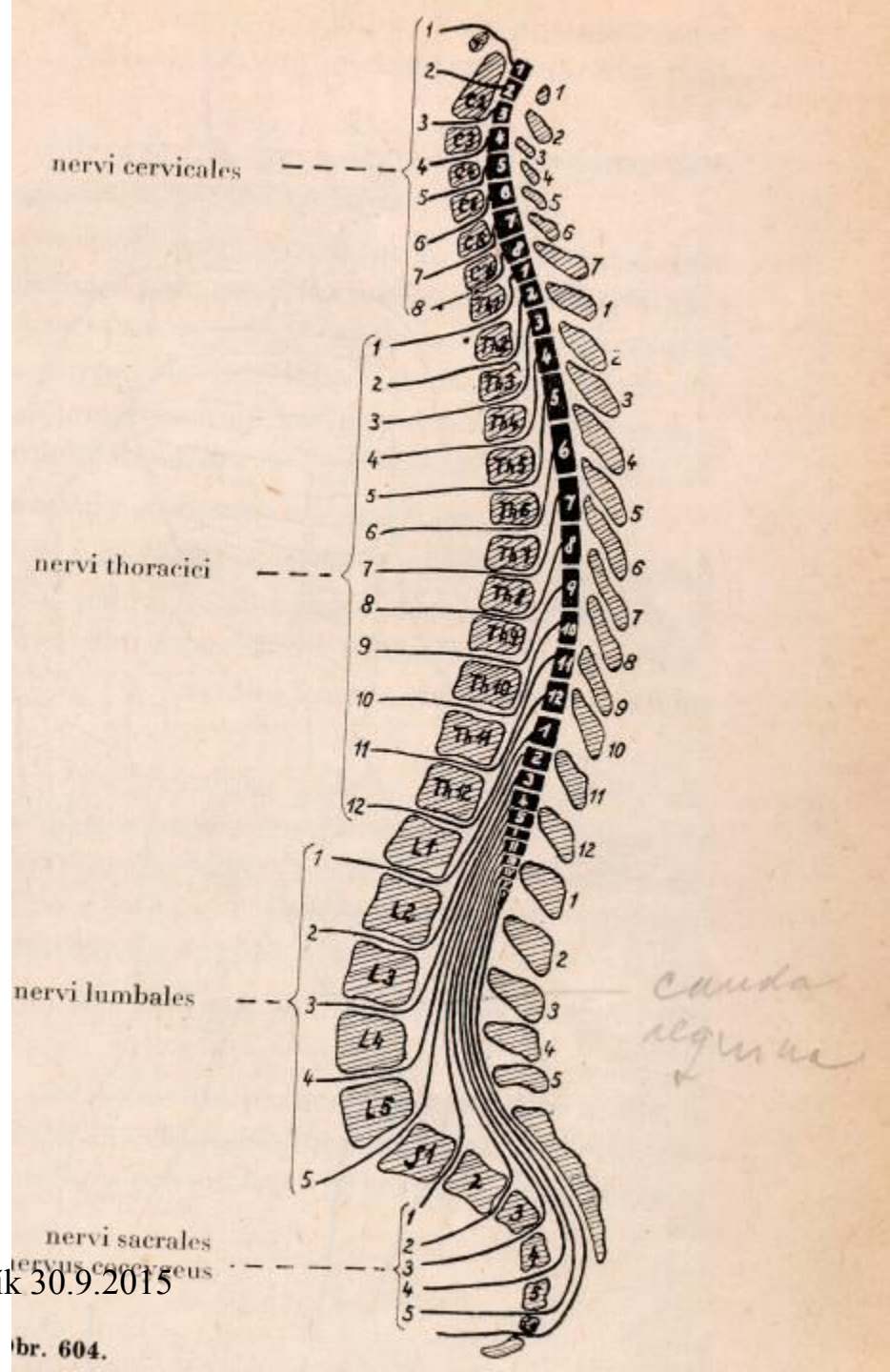

© David Kachlík 30.9.2015

Nervi spinales – 31 párů

smíšené nervy (různé modality)

- *nervi cervicales – 8 párů*
- *nervi thoracici – 12 párů*
- *nervi lumbales - 5 párů*
- *nervi sacrales – 5 párů*
- *nervus coccygeus – 1 pár*

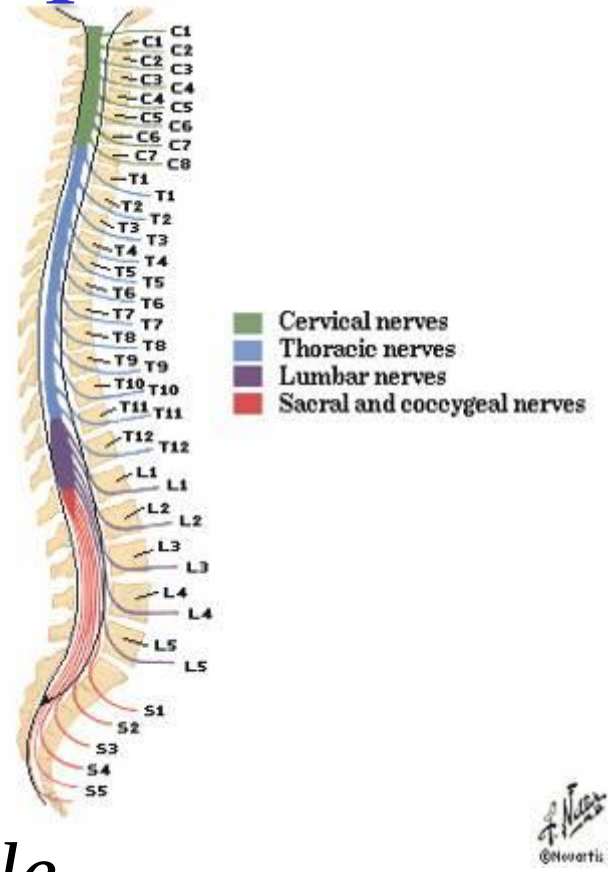

vystupují ve *foramen intervertebrale*

- *S1-S4 již jako r. ant+post. ve ff. sacralia ant.+post.*
- *S5 a Co v hiatus sacralis*

© David Kachlík 30.9.2015

Makroskopie větvení míšního nervu

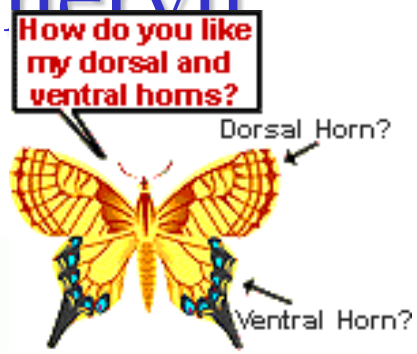

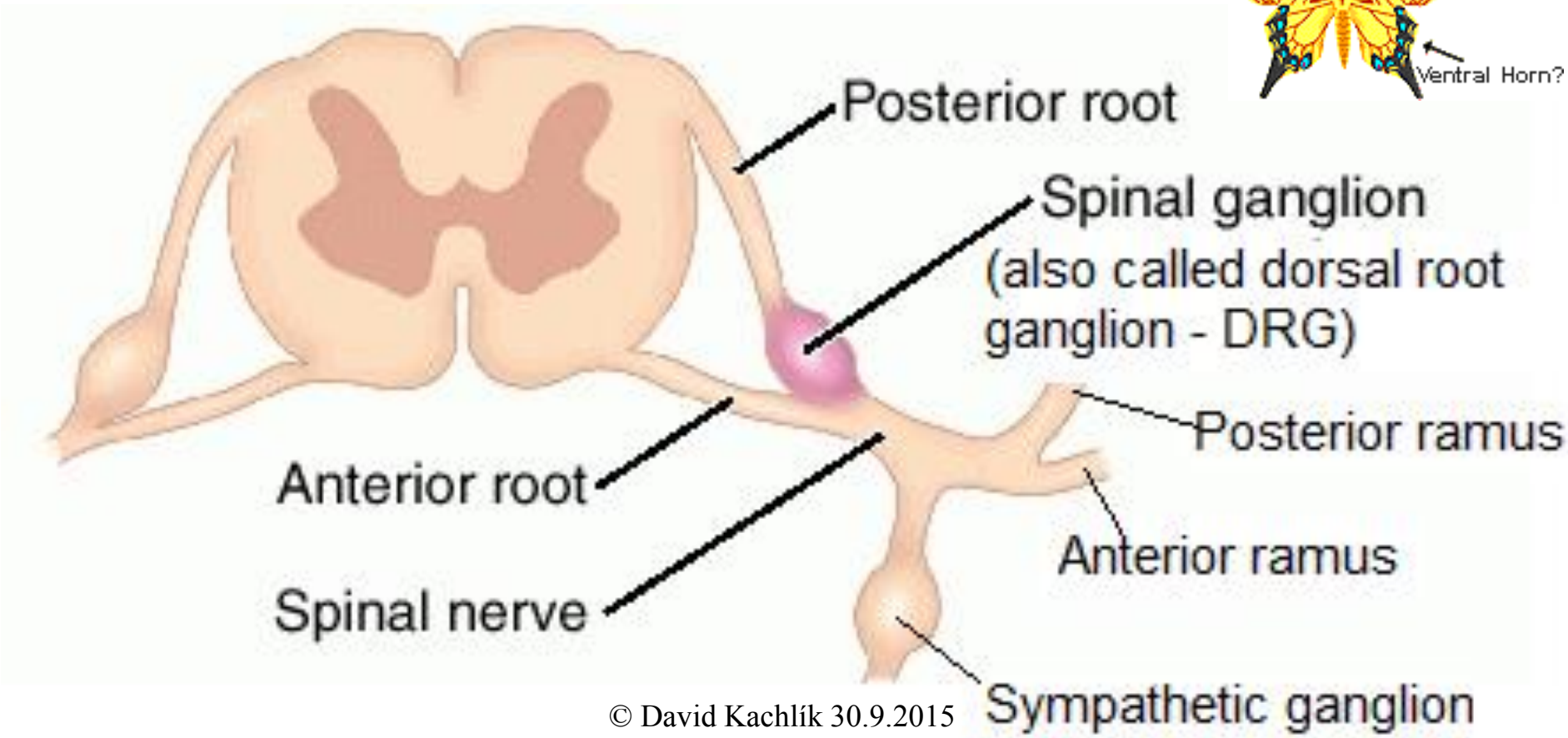

© David Kachlík 30.9.2015

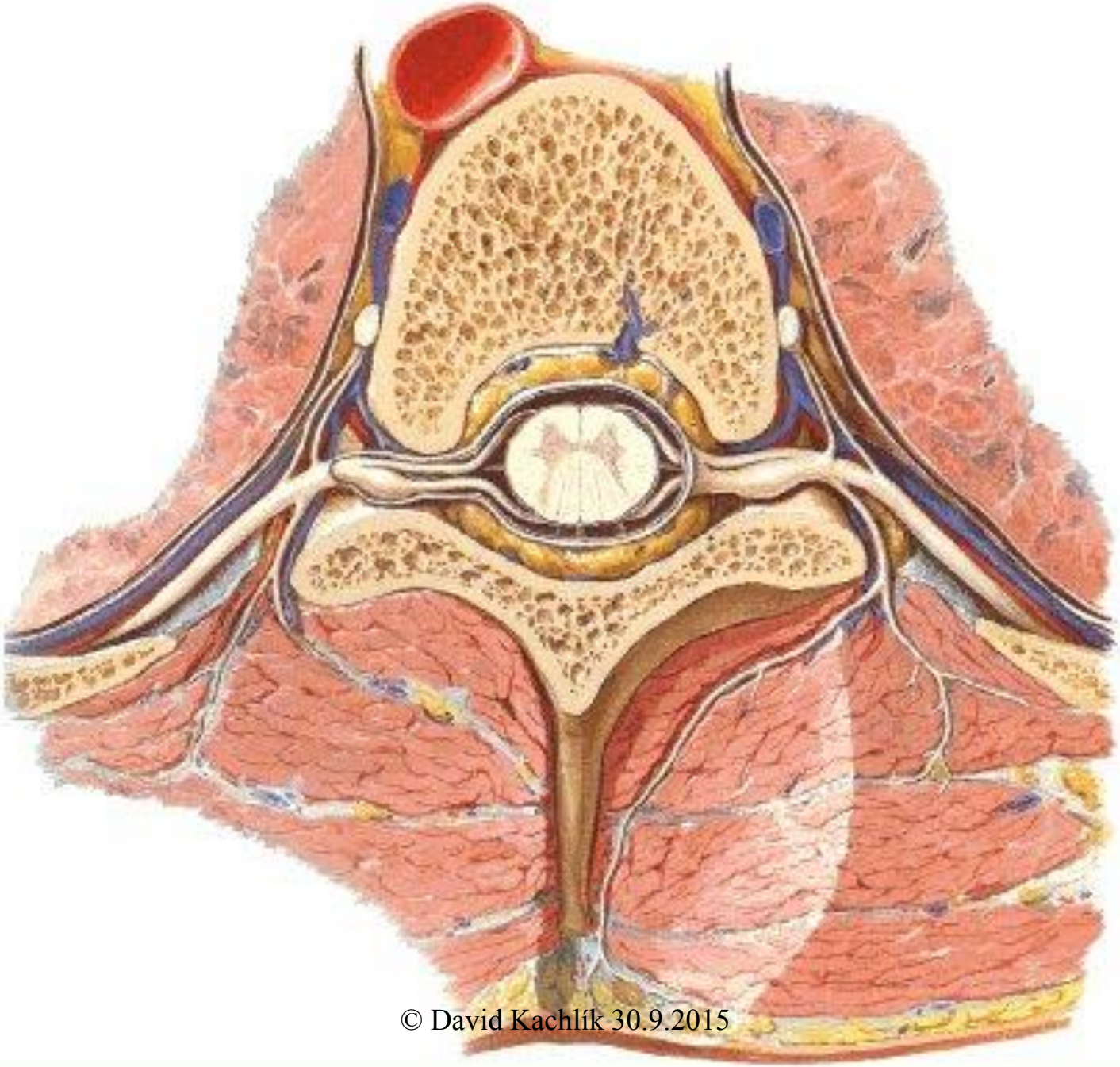

© David Kachlík 30.9.2015

Větve míšního nervu

- r. anterior – *tvoří pleteně → hypaxiální svaly*
- r. posterior → *epaxiální svaly*
- r. meningeus
  - zpětná větev se senzitivními a autonomními vlákny do páteřního kanálu
- r. communicans albus
  - prepangliová vlákna do truncus sympathicus (C8-L3)
- r. communicans griseus
  - z ganglion trunci sympathici zpět do míšního nervu

© David Kachlík 30.9.2015

SCHÉMA VĚTVENÍ MÍŠNÍHO NERVU

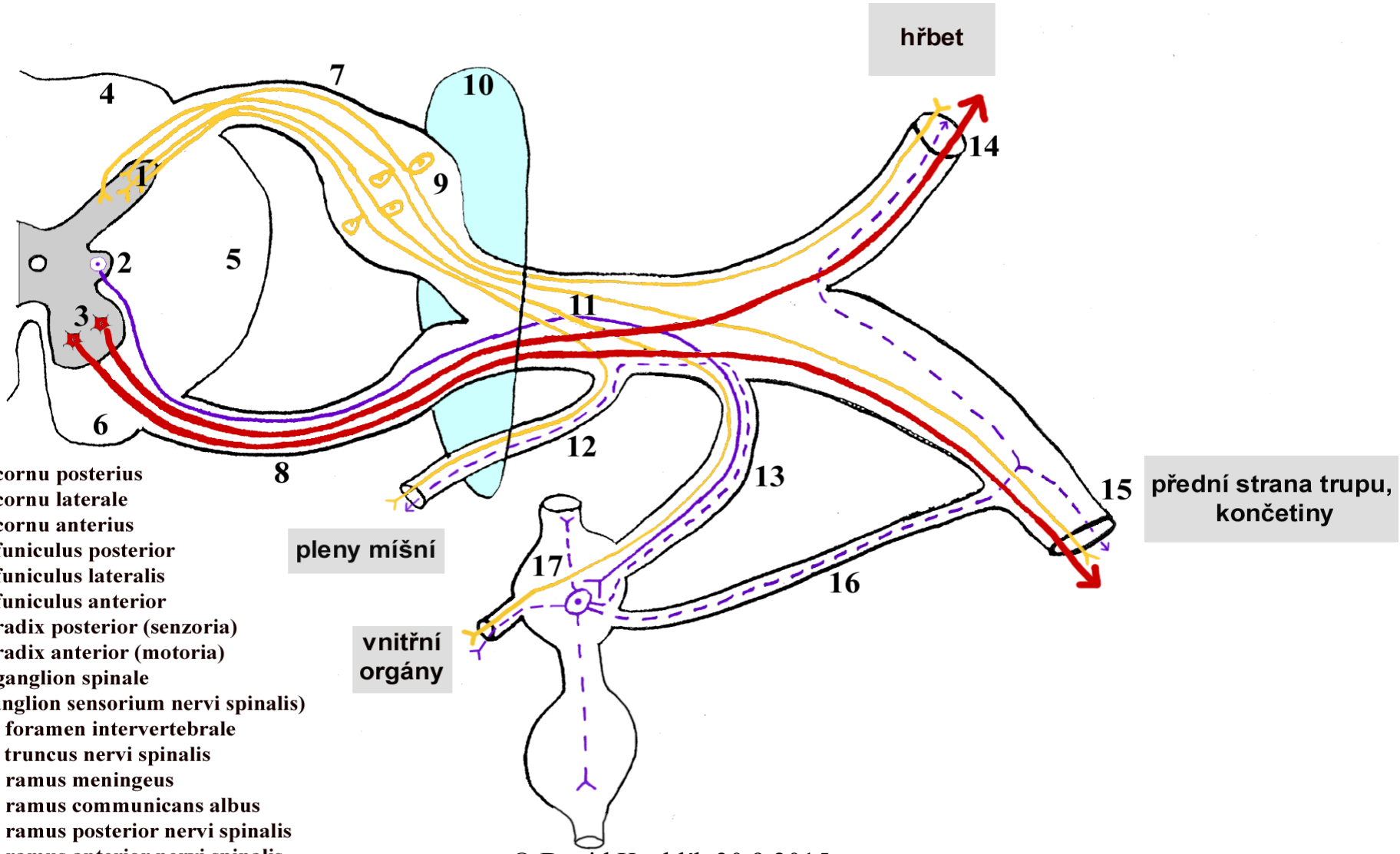

1. cornu posterius
2. cornu laterale
3. cornu anterius
4. funiculus posterior
5. funiculus lateralis
6. funiculus anterior
7. radix posterior (senzoria)
8. radix anterior (motoria)
9. ganglion spinale
(ganglion sensorium nervi spinalis)
10. foramen intervertebrale
11. truncus nervi spinalis
12. ramus meningeus
13. ramus communicans albus
14. ramus posterior nervi spinalis
15. ramus anterior nervi spinalis
16. ramus communicans griseus
17. ganglion trunci sympatici

© David Kachlík 30.9.2015

Epaxiální a hypaxiální svaly

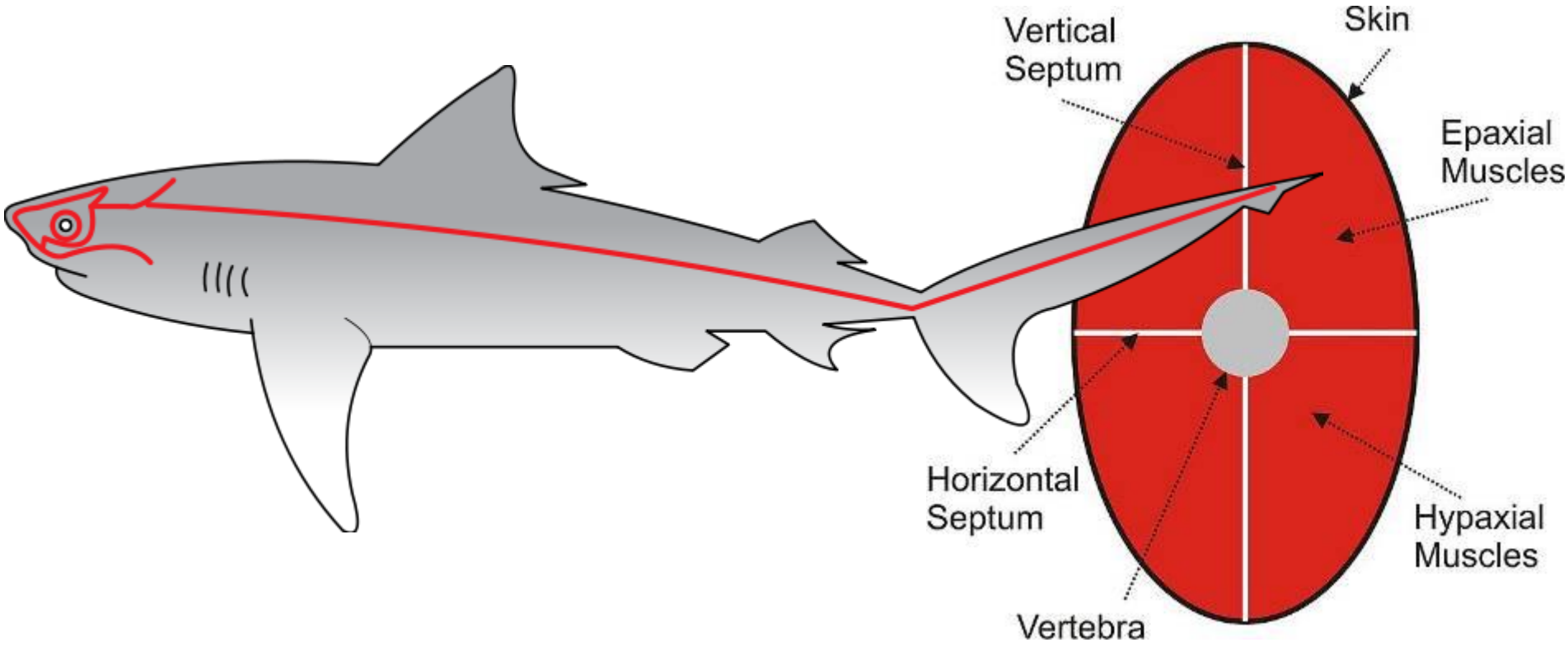

© David Kachlík 30.9.2015

Tractus pyramidalis

- 2-neuronová dráha
- kůra → sval
- 1. neuron = pyramidová buňka mozkové kůry
- 2. neuron = alfa-motoneuron předního míšního rohu
- zkřížená dráha (v úrovni C1)
- porucha: *centrální druhostranná obrna*

© David Kachlík 30.9.2015

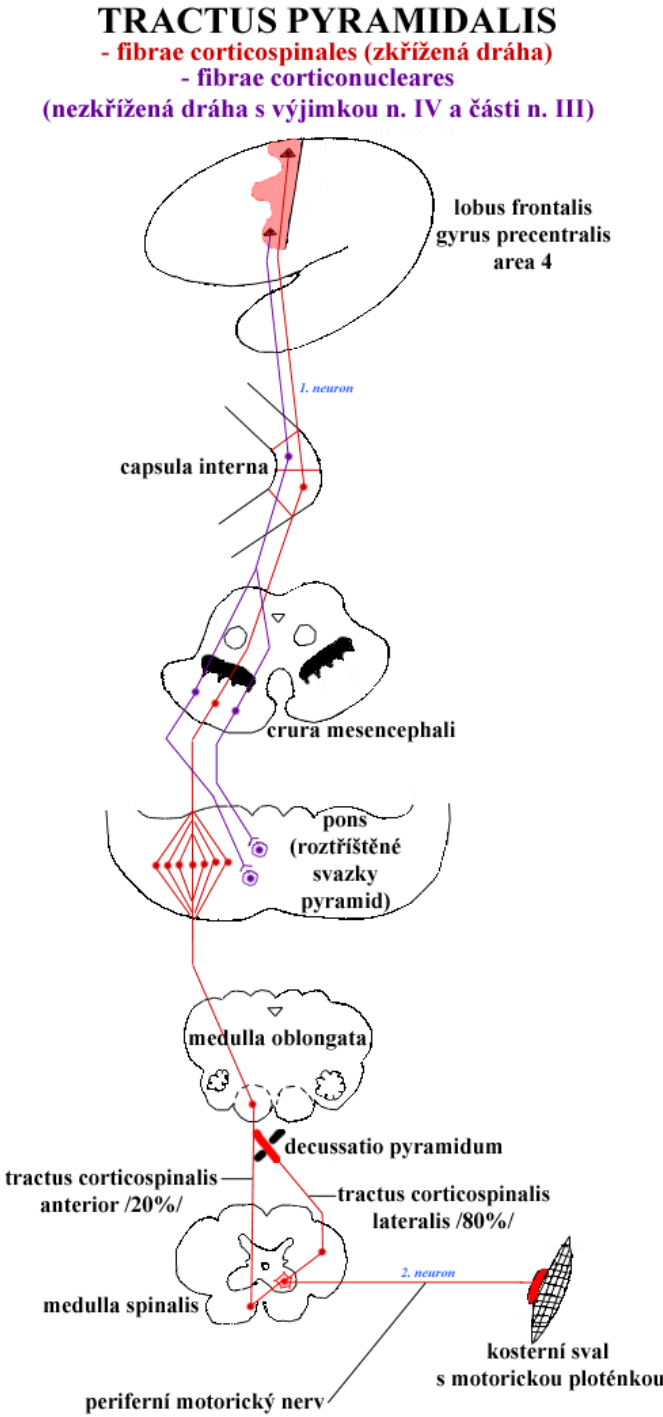

Centrální (= spastická) obrna

- postižen centrální = 1. = kortikální motoneuron (axon v tractus pyramidalis)
- zvýšený svalový tonus (= spasticita)
- porucha volní hybnosti (= paréza) – *svalový test 0-5*
- zvýšené šlachové reflexy (= hyperreflexie)
  - snížení prahu citlivosti, zvýšená intenzita svalové odpovědi, rozšířená reflektorická zóna
- patologické pyramidové iritační reflexy (např. Babinski)
- diskrétní svalová hypotrofie
- snížené nebo vymizelé exteroceptivní (= kožní) reflexy
- míšní šok (3 dny až několik týdnů)
  - během této doby pseudochabá obrna

plegie = úplná obrna (*svalový test = 0*)

paréza = částečná obrna

© David Kachlík 30.9.2015

Centrální (= spastická) obrna

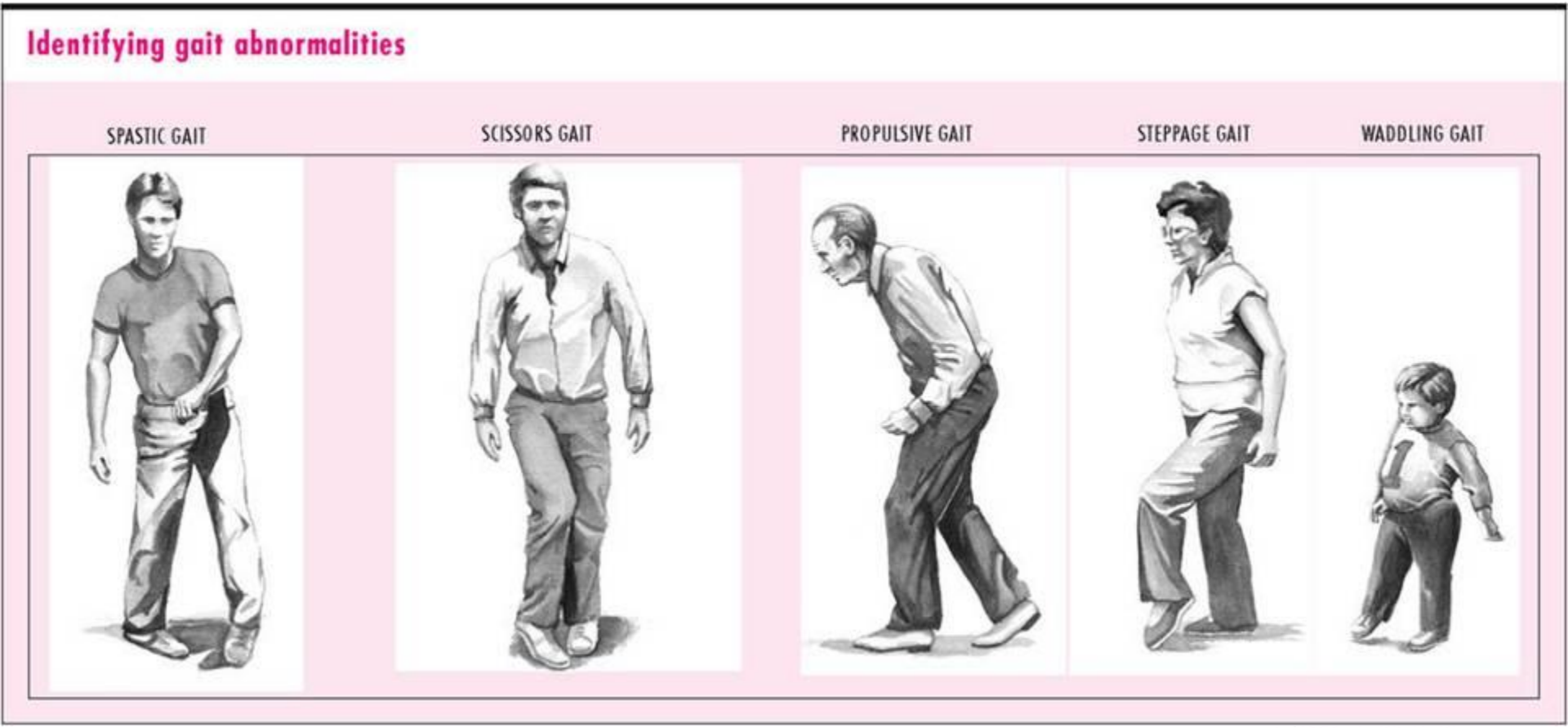

© David Kachlík 30.9.2015

Periferní (= chabá) obrna

- postižen periferní = 2. = motoneuron přední míšního rohu (tělo v míše či axon v nervu)
- snížený svalový tonus (= hypotonie)
- porucha volní hybnosti (= paréza) – *svalový test 0-5*
- snížené nebo vymizelé šlachové reflexy (= hypo-, areflexie)
- nepřítomné patologické pyramidové iritační reflexy
- výrazná svalová hypotrofie
- snížené nebo vymizelé exteroceptivní (= kožní) reflexy
- typické poruchy citlivosti (podle kořenů)

© David Kachlík 30.9.2015

Smíšená obrna

- při ALS (= amyotrofická laterální skleróza)
- současné postižení předních míšních rohů a pyramidové dráhy
- 2-3 roky
- *Stephen W. Hawking (1942) – nemocen od 1963*

Regenerace axonu

- PNS

asi 2 mm / den

- CNS

neregeneruje

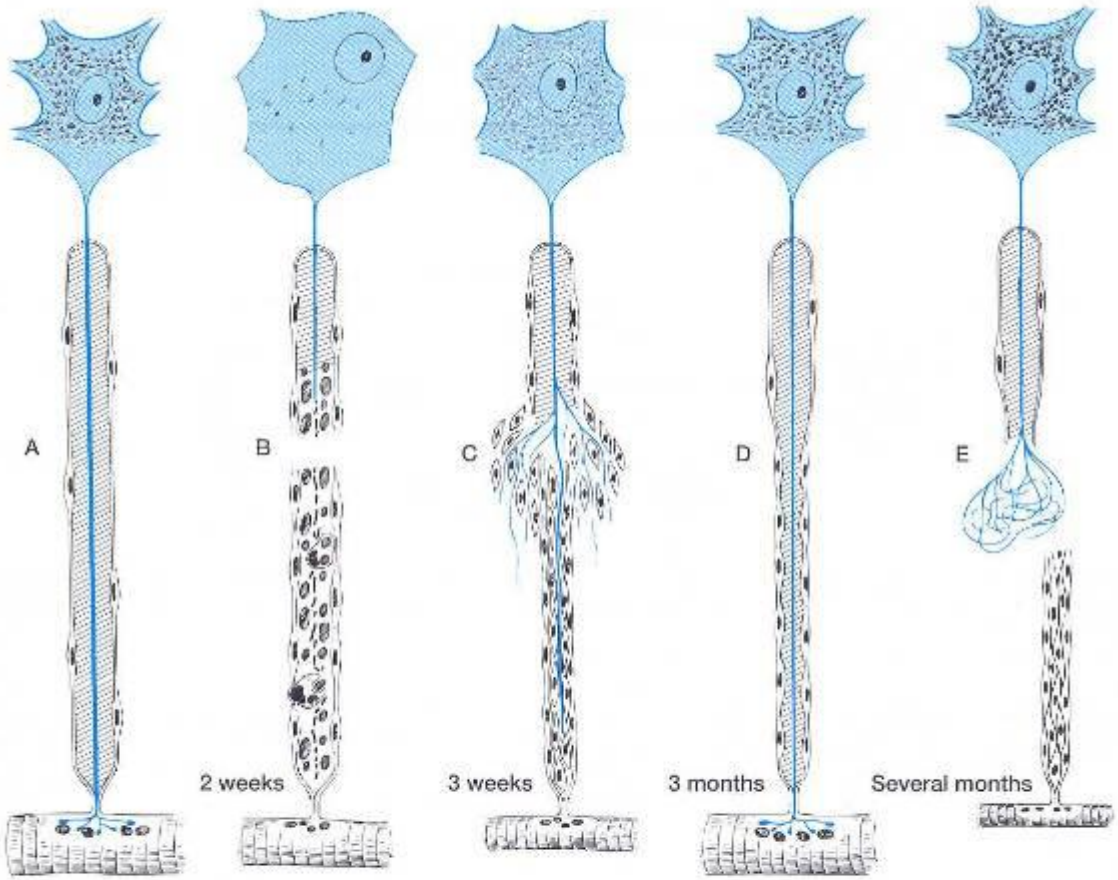

Figure 22–8. Main changes that take place in an injured nerve fiber. ***A:*** Normal nerve fiber, with its perikaryon and the effector cell (striated skeletal muscle). Notice the position of the neuron nucleus and the amount and distribution of Nissl bodies. ***B:*** When the fiber is injured, the neuronal nucleus moves to the cell periphery, and Nissl bodies become greatly reduced in number (chromatolysis), and the nerve fiber distal to the injury degenerates along with its myelin sheath. Debris is phagocytized by macrophages. ***C:*** The muscle fiber shows pronounced disuse atrophy. Schwann cells proliferate, forming a compact cord that is penetrated by the growing axon. The axon grows at a rate of 0.5–3 mm/d. ***D:*** In this example, the nerve fiber regeneration was successful, and the muscle fiber [illegible] nerve stimuli. ***E:*** When the axon does not penetrate the cord of Schwann cells, its growth is not organized and successful regeneration does not occur. (Redrawn and reproduced, with permission, from Willis RA, Willis AT: *The Principles of Pathology and Bacteriology*, 3rd ed. Butterworth, 1972.)

© David Kachlík 30.9.2015

Rozdíly mezi předními a zadními větvemi míšních nervů

Rami posteriores	Rami anteriores
netvoří pleteně	tvoří pleteně
senzitivní i motorické	senzitivní i motorické
senzitivně: kůže při páteři	senzitivně: kůže zbytku těla
motoricky: epaxiání svaly	motoricky: hypaxiání svaly

© David Kachlík 30.9.2015

Rami posteriores nervorum spinalium

= zadní větve

- segmentová úprava
- nevytvářejí pleteně
- smíšené nervy

- motoricky - hluboké zádové svalstvo
- senzitivně - kůži mediálně při páteři

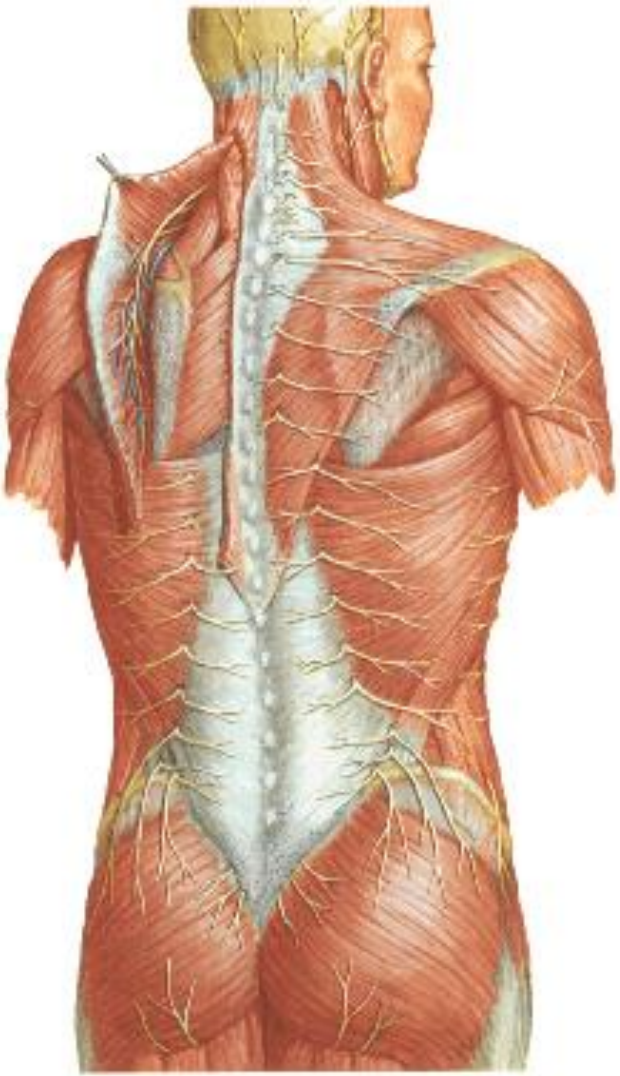

© David Kachlík 30.9.2015

Samostatné nervy ze zadních větví míšních nervů

C1 = **n. suboccipitalis**
čistě somatomotorický
v trigonum suboccipitale
→ *m. rectus capitis post. major et minor*
→ *m. obliquus capitis sup. et inf.*

senzitivní složka C2
= **n. occipitalis major**

senzitivní složka C3
= **n. occipitalis tertius**

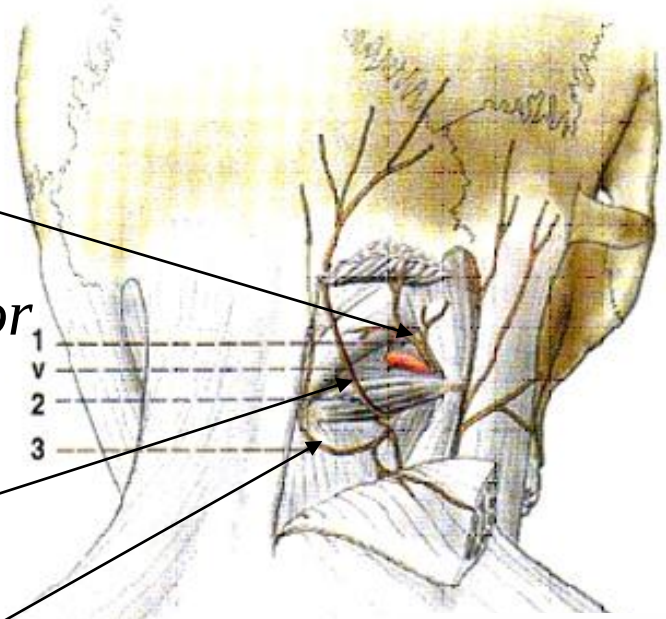

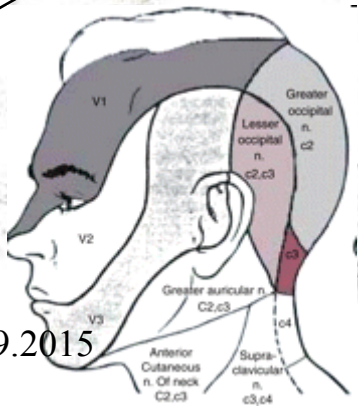

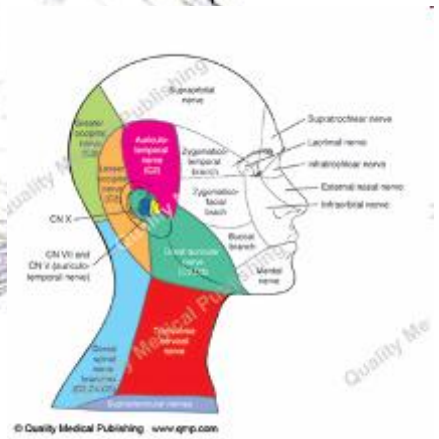

© David Kachlík 30.9.2015

Okcipitální neuralgie

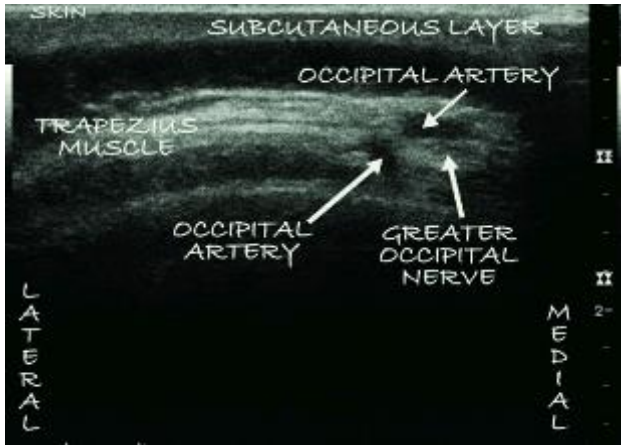

= Arnoldův syndrom

- postižení n. occipitalis major nebo minor

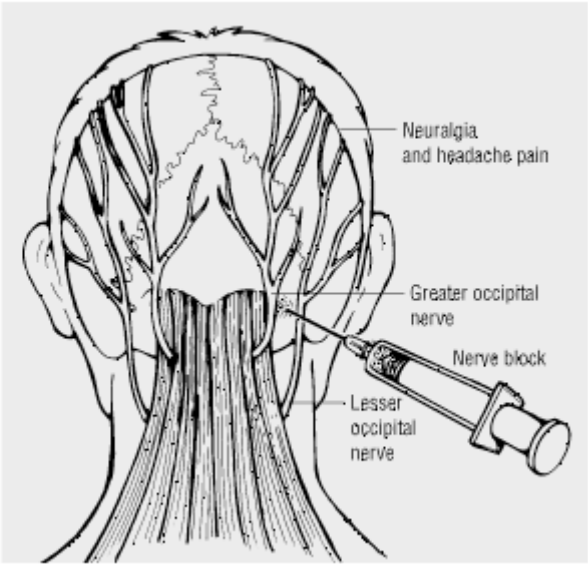

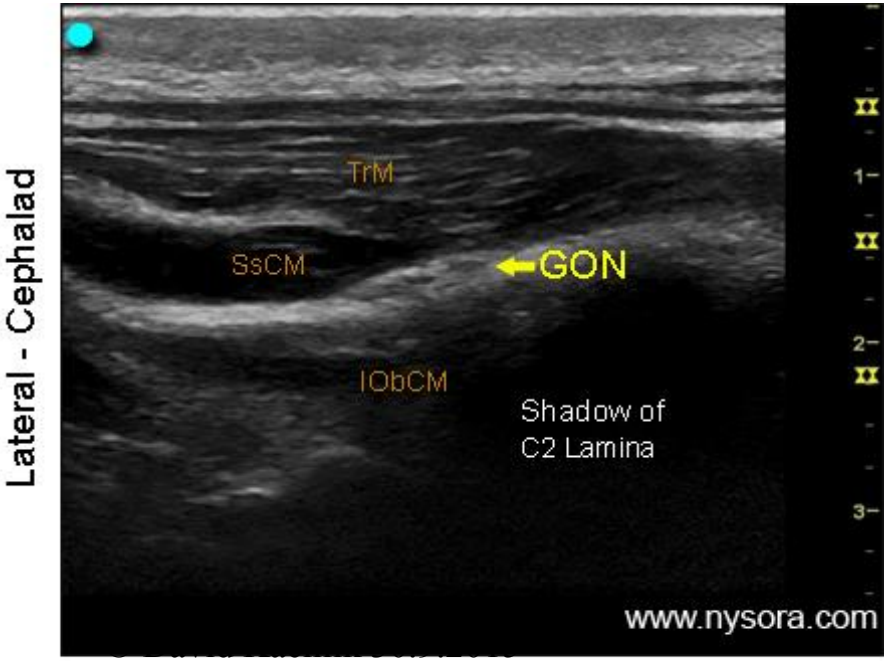

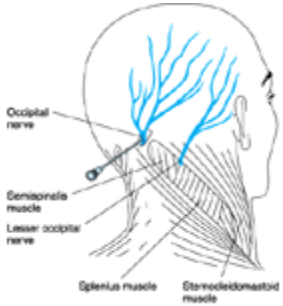

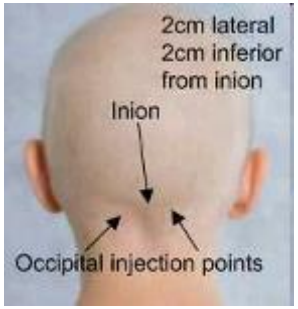

Samostatné nervy ze zadních větví míšních nervů

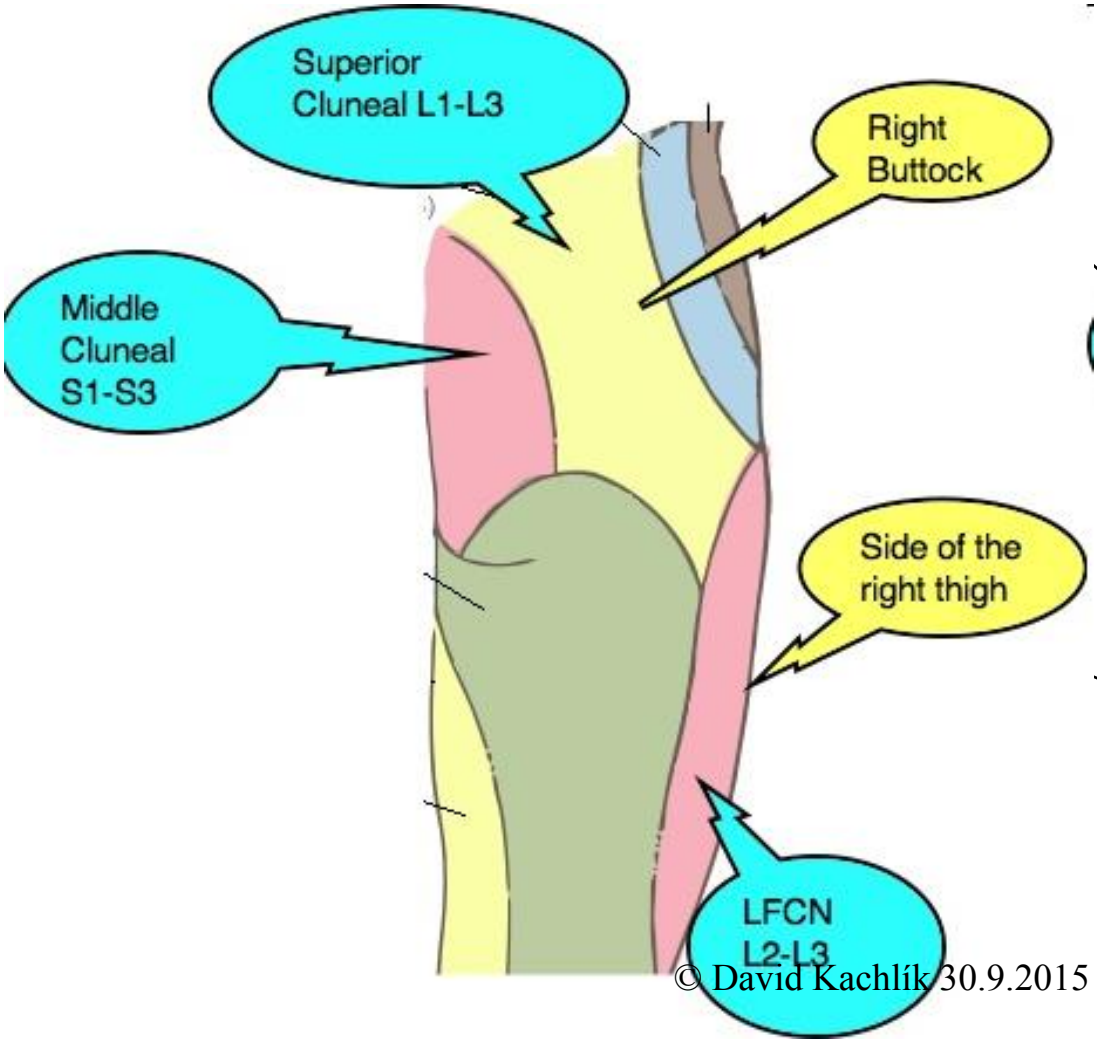

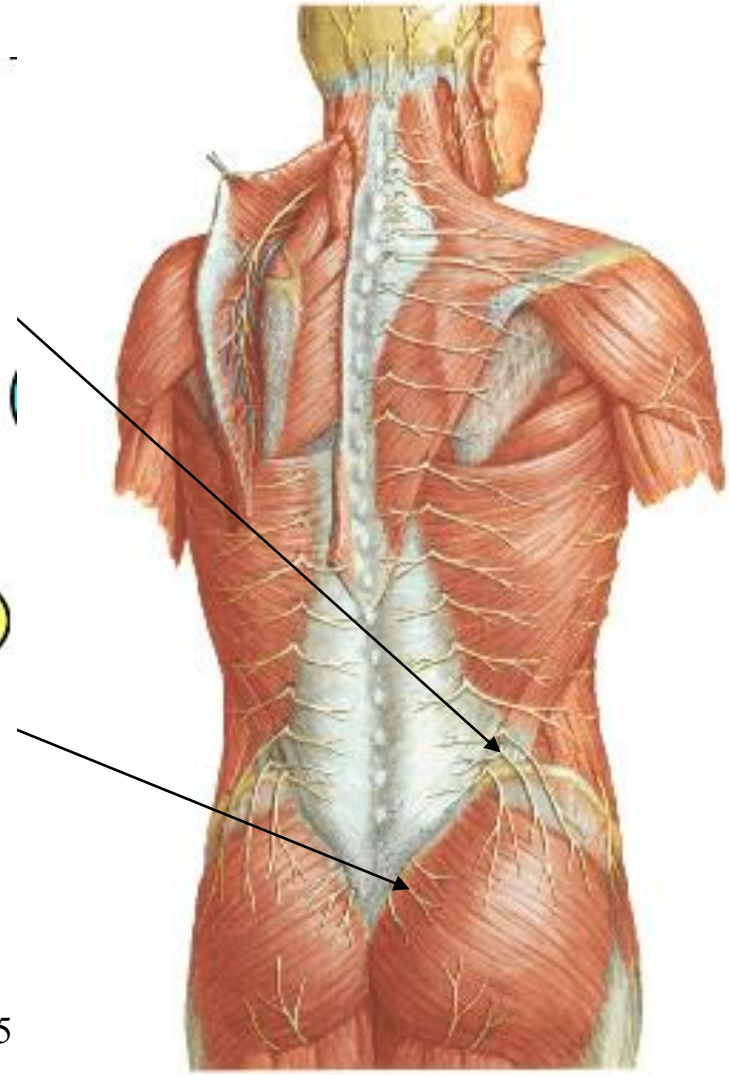

© David Kachlík 30.9.2015

Rami anteriores nervorum spinalium

- plexus cervicalis (C1-4)
- plexus brachialis (C4-T1)
- nn. intercostales (T1-T12)
- plexus lumbalis (T12-L4)
- plexus sacralis (L4-S4)
- plexus coccygeus (S5-Co)

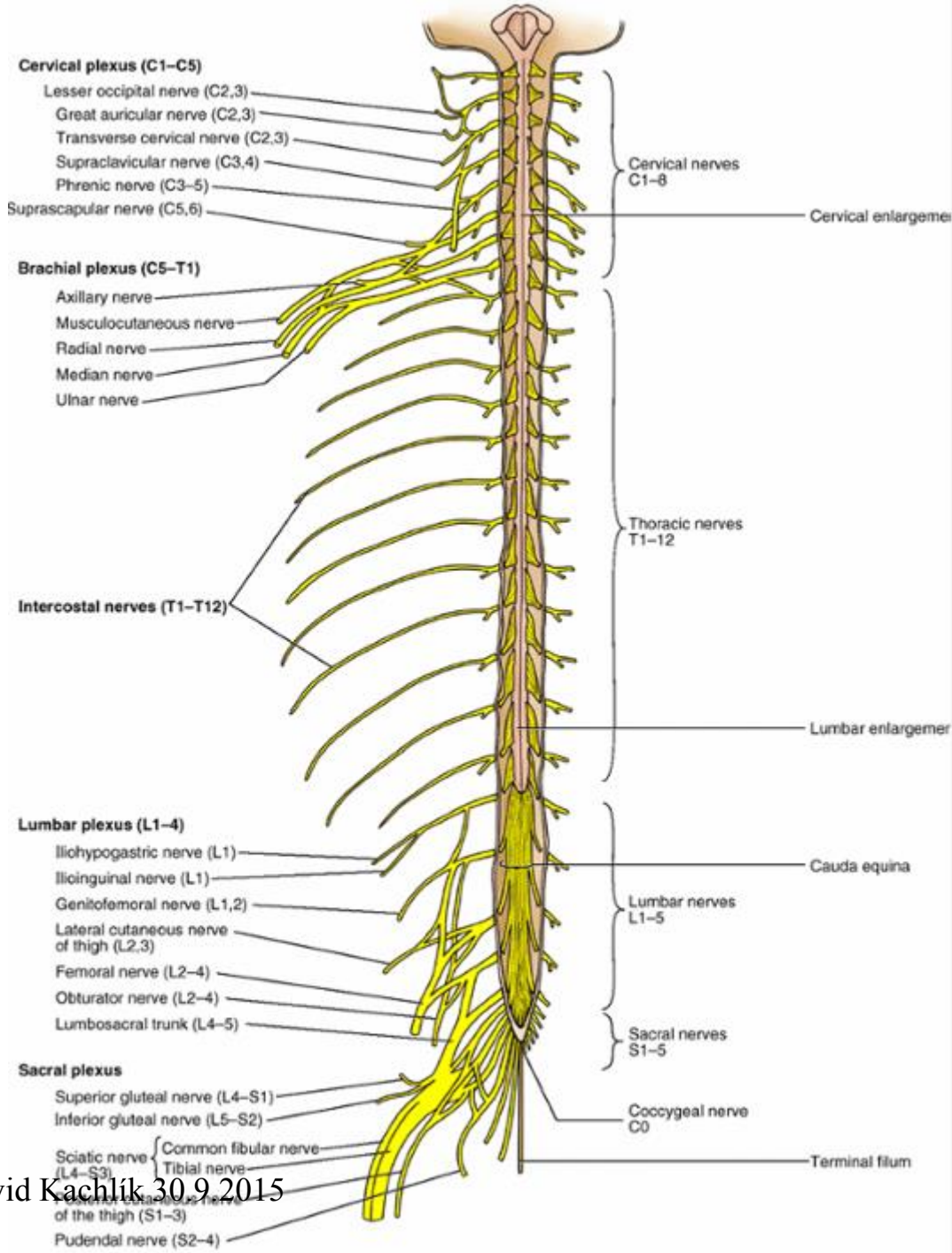

© David Kachlík 30.9.2015

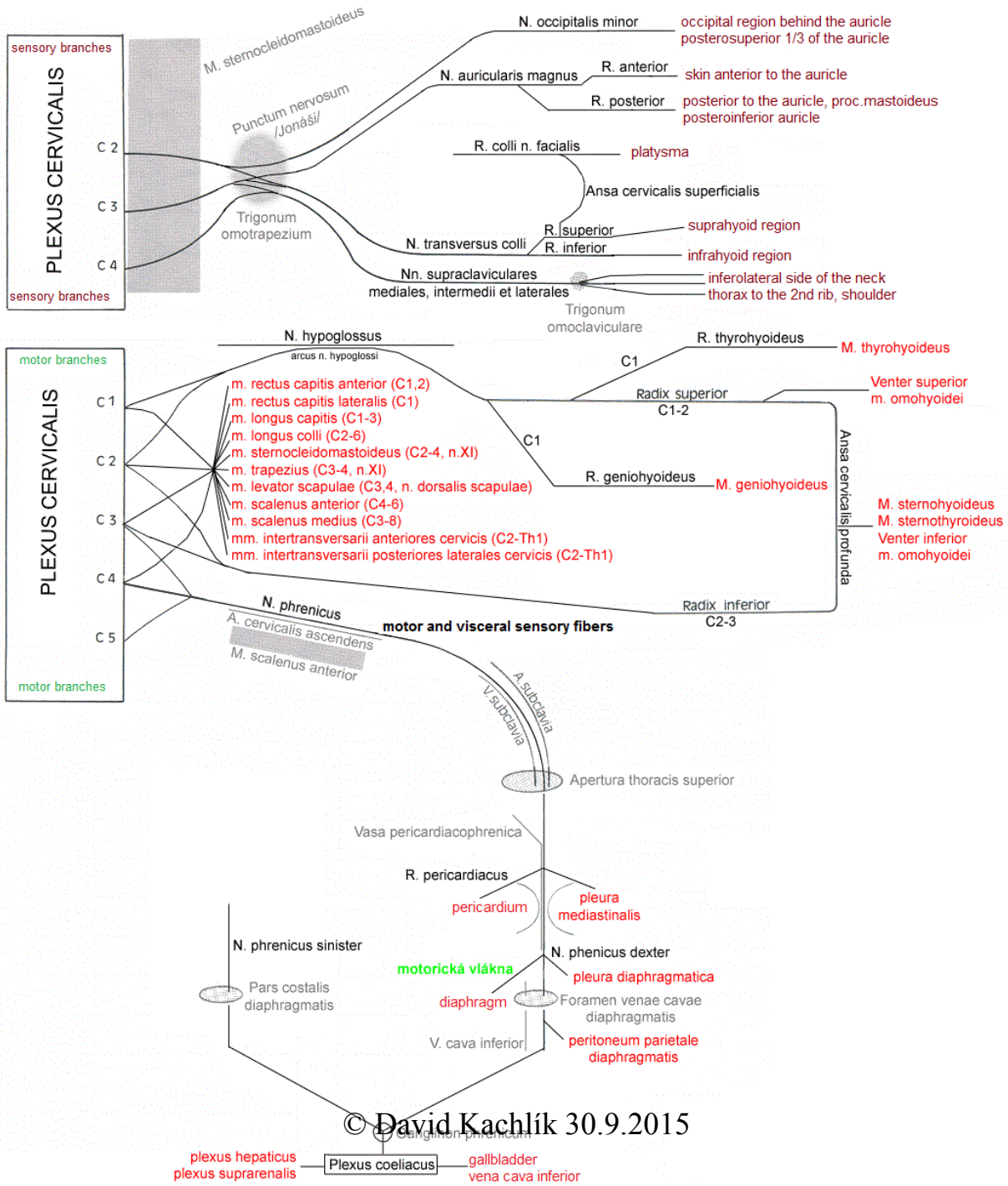

© David Kachlík 30.9.2015

Plexus cervicalis (C1 – C4)

<u>senzitivní</u> <u>větve</u>

– punctum nervosum *Jonáši*

- n. occipitalis minor
- n. auricularis magnus
  - r. anterior + posterior
- n. transversus colli
  - r. superior
    - ansa cervicalis superficialis → do r. colli n.VII
  - r. inferior
- nn. supraclaviculares
  - mediales, intermedii, laterales

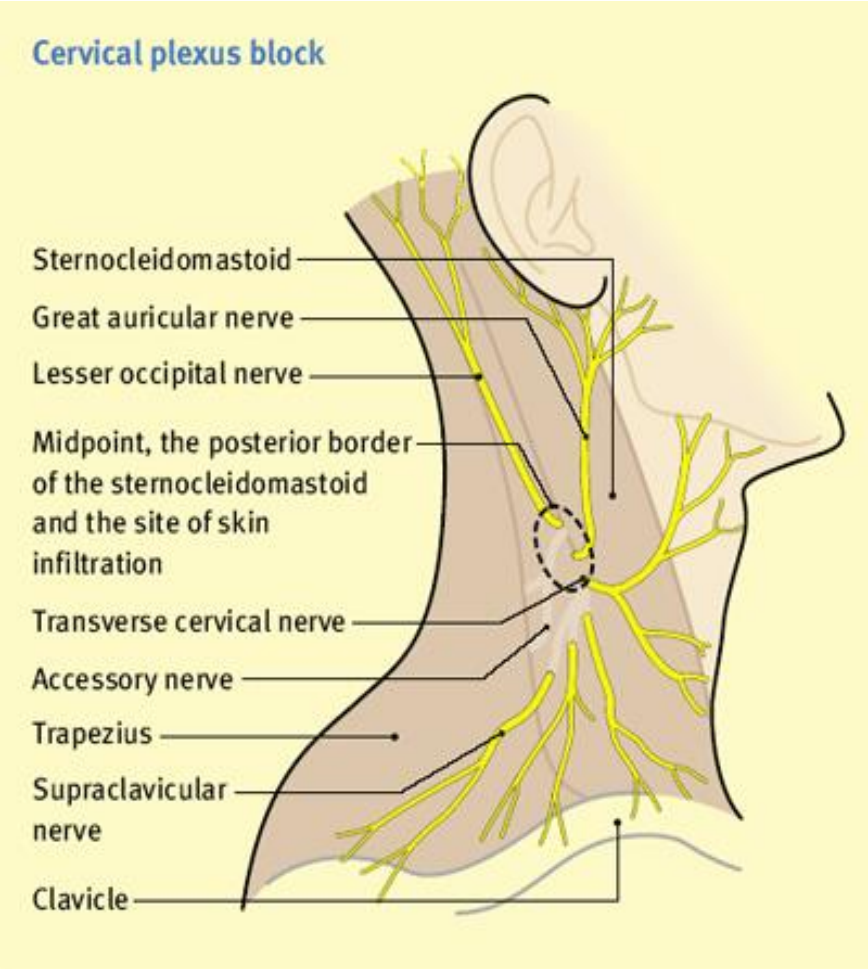

© Daniel Kachlík 30.9.2015

Plexus cervicalis dermatomy

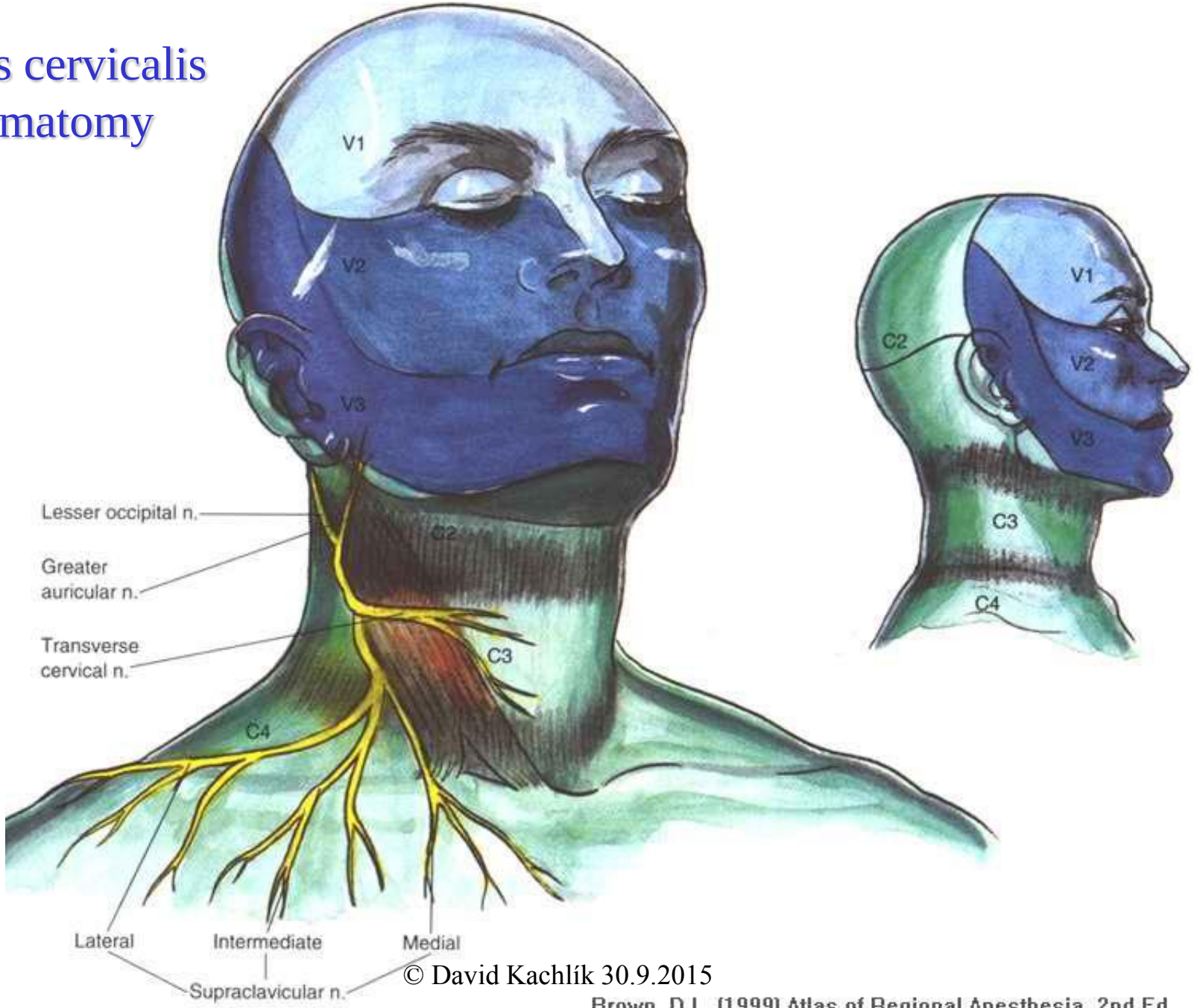

© David Kachlík 30.9.2015

Brown, D.L. (1999) Atlas of Regional Anesthesia, 2nd Ed.

Plexus cervicalis dermatomy

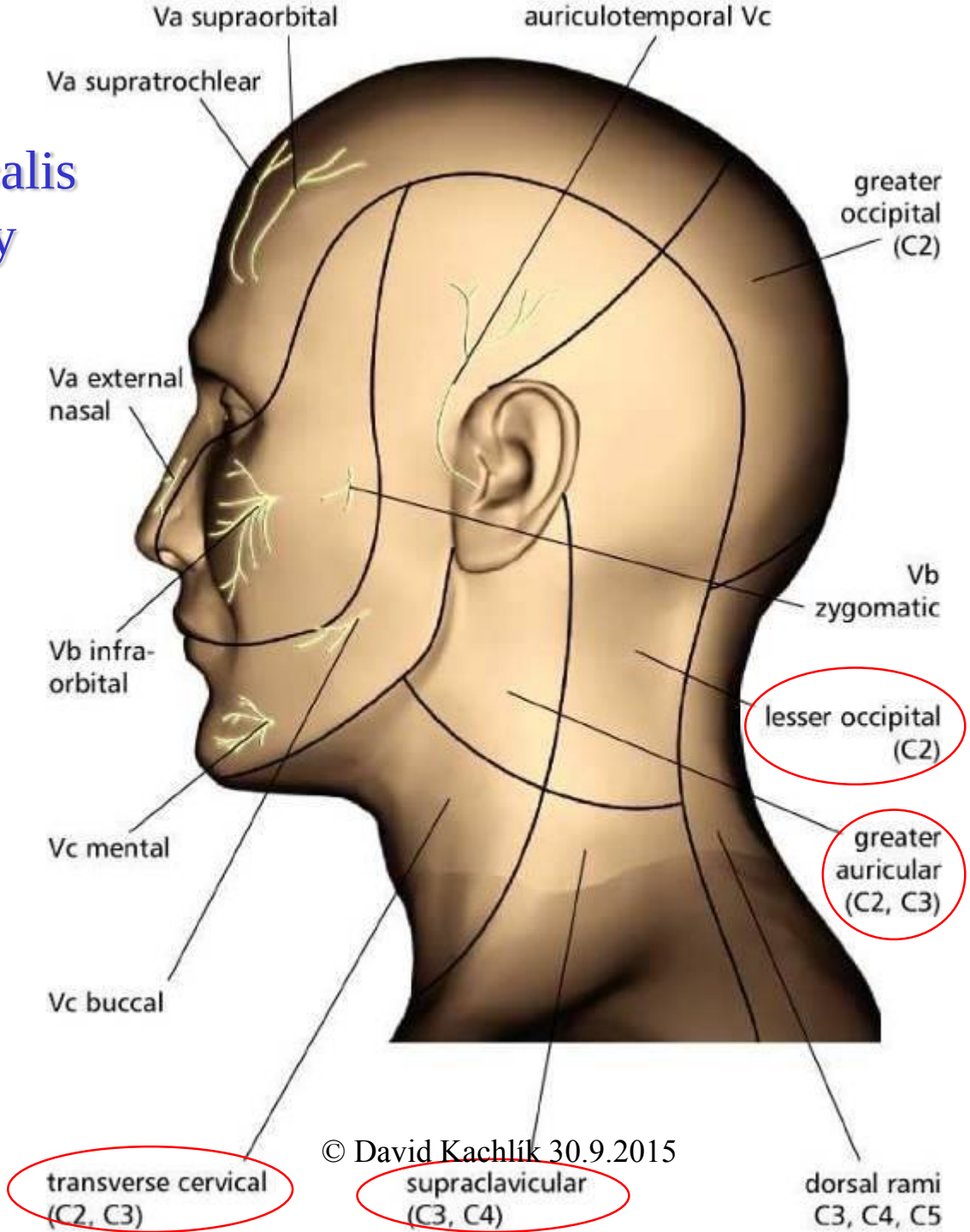

© David Kachlík 30.9.2015

Dermatomy hlavy a krku

- V1
- V2
- V3
- C2
- C3

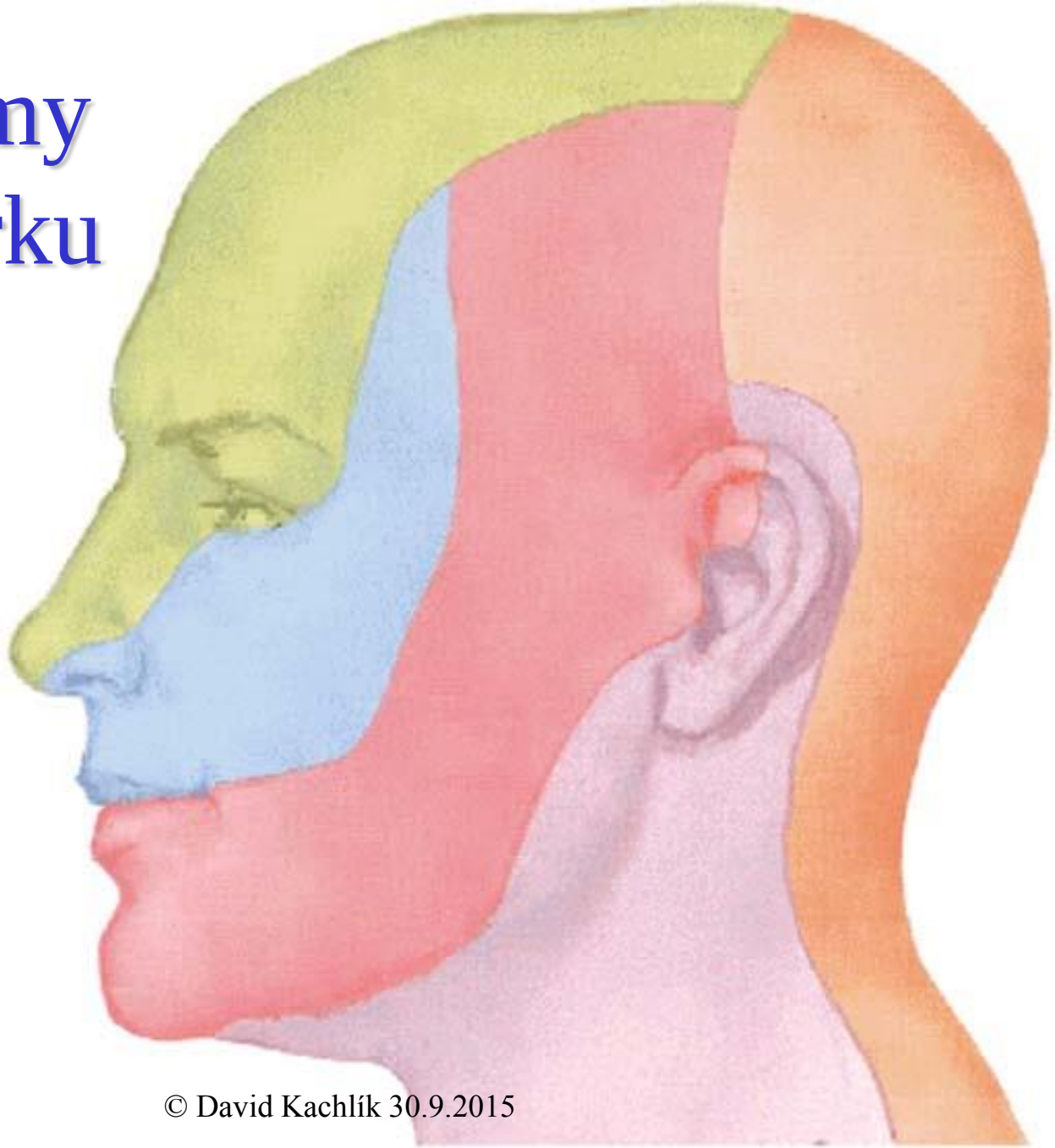

© David Kachlík 30.9.2015

Plexus cervicalis motorické větve

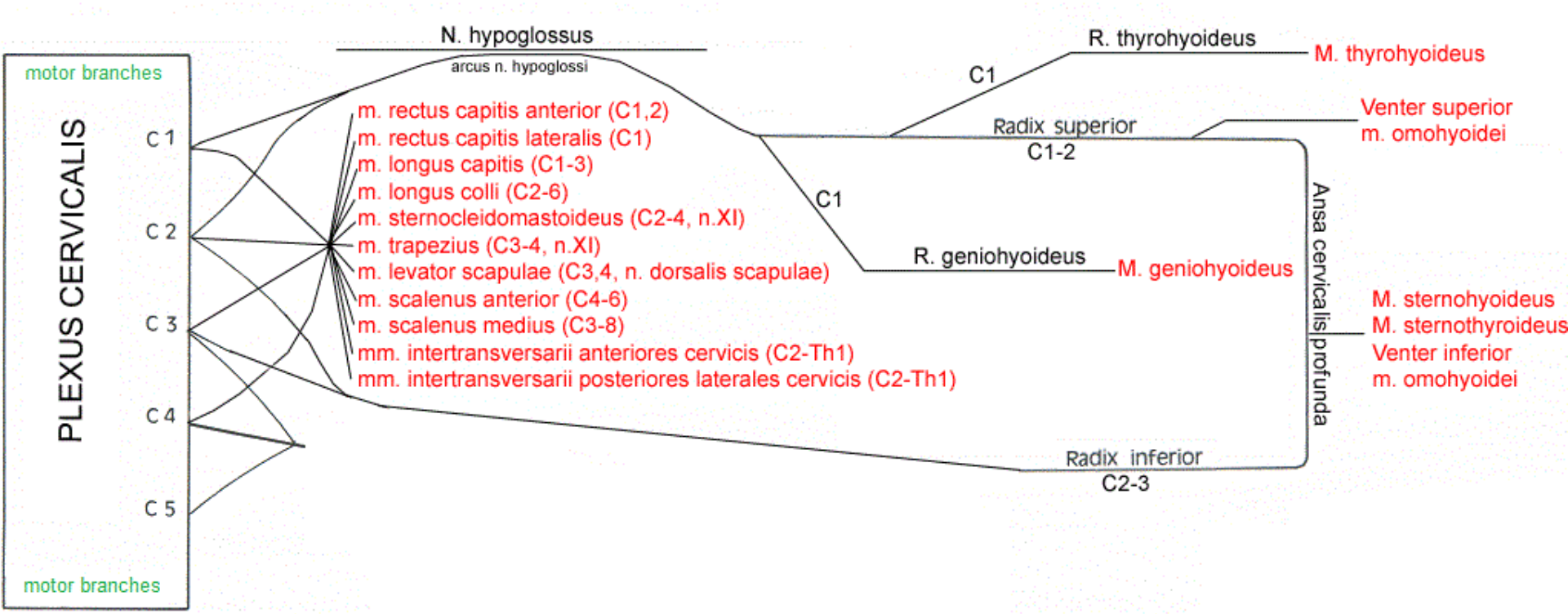

© David Kachlík 30.9.2015

Plexus cervicalis
svaly a jejich motorické větve

Sval	Plexus cervicalis	Plexus brachialis
m. scalenus ant.+ med.	C3-4	C5-8
m. sternothyroideus, m. sternohyoideus, m. omohyoideus	ansa cervicalis profunda (C1-3)	-
m. thyrohyoideus + m. geniohyoideus	C1	-
m. rectus capitis ant. + lat.	C1	-
m. longus capitis	C1-3	-
m. longus capitis	C3-4	C5-6
m. sternocleidomastoideus + m. trapezius	C2-4 = ansa Maubraci	-
m. levator scapulae	C3-4	C5 = n. dorsalis scapulae
diaphragma	C3-4 = n. phrenicus	C5

© David Kachlík 30.9.2015

- smíšený
- hlavní k
- motoric
- senzitiv
  - pleura
  - perica
  - perito
  - (capsu
- n. phren
  - větev
    spojuj

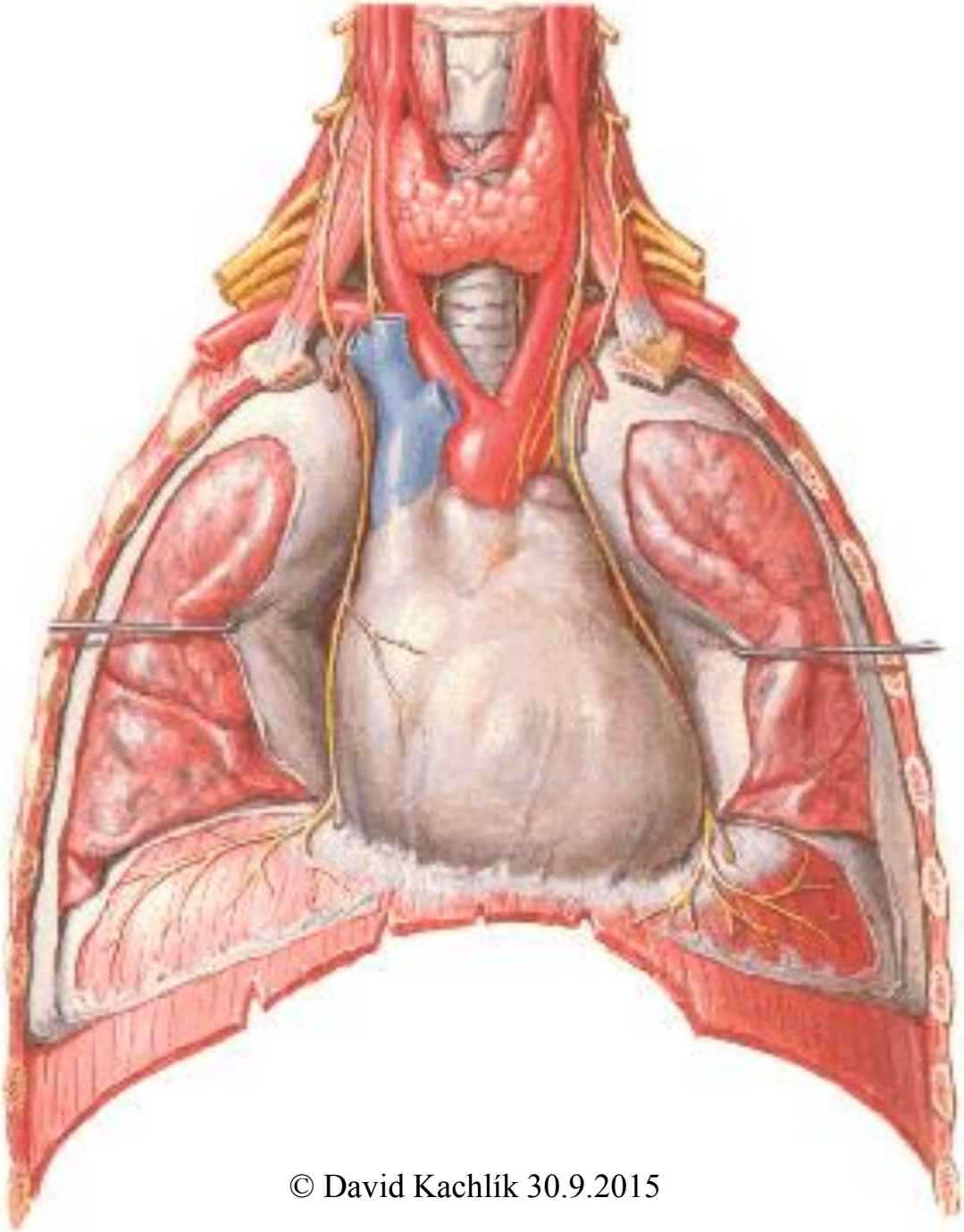

ıčníku)

1. žebra se

© David Kachlík 30.9.2015

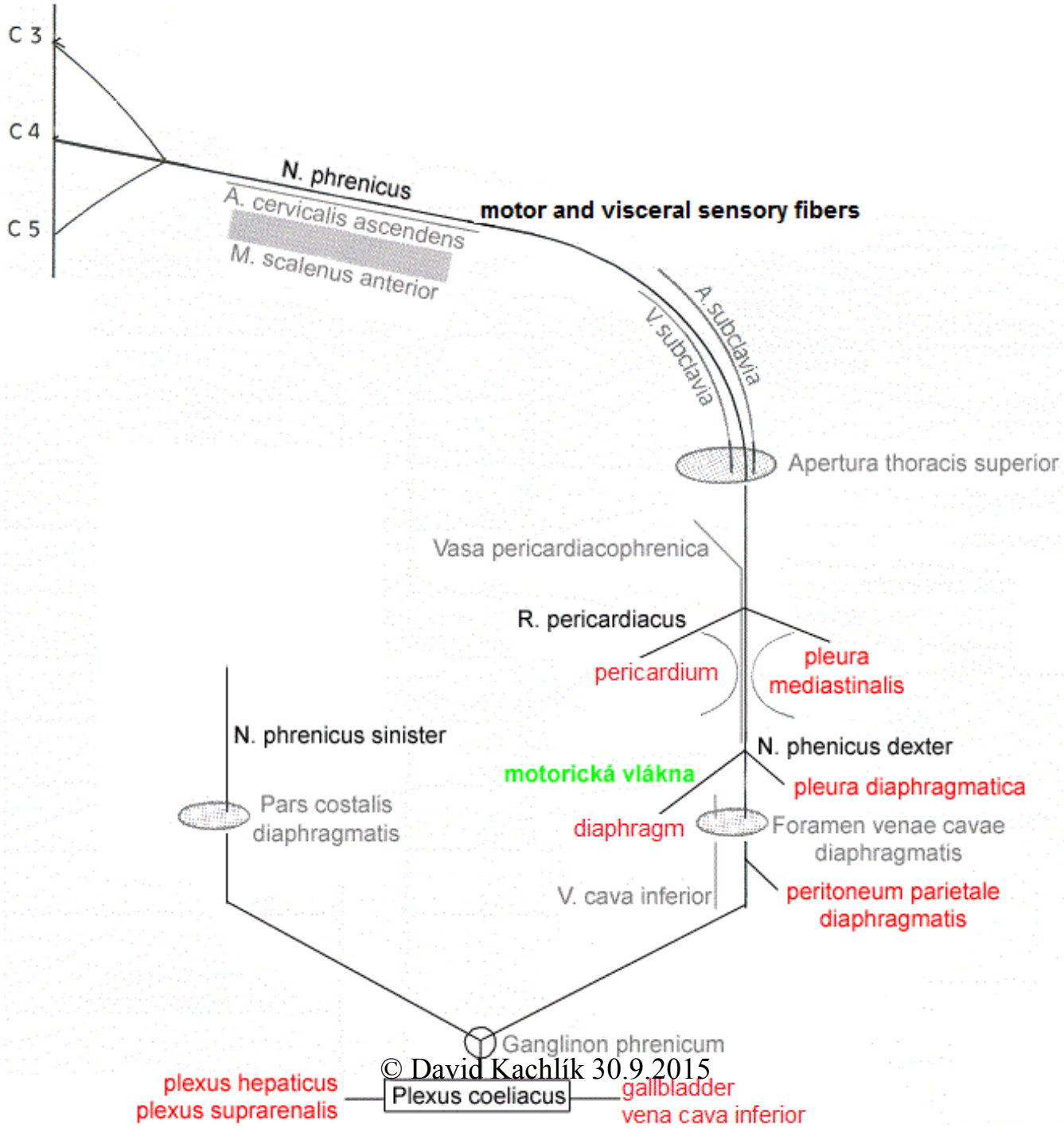

© David Kachlík 30.9.2015

Porucha funkce bránice
obrna nervus phrenicus

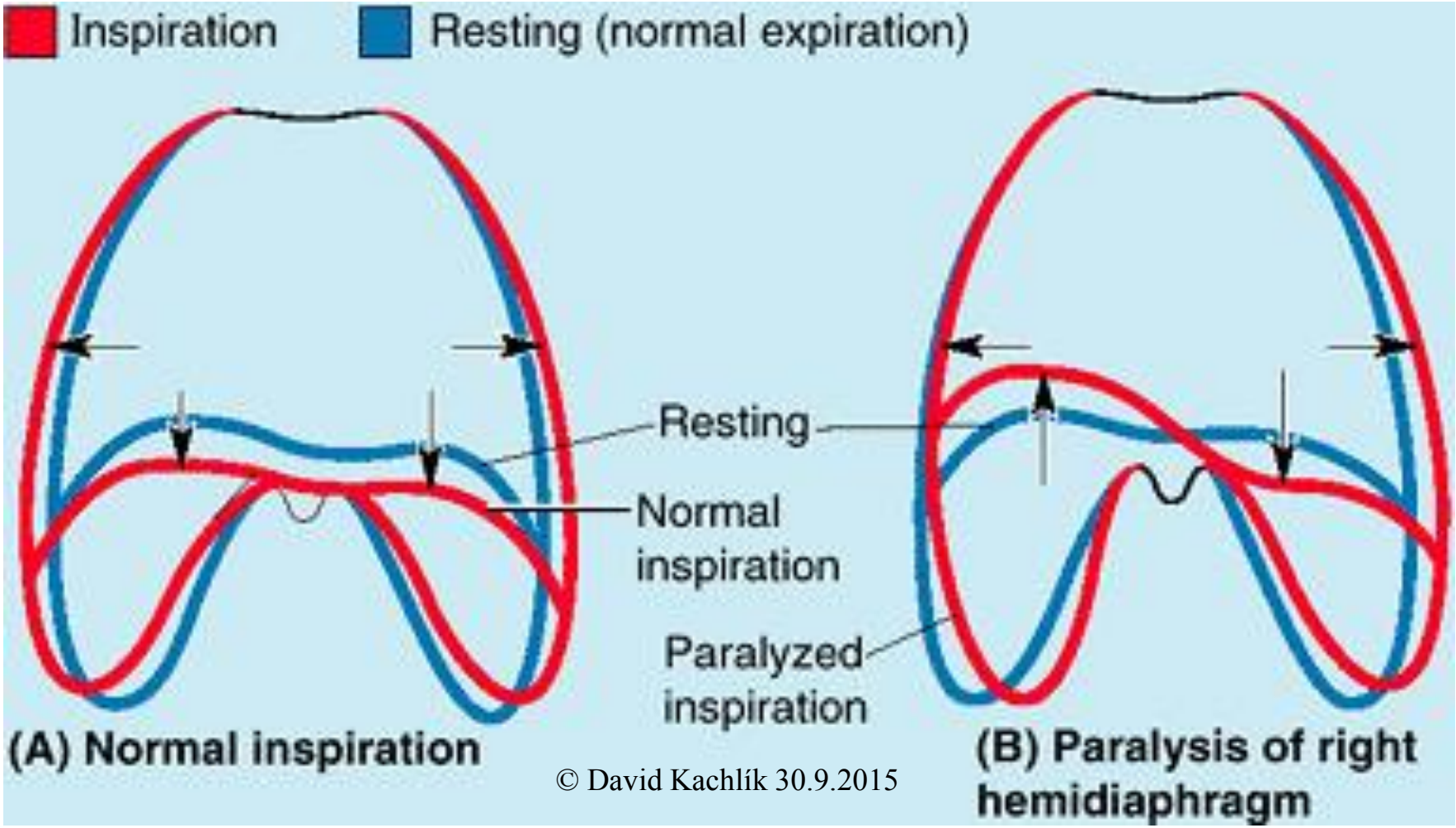

© David Kachlík 30.9.2015

Plexus brachialis (C4-T1)

- **truncus** (kmen)
  - superior (C4+C5+C6)
  - medius (C7)
  - inferior (C8+T1)

  fissura scalenorum
- **fasciculus** (svazek)
  - lateralis
  - medialis
  - posterior

axilla – vztah k a. axillaris

- pars supraclavicularis
- pars infraclavicularis

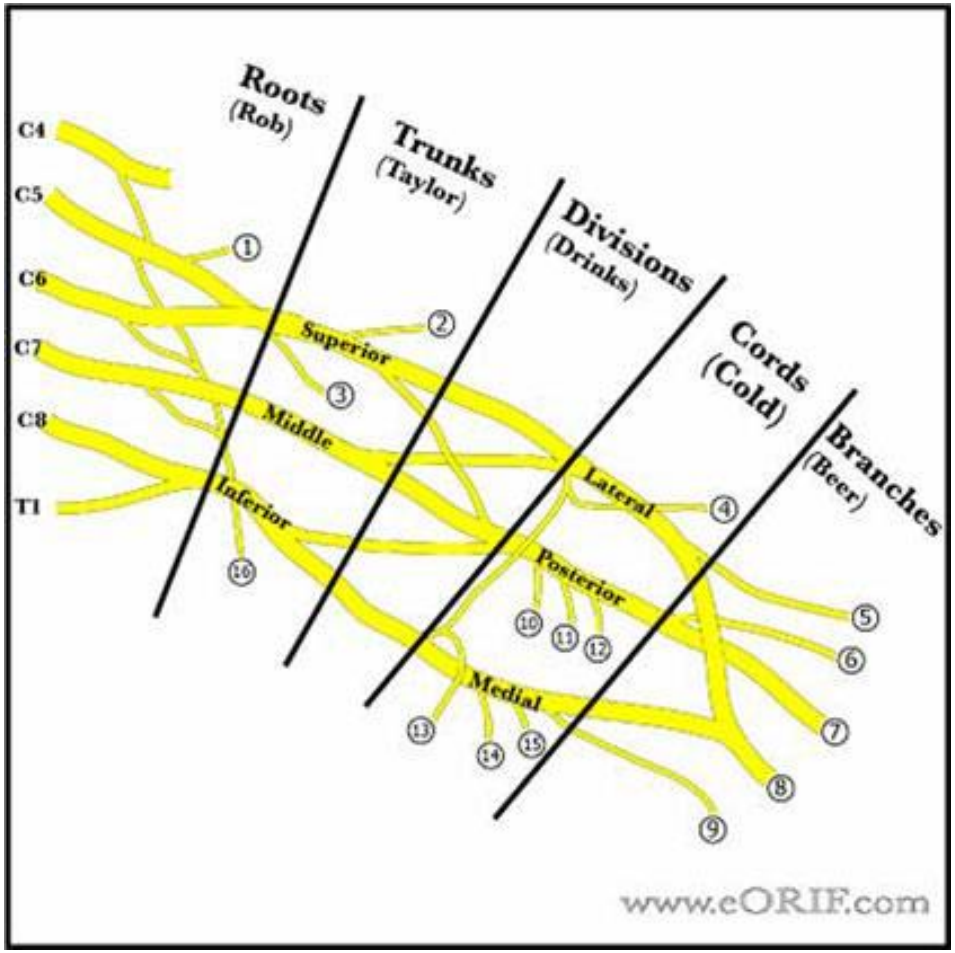

© David Kachlík 30.9.2015

Plexus brachialis - axilla

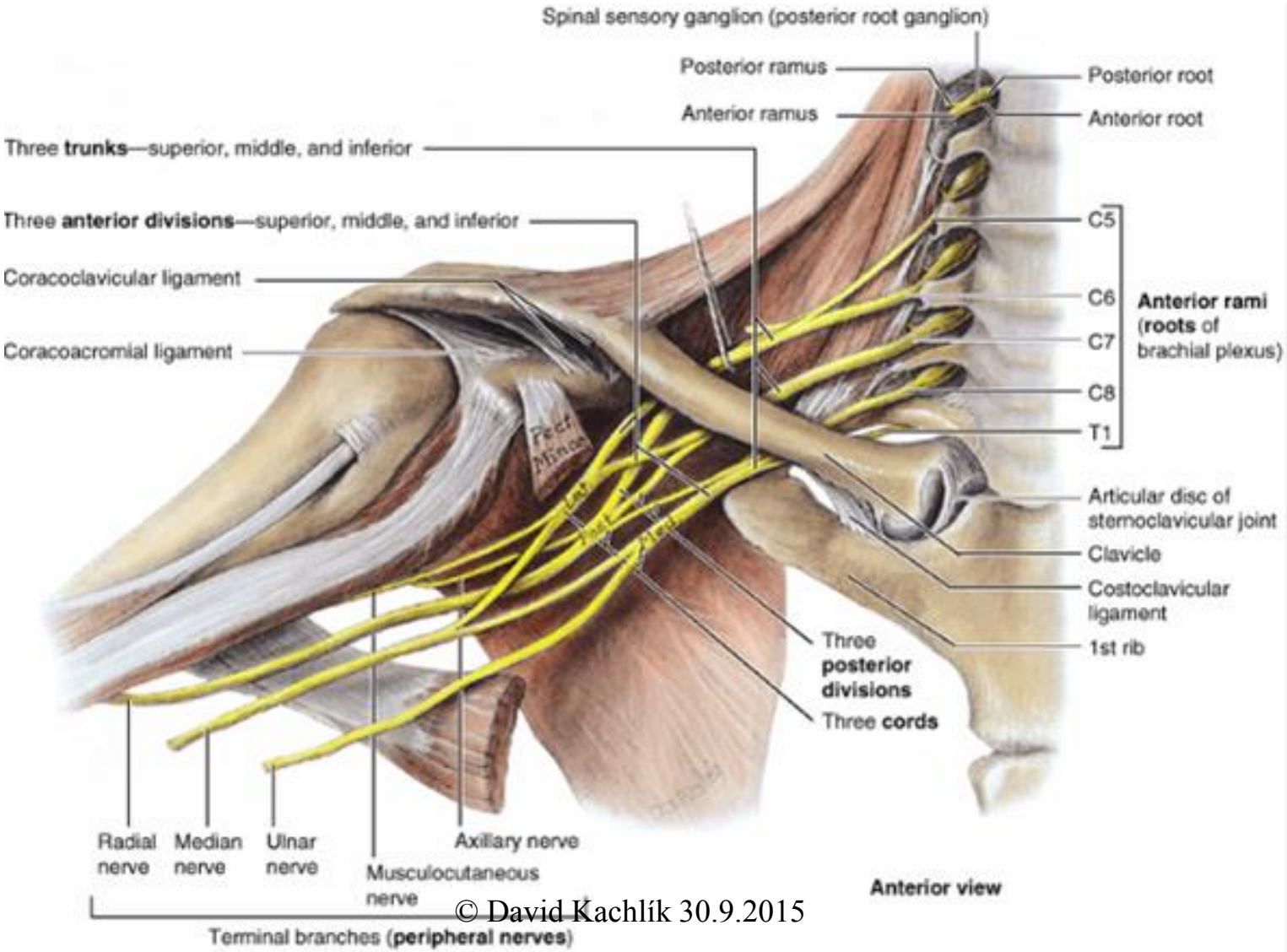

© David Kachlík 30.9.2015

Plexus brachialis - obrna

- úžinový syndrom ve fissura scalenorum
- porodní trauma (krk a rameno), pád, trh HK
- Erbova-Duchennova obrna (horní typ)
  - „waiter/porter's tip hand“
  - postižení n. suprascapularis, n. musculocutaneus, n. axillaris a část n. radialis (m. brachioradialis)
  - ztráta citlivosti
  - Erbův bod – 2-3 cm nad klíční kostí
  - spojení kořene C5 a C6

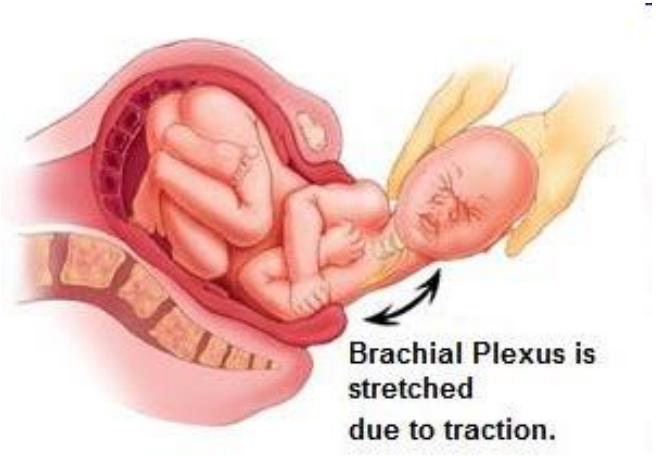

© David Kachlík 30.9.2015

Plexus brachialis - obrna

- pád ze stromu se zachycenou paží
- Déjerine-Klumpkeové obrna (dolní typ)
  - postižení C8 a T1
  - drápovitá ruka ztráta citlivosti
  - "Klumpke the monkey hung from a tree"
  - postižení T1 může vyvolat Claude Bernardův-Hornerův syndrom

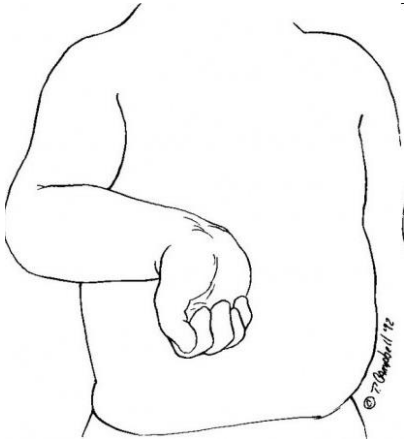

Augusta Déjerine-Klumpkeová (1859–1927)

© David Kachlík 30.9.2015

Plexus brachialis – druhy poranění

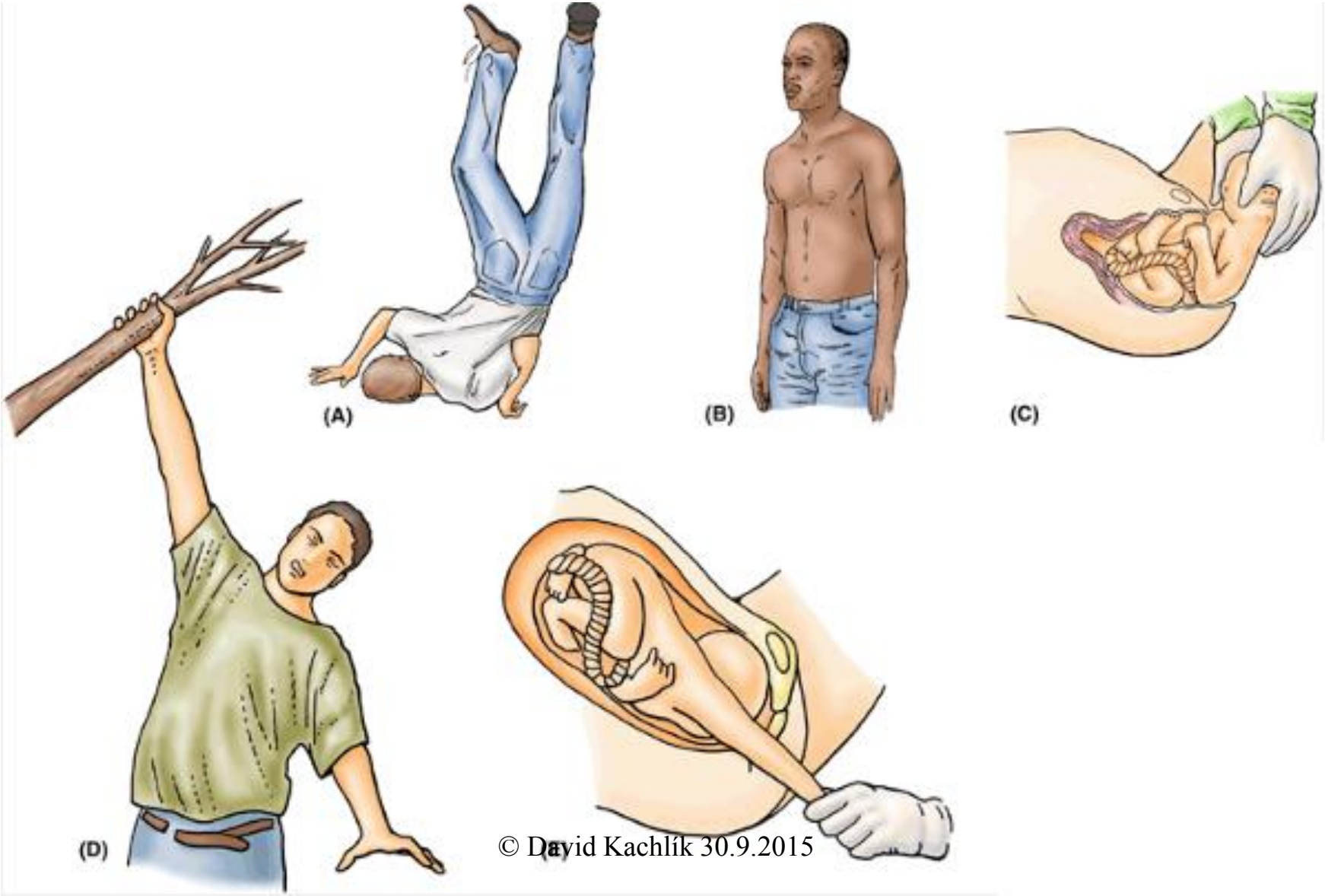

© David Kachlík 30.9.2015

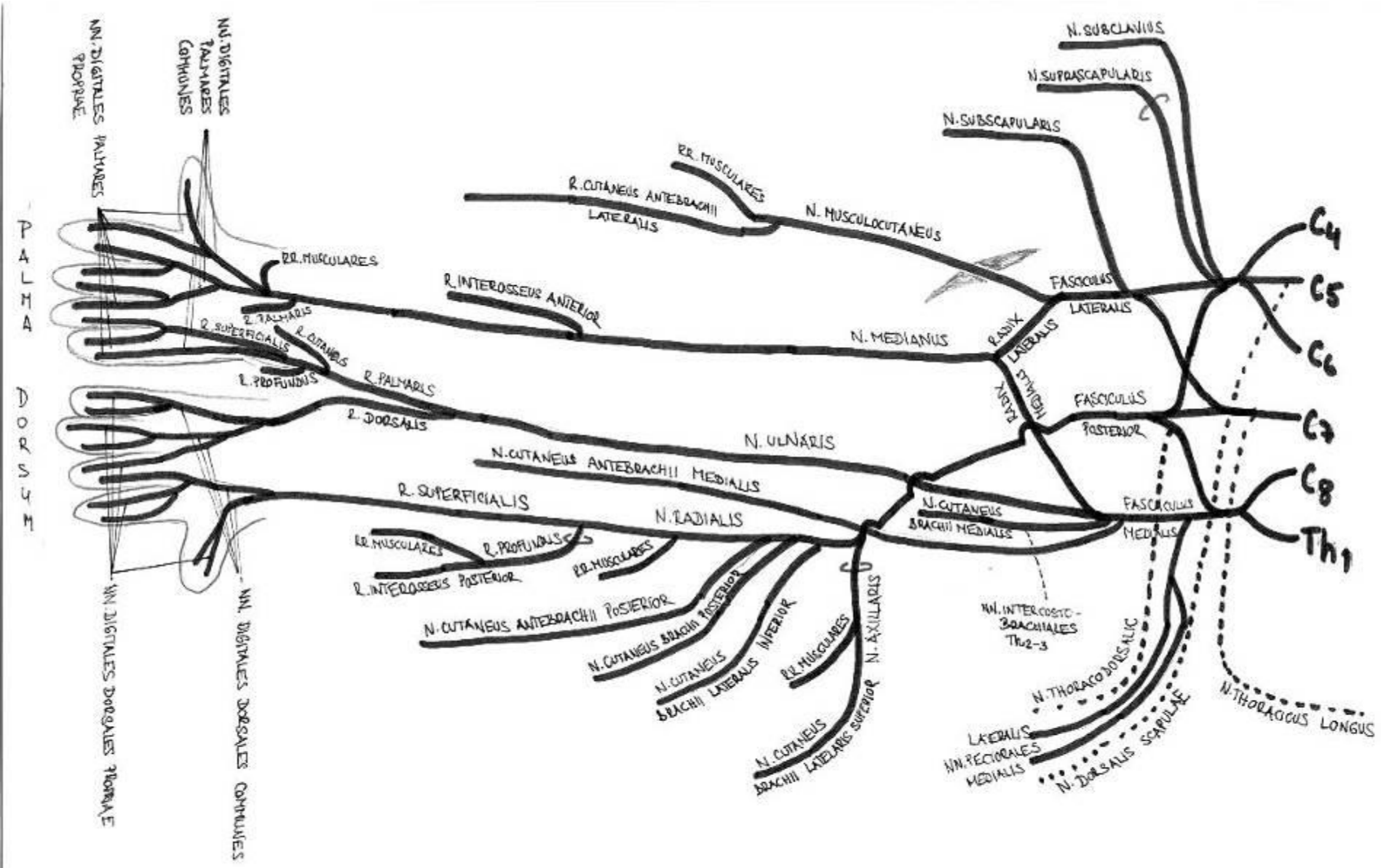

PLEXUS BRACHIALIS

DD

© David Kachlík 30.9.2015

Plexus brachialis
Nervy a jejich kořeny

n. phrenicus	C3-5
n. musculocutaneus	C5-7
n. medianus	C5-T1
n. ulnaris n. cutaneus antebrachii med. n. cutaneus brachii med.	C8-T1
n. axillaris	C5-6
n. radialis	C5-C8 (T1)

© David Kachlík 30.9.2015

Pars supraclavicularis plexus brachialis

= motorické nervy pro spinohumerální svaly, torakohumerální svaly a pro svaly lopatky

- <u>n. dorsalis scapulae</u>
  - mm. rhomboidei
  - m. levator scapulae
- <u>n. suprascapularis</u>
  - m. supraspinatus + m. infraspinatus (+ m. teres minor)
  - *kloubní pouzdro* (jediná smíšená větev) !
  - topografická místa: incisura scapulae
  - incisura spinoglenoidalis

© David Kachlík 1.3.2013

Pars supraclavicularis plexus brachialis

- n. thoracicus longus
  - m. serratus anterior
- n. thoracodorsalis
  - m. latissimus dorsi
- nn. subscapulares
  - m. subscapularis
  - m. teres major
- n. subclavius
  - m. subclavius
- n. pectoralis medialis et lateralis
  - m. pectoralis major et minor

© David Kachlík 30.9.2015

Obrna n. thoracicus longus

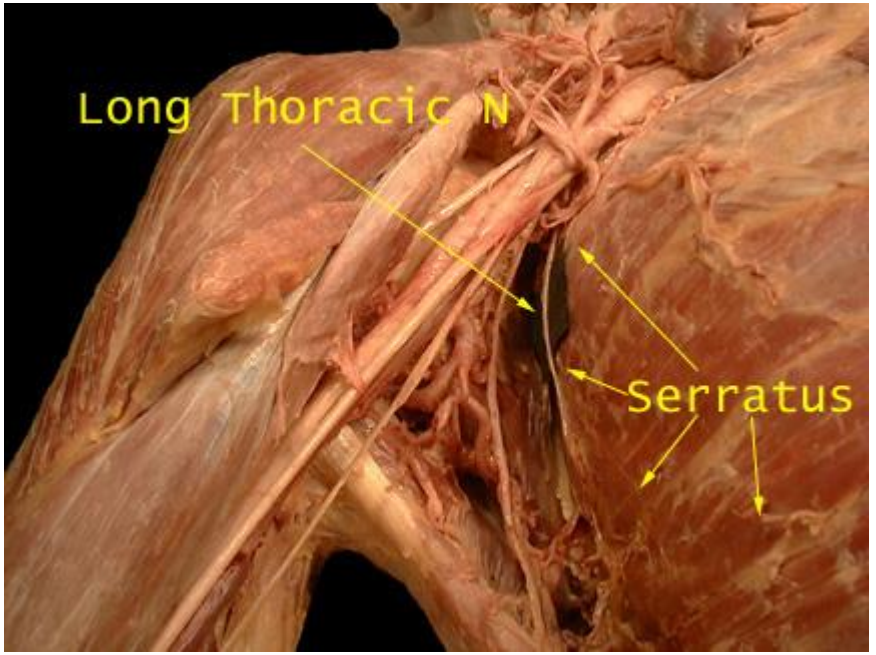

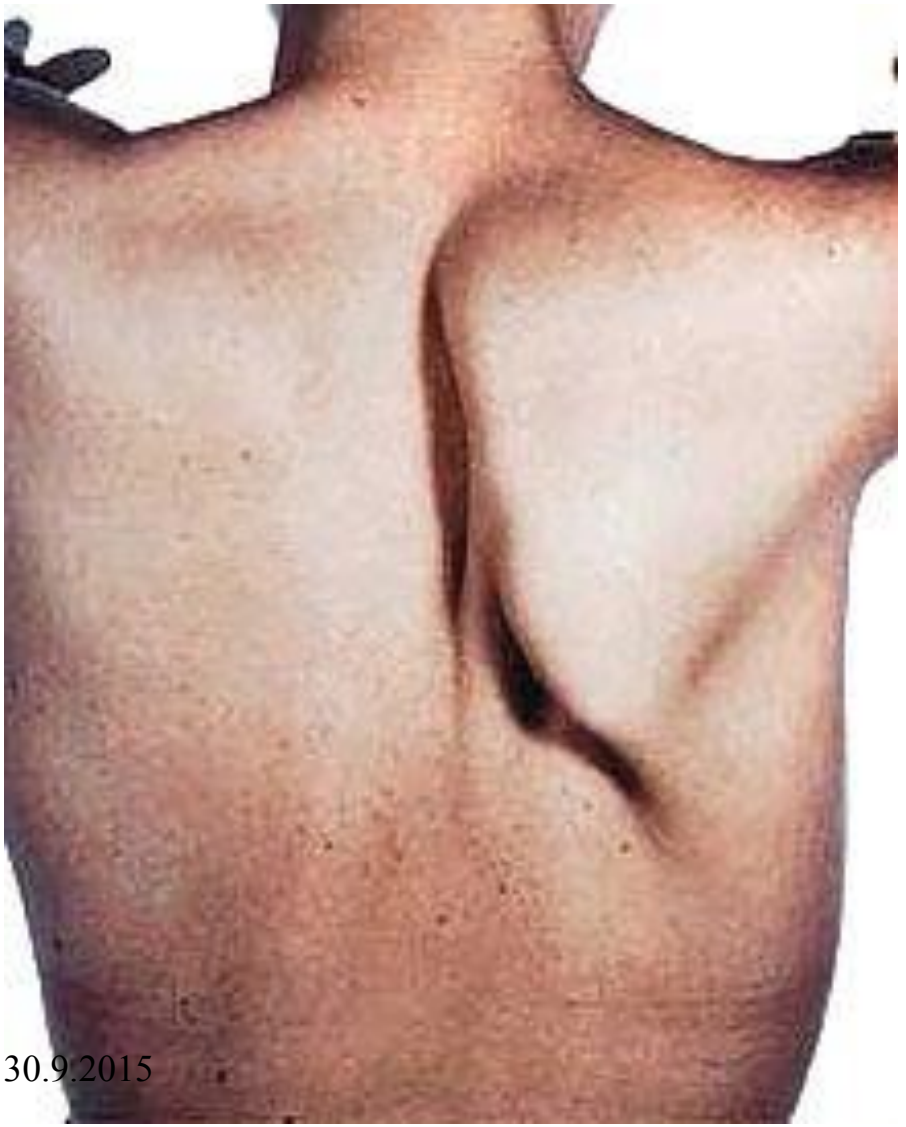

- <u>křídlovitá lopatka</u> (scapula alata)
  - odstává dolním úhlem

zvýrazněna při odstrkávání předmětu při přepažených pažích

© David Kachlík 30.9.2015

Pars infraclavicularis plexus brachialis

Fasciculus lateralis

- n
- n

2,5)

u

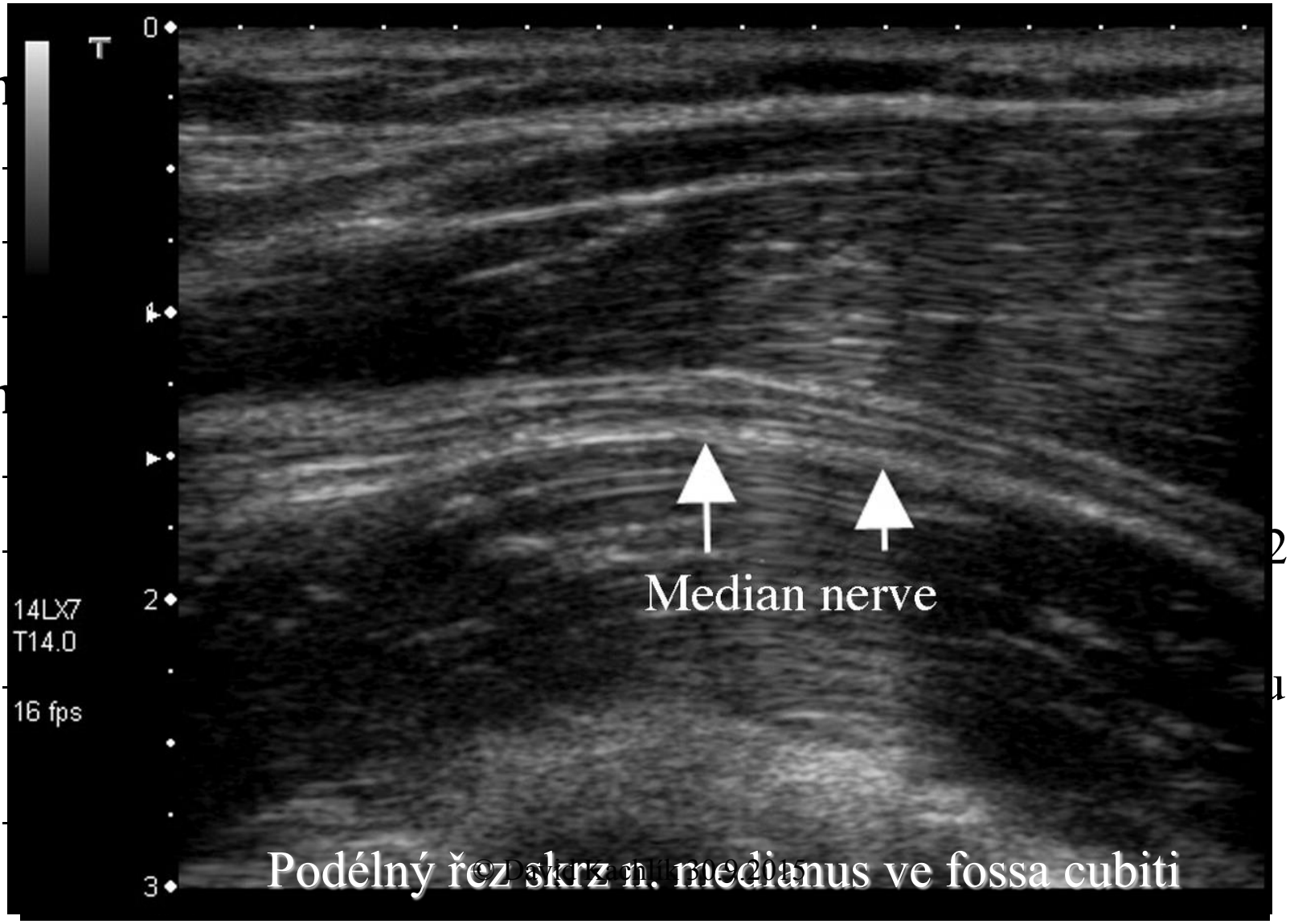

Podélný řez skrz n. medianus ve fossa cubiti

© Doškar, Lachman, Jiroušek 2008

Pars infraclavicularis plexus brachialis
Fasciculus medialis

- **n. ulnaris** C8-T1
  - motoricky - 1,5 svalu přední skupiny předloktí, svaly hypothenaru, 1,5 svalu thenaru, mm. interossei, 2 mm. lumbricales
  - senzitivně - kůže ulnární části zápěstí, dlaně a hřbetu ruky, 1,5 prstu palmárně a 2,5 prstu dorzálně
  - axilla, sulcus nervi ulnaris, canalis cubitalis, canalis ulnaris
- **n. cutaneus brachii medialis** C8-T1
  - senzitivně - ulnární část paže
- **n. cutaneus antebrachii medialis**C8-T1
  - senzitivně - ulnární část předloktí
  - axilla, sulcus bicipitalis medialis, hiatus basilicus

©: David Kachlík 30.9.2015

Pars infraclavicularis plexus brachialis
Fasciculus posterior

- **n. axillaris** C5-C6
  - motoricky m. deltoideus a m. teres minor
  - senzitivně - n. cutaneus brachii lateralis superior = kůže nad m. deltoideus a laterálně na proximální části paže
  - axilla, foramen humerotricipitale
- **n. radialis** C5-C8 (T1)
  - motoricky zadní skupinu svalů paže a zadní a laterální skupinu svalů předloktí
  - senzitivně - n. cutaneus brachii lateralis inferior, brachii posterior et antebrachii posterior = kůže dorzální plochy paže a předloktí, radiální poloviny zápěstí, hřbetu ruky a 2,5 prstu
  - axilla, sulcus nervi radialis, fossa cubitalis, canalis supinatorius

© David Kachník 30.9.2015

Senzitivní inervace HK

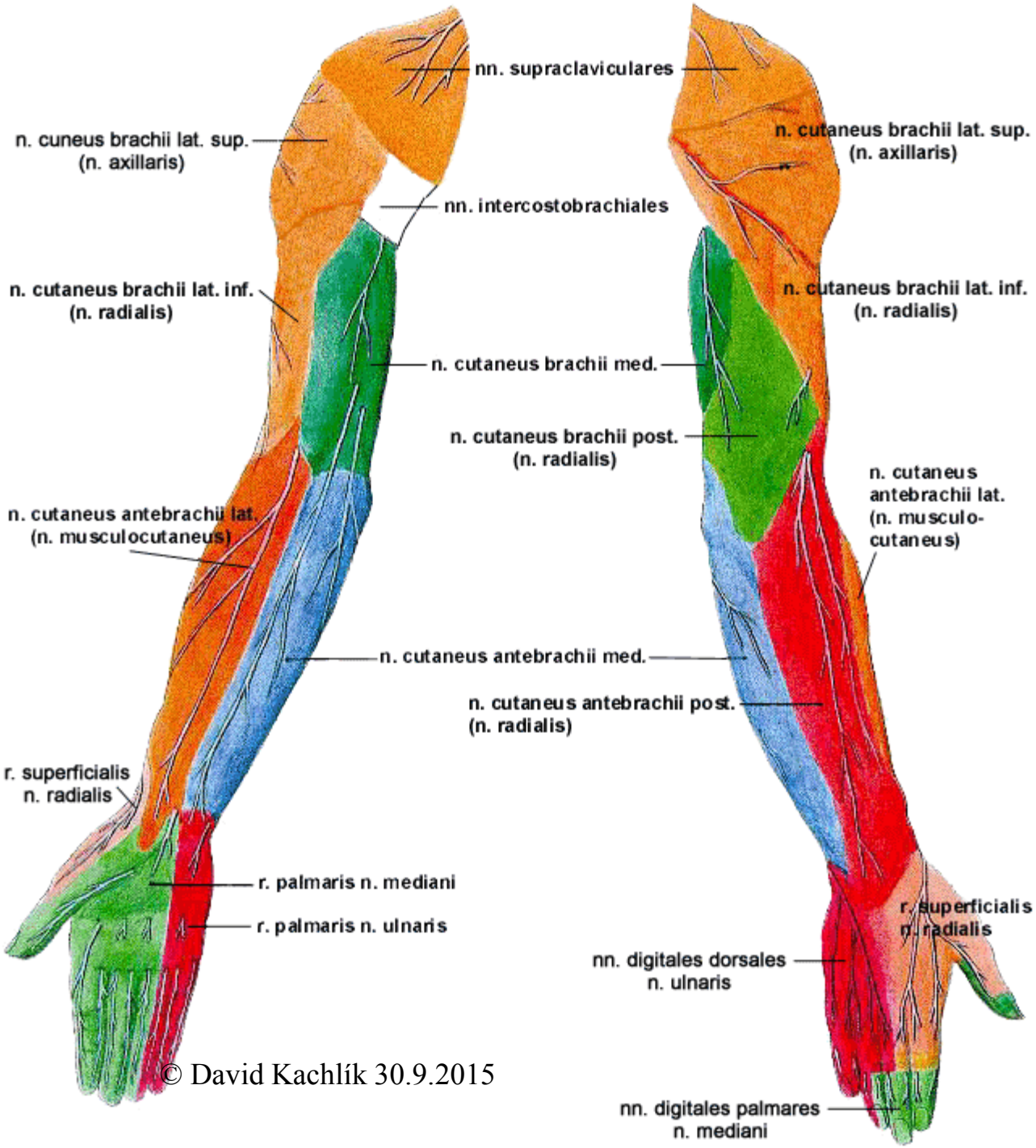

© David Kachlík 30.9.2015

Obrny

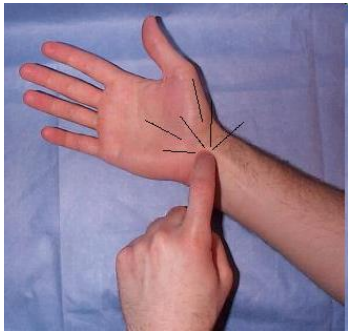

- poranění, vnější útlak
- <u>úžinový syndrom</u>

= útlak nervu v anatomicky vytvořeném a definovaném topografické místě („tunelu“), v němž se očekává postižení

➔ parestézie až anestézie v area nervina postiženého nervu

➔ obrna (paréza) podle motorické inervace postiženého nervu

Tinelův příznak – poklep nad regenerujícím nervovým kmenem vyvolá mravenčení v jeho inervační oblasti až do místa regenerace nebo částečné léze (parestézie se považují za známku probíhající regenerace).

© David Kachlík 30.9.2018

Obrna n. axillaris C5-6

- foramen humerotricipitale
- ochablé rameno
- zvýšené nebezpečí vykloubení

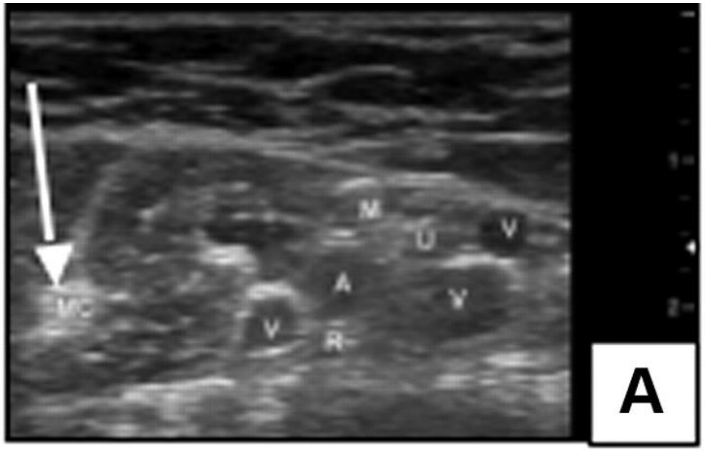

MC between coraco-brachialis and biceps muscles

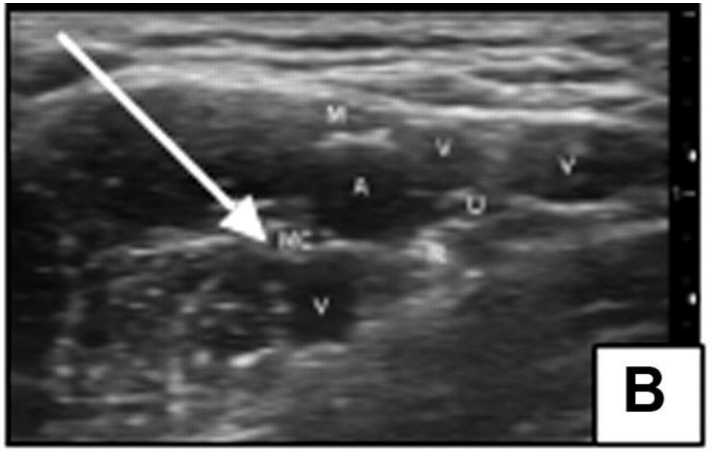

MC near to the axillary artery

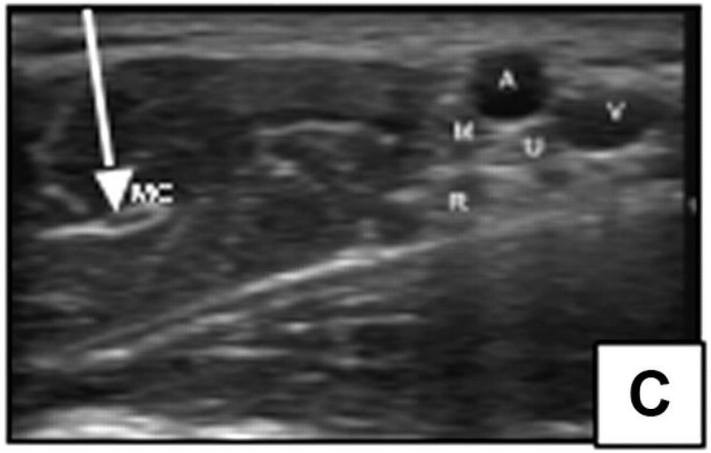

MC in the coraco-brachialis muscle

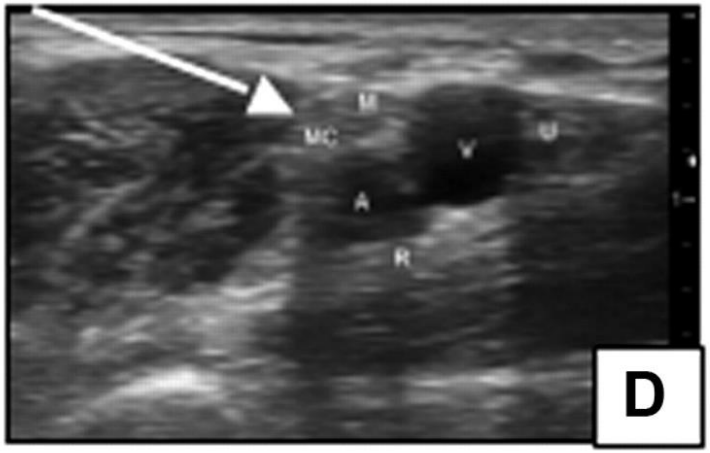

MC joined to or fused with the MN

Regular MC patterns

© David Kachlík 30.9.2015

Atypical MC patterns

Obrna n. medianus C5-T1

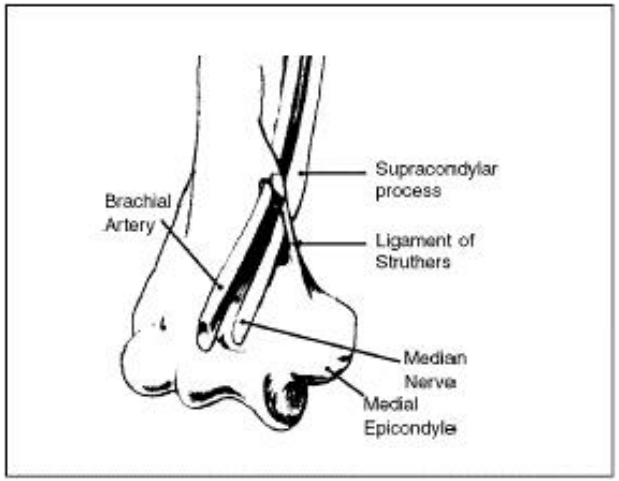

- ligamentum Struthersi
- lacertus fibrosus
- canalis pronatorius
- canalis carpi (syndrom karpálního tunelu)

„přísahající ruka; opičí ruka“ (preacher‘s; ape hand)

neschopnost opozice palce a flexe 2. a 3. prstu

příznak mlýnku –„meleme z pohádky Pyšná princezna“ nelze udělat ☹

- ape hand deformity

© David Kachlík 30.9.2015

Obrna n. ulnaris C-T1

- canalis cubitalis
- canalis ulnaris Gyuoni

„<u>drápovitá ruka (claw hand)</u> “ - (extenze MP kloubů, flexe IPP a IPD kloubů, abdukce palce), neschopnost prstů

- *Fromentův příznak* – palcem a ukazováčk palce

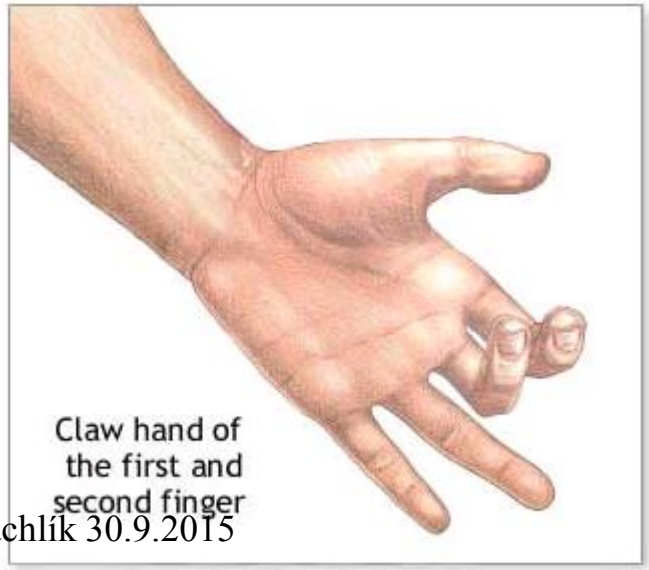

© David Kachlík 30.9.2015

A.D.A.M.

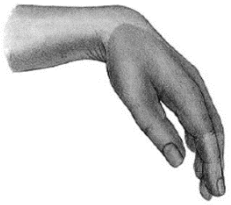

Obrna n. radialis C5-C8

- sulcus nervi radialis (zlomeniny)
- za hlavičkou rádia (zlomeniny)
- canalis supinatorius (r. profundus NR)
  - Frohseho arkáda

<u>syndrom labutí šíje</u>/krku

(pronace a flexe, addukce palce)

= „kapkovitá ruka (drop hand)“

„Saturday night‘s palsy“

© David Kachlík 30.9.2015

Regionální anestézie HK
Plexus brachialis

- **interskalenický blok**
  - proti proc. transversus C6 do fissura scalenorum

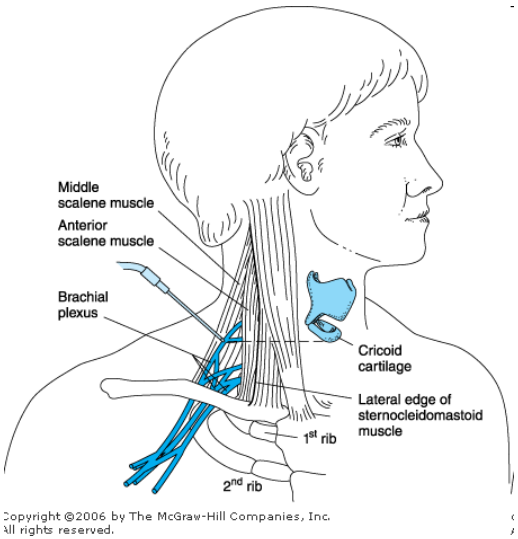

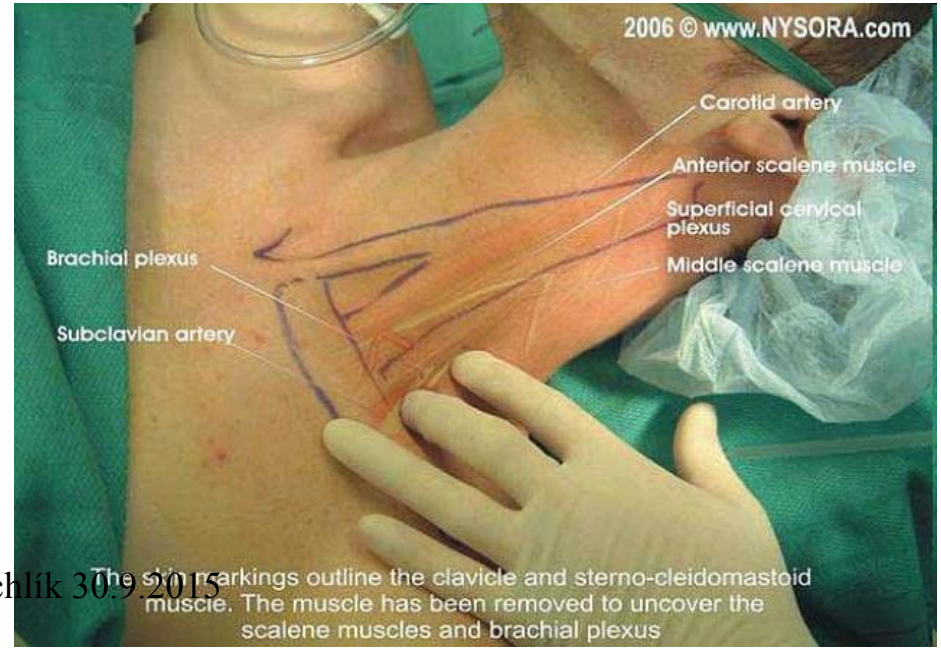

© David Kachlík 30.9.2015

Regionální anestézie HK
Plexus brachialis

- supraklavikulární blok
- infraklavikuární blok

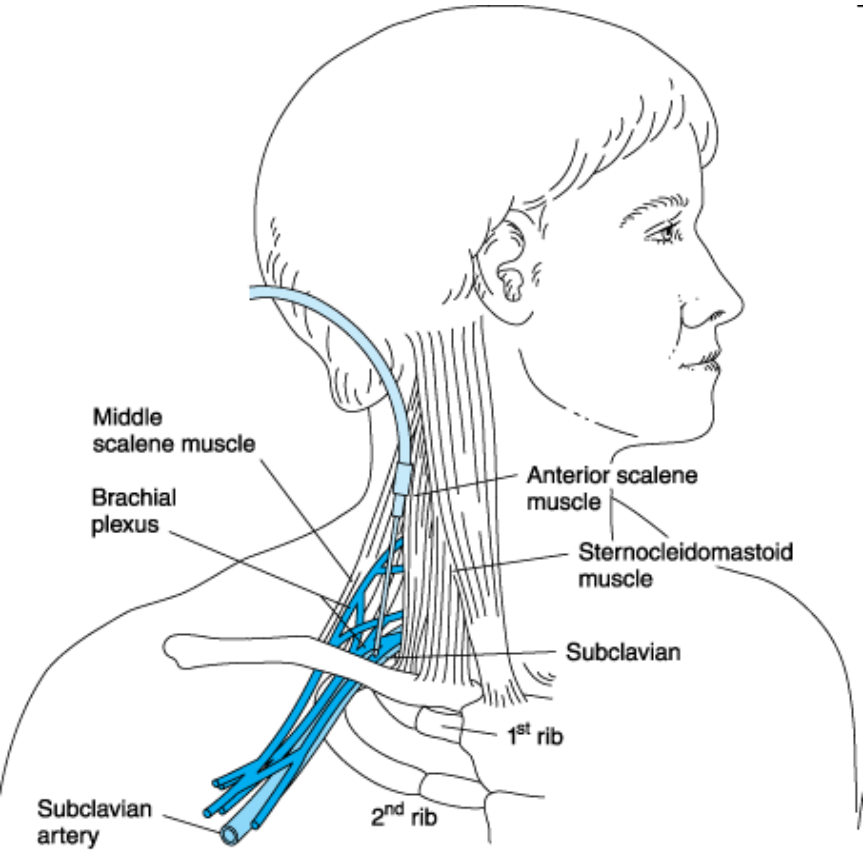

Copyright ©2006 by The McGraw-Hill Companies, Inc.
All rights reserved.

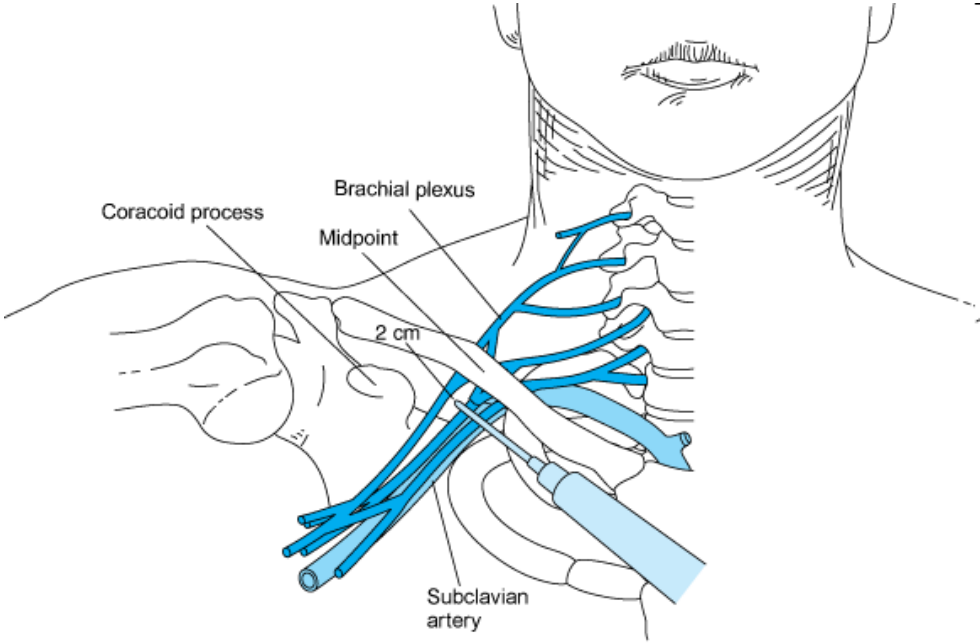

Copyright ©2006 by The McGraw-Hill Companies, Inc.

© David Kachlík 30.9.2015

Regionální anestézie HK

Axilární blok

- před nebo skrz cévy → parestézie → stimulace nervů → ultrazvuk → perivaskulární infltrace
- n. musculocutaneus odstupuje velmi proximálně!

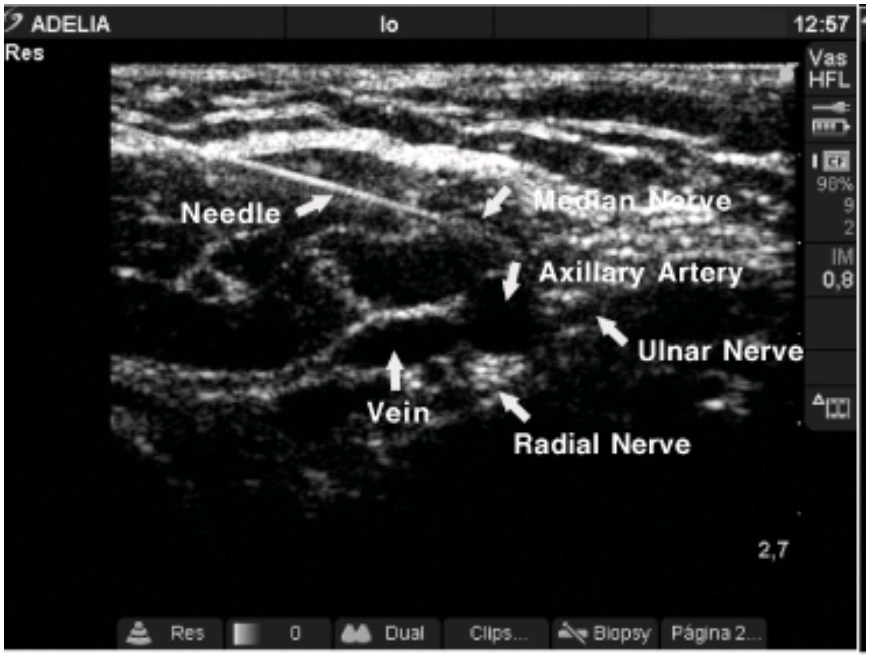

Figure 2 – Axillary Brachial Plexus Blockade. Transversal cut showing the tip of the needle close to the median nerve and other structures of the brachial plexus. Image obtained by a 6-13 MHz linear transducer (Sonosite Micromaxx®, Sonosite, Bothell, United States)

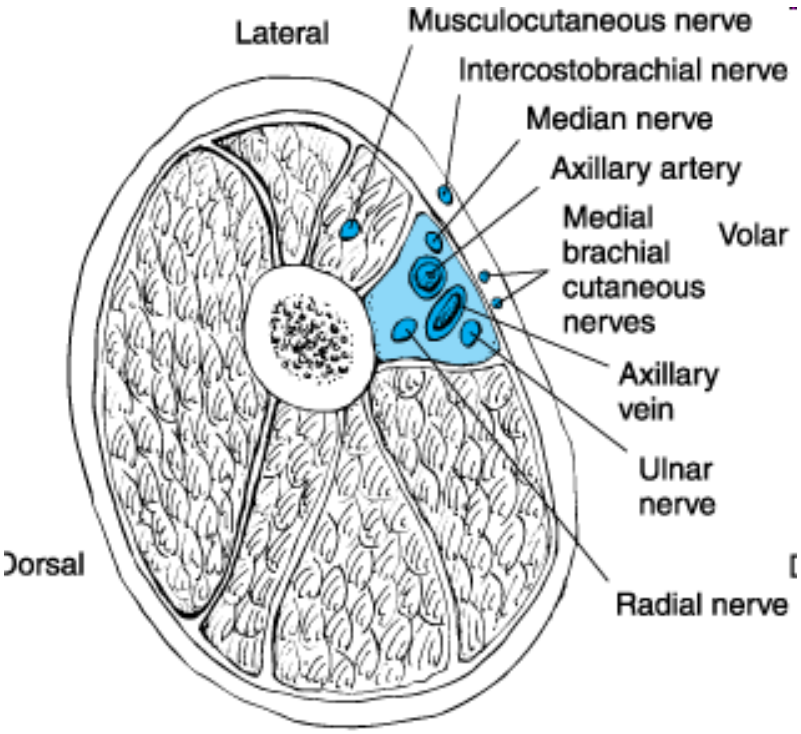

Copyright ©2006 by The McGraw-Hill Companies, Inc.
All rights reserved.

© David Kachlík 30.9.2015

Regionální anestézie HK

Blok n. musculocutaneus

- k doplnění axilárního bloku jehla skrz m. coracobrachialis

<u>kontrola obou bloků</u>:

„pull-push-pin.-pin“

- "pull" (flexe paže)
  - *n. musculocutaneus*
    - "push" (tlak paže proti odporu)
      - *n. radialis*
        - "pin" (thenar)
          - *n. medianus*)
- "pin" (5. prst)
  - *n. ulnaris*

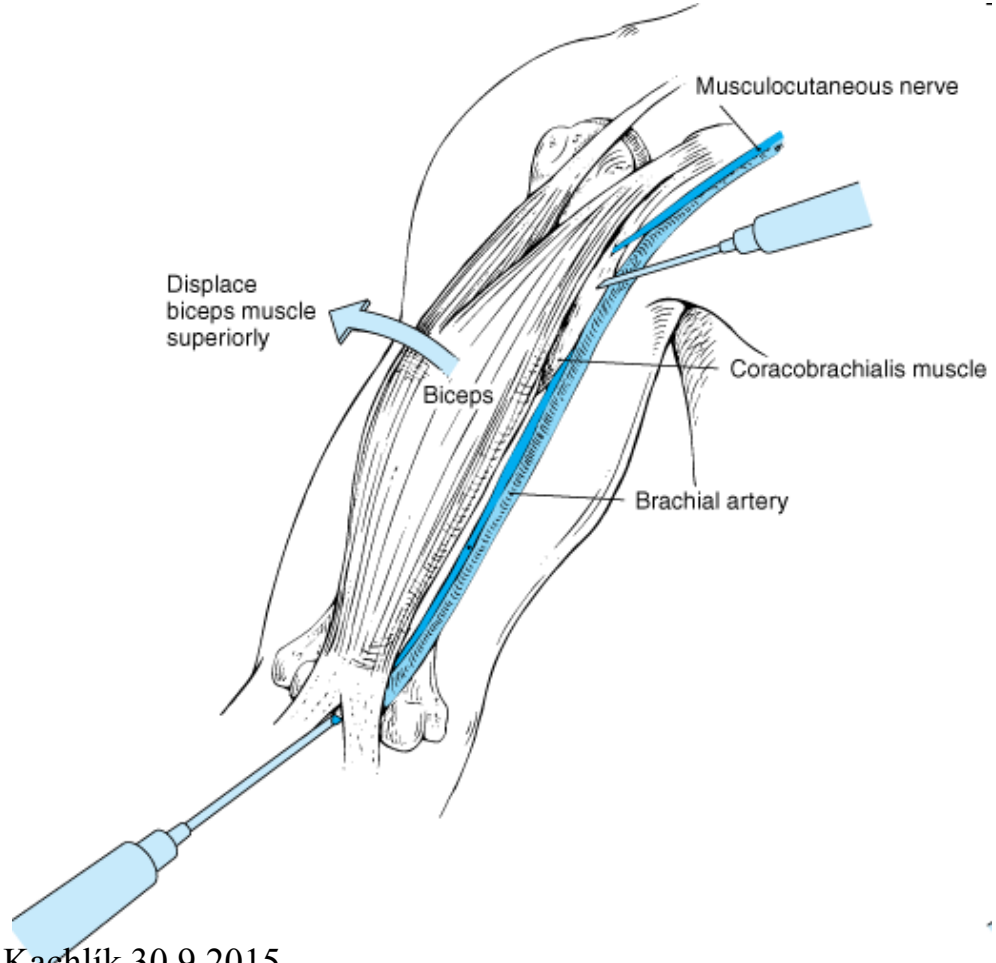

© David Kachlík 30.9.2015

Copyright ©2006 by The McGraw-Hill Companies, Inc.
All rights reserved.

Regionální anestézie HK
Bloky periferních nervů

Nerve blocks at the elbow

a Ulnar nerve block

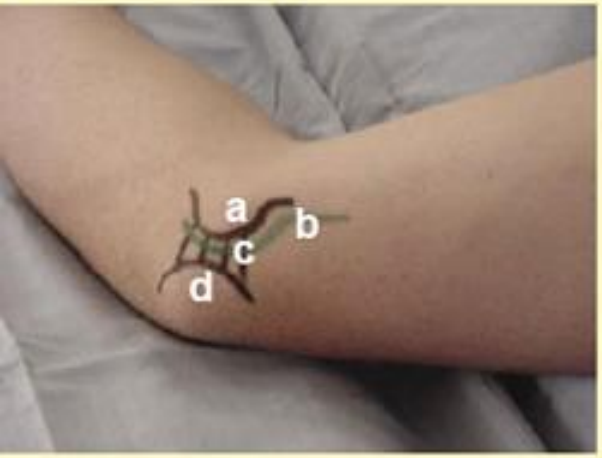

a Medial humeral epicondyle, **b** ulnar nerve, **c** sulcus, **d** olecranon.

b Median nerve block

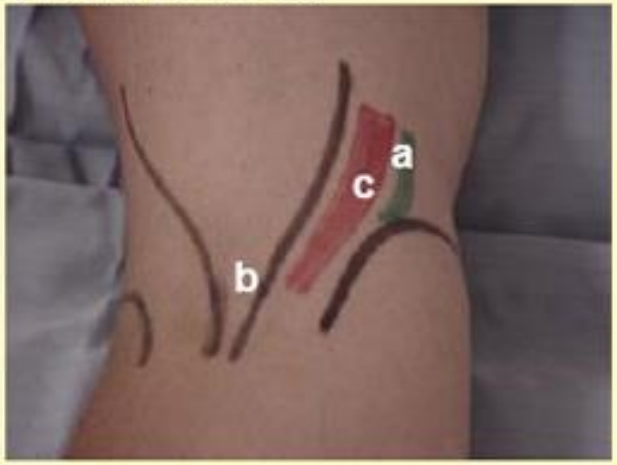

a Median nerve, **b** biceps tendon, **c** brachial artery.

c Radial nerve block

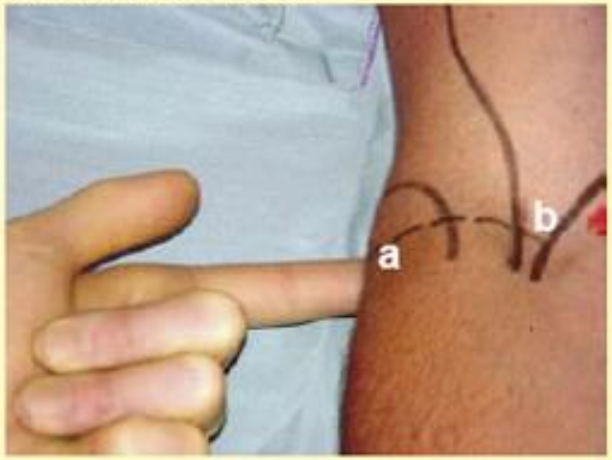

a Finger palpating lateral humeral epicondyle, **b** biceps tendon.

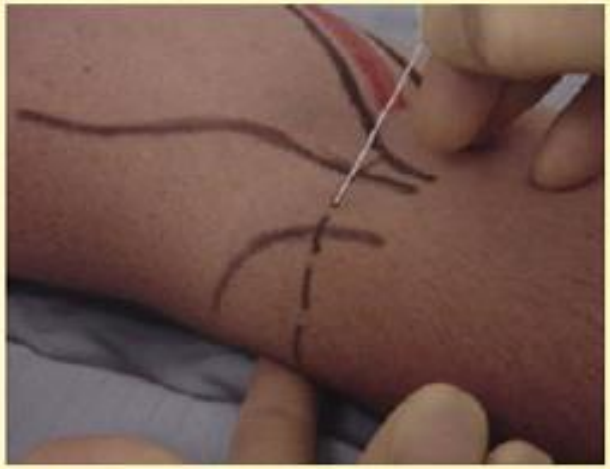

© David Kachlík 30.9.2015

Regionální anestézie HK

Blok n. medianus

- fossa cubitalis: střed, mediálně od tendo m. bicipitis brachii
- zápěstí: mezi tendo m. palmaris longus a tendo m. flexoris carpi radialis

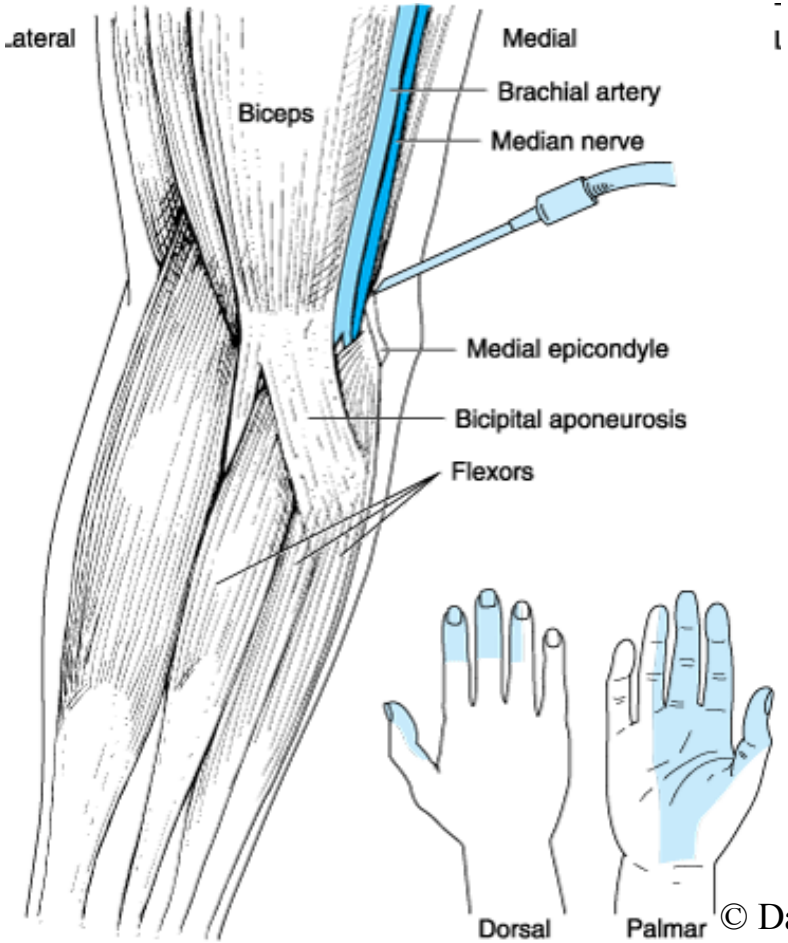

Copyright ©2006 by The McGraw-Hill Companies, Inc.
All rights reserved.

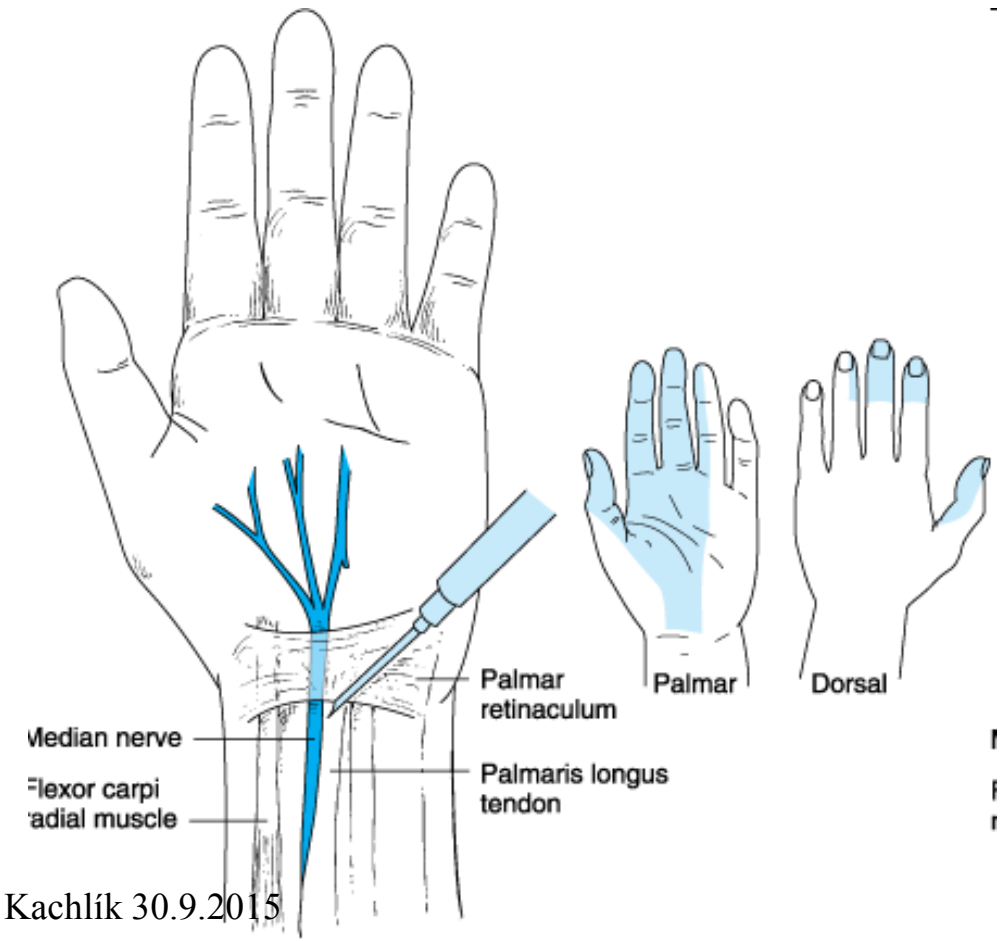

Copyright ©2006 by The McGraw-Hill Companies, Inc.
All rights reserved.

© David Kachlík 30.9.2015

Regionální anestézie HK

Blok n. ulnaris

- sulcus n. ulnaris: 2-3 cm proximálně – ***nikdy do žlábku !!!***
- zápěstí: proximálně od os pisiforme + laterálně od a. ulnaris

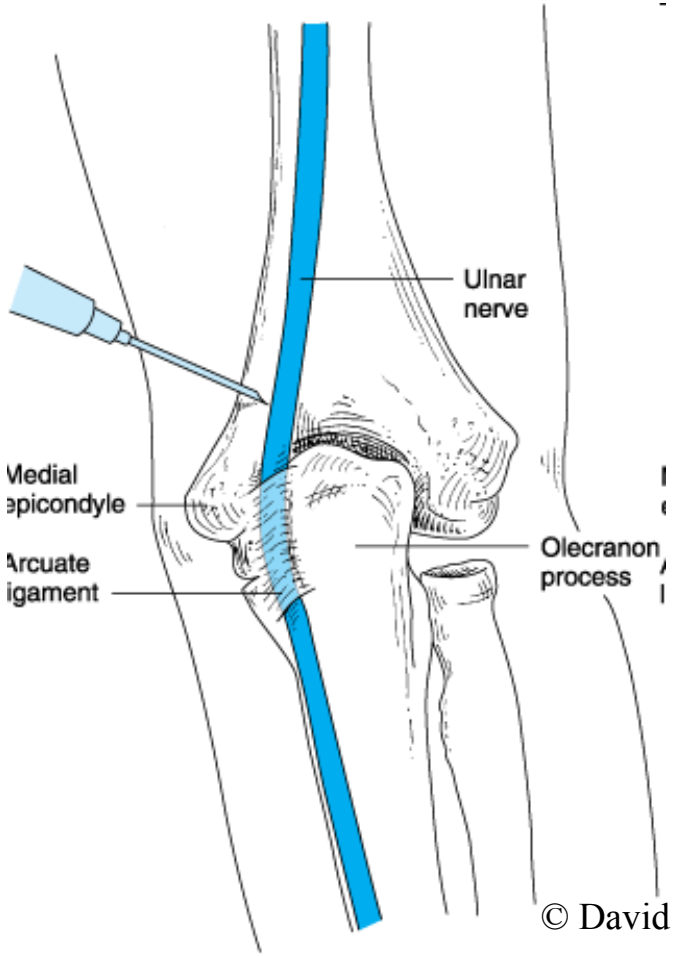

Copyright ©2006 by The McGraw-Hill Companies, Inc.
All rights reserved.

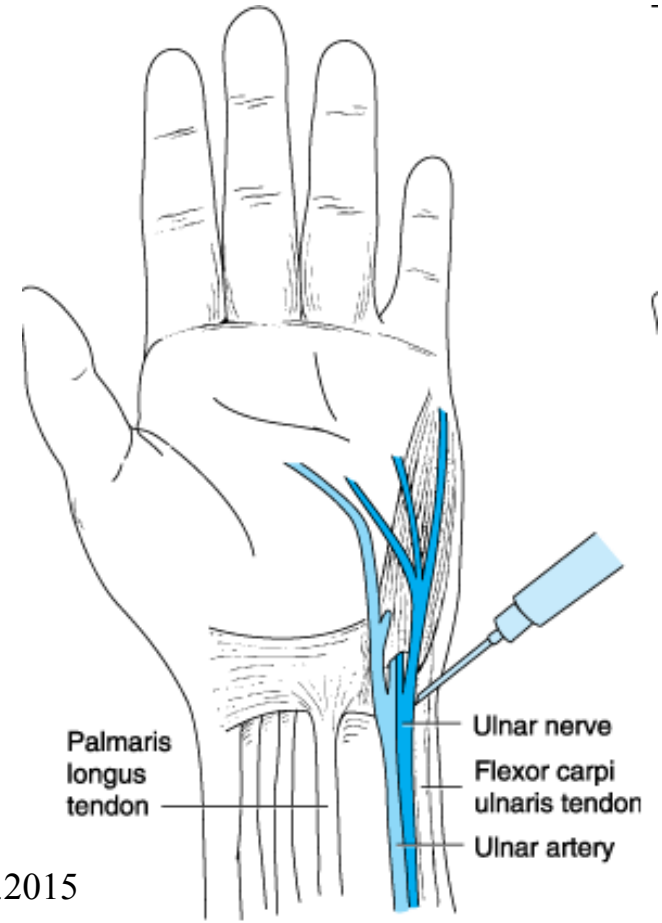

Copyright ©2006 by The McGraw-Hill Companies, Inc.
All rights reserved.

© David Kachlík 30.9.2015

Regionální anestézie HK

Blok n. radialis

- fossa cubitalis: proximálně od ní, shora k epicondylus lat
- fossa cubitalis: uvnitř, laterálně od tendo m. bicipitis brachii
- foveola radialis: proximálně mezi a. radialis a tendo m. flexoris carpi radialis

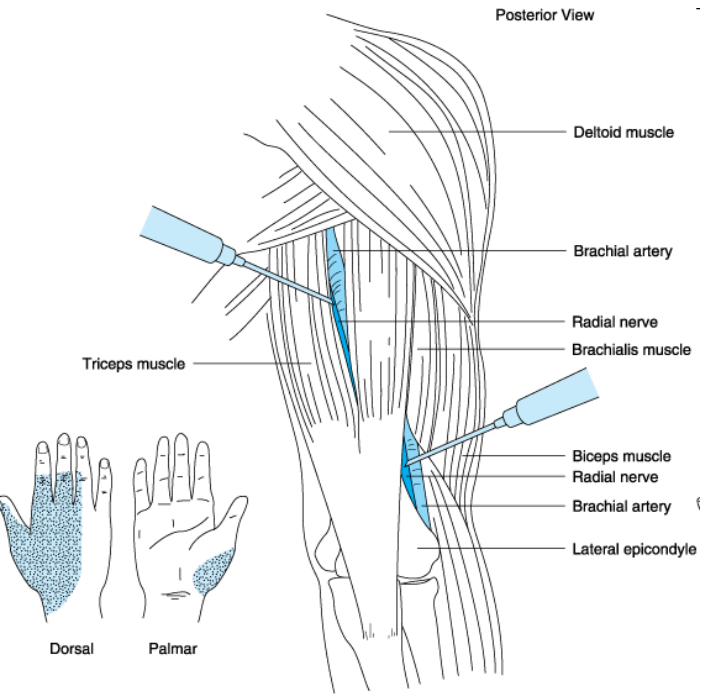

Copyright ©2006 by The McGraw-Hill Companies, Inc.
All rights reserved.

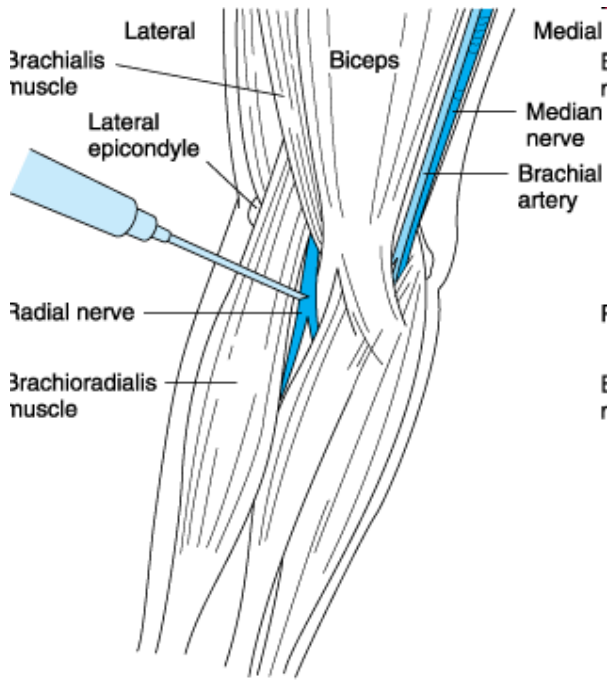

Copyright ©2006 by The McGraw-Hill Companies, Inc.
All rights reserved.

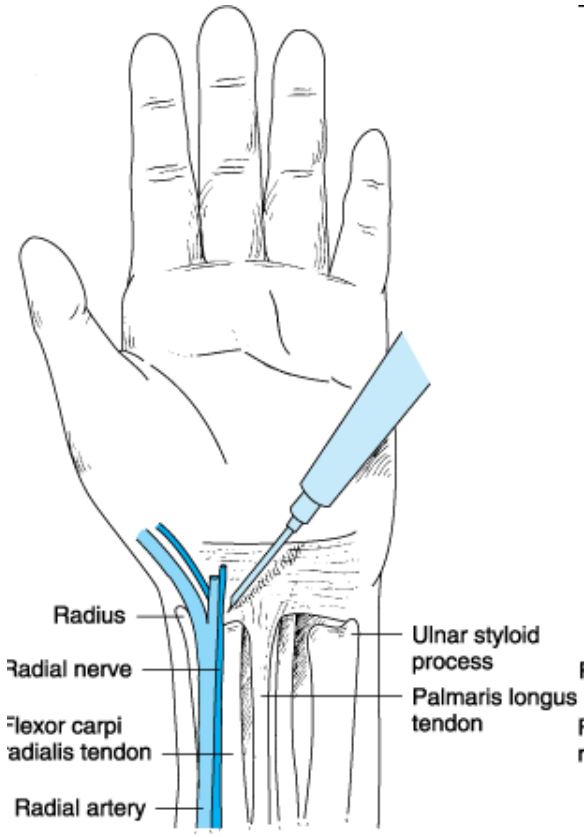

Copyright ©2006 by The McGraw-Hill Companies, Inc.
All rights reserved.

© David Kachlík 30.9.2015

Regionální anestézie HK
Blok nn. digitales

- zboku k prstu
- vždy pro dvě větve z různých nervů (n. radialis, ulnaris, medianus)

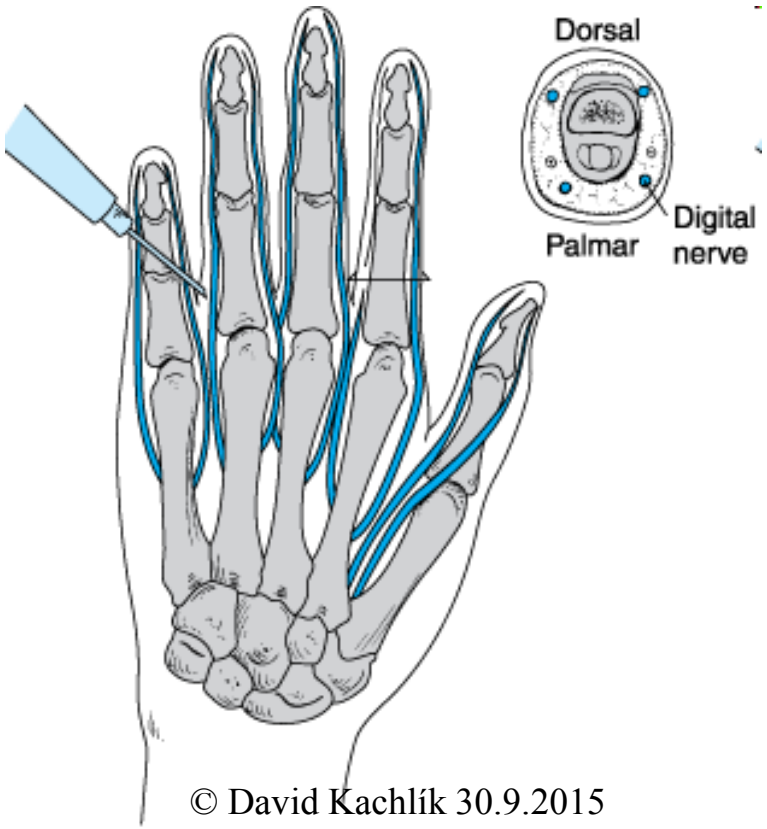

© David Kachlík 30.9.2015

Copyright ©2006 by The McGraw-Hill Companies, Inc.
All rights reserved.

Monosynaptický reflex

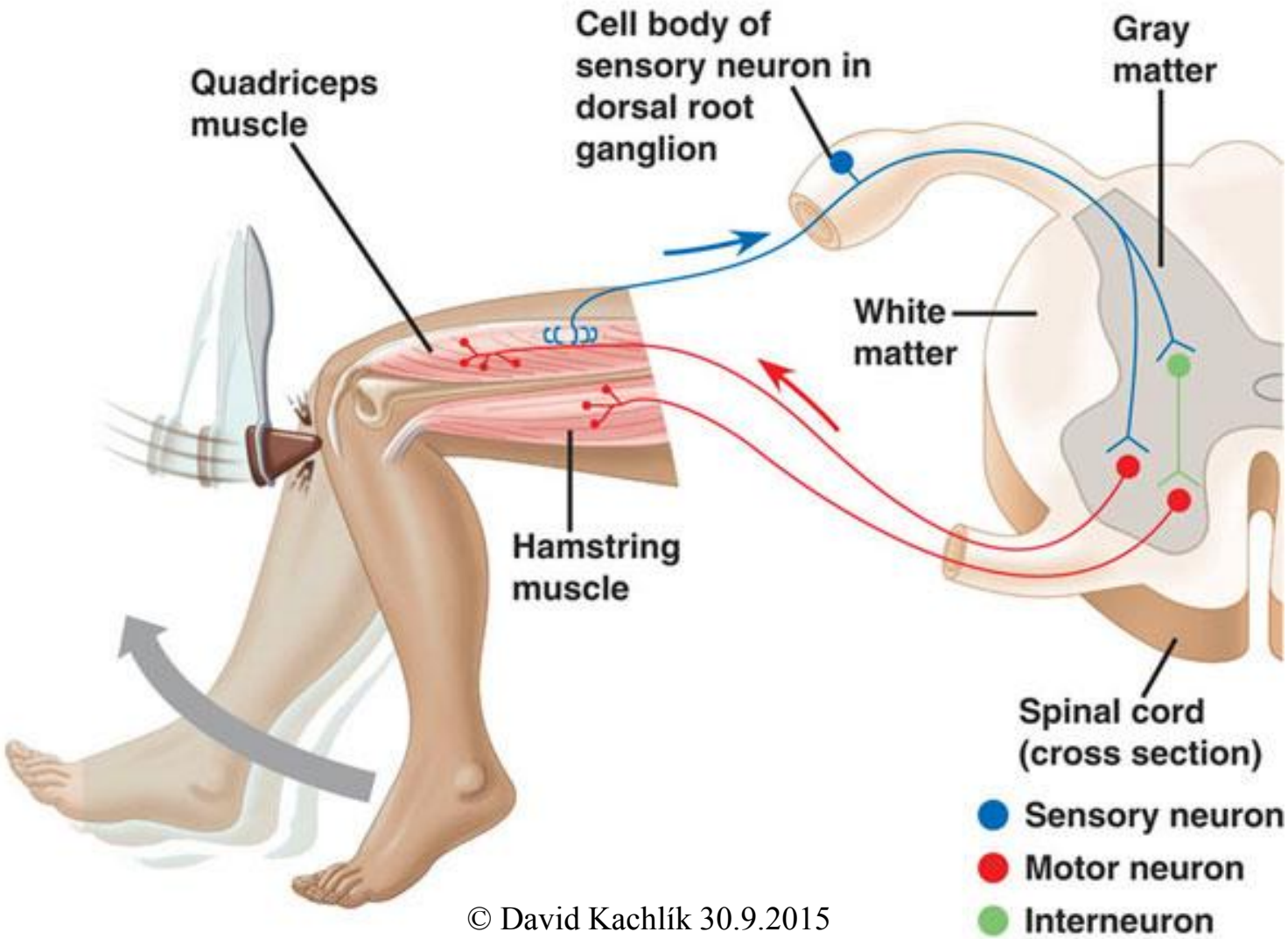

© David Kachlík 30.9.2015

Reflexy na HK

Bicipitový	C5
Styloradiální	C6
Tricipitový	C7
Reflex flexorů prstů	C8

© David Kachlík 30.9.2015

Rami anteriores nervorum thoracicorum T1-12

- ***<u>nn. intercostales + n. subcostalis</u>***
- segmentové uspořádání
- netvoří pleteně
- smíšené nervy
- v mezižeberních prostorech a pod 12. žebrem
- motoricky: mezižeberní svaly, všechny laterální a přední svaly břišní stěny
- senzitivně: kůži vpředu a na boku hrudníku a břicha, pohrudnici a nástěnnou pobřišnici

© David Kachlík 30.9.2015

Nervus intercostalis
somatomotorické větve

- rr. musculares:
  - mm. intercostales
  - m. transversus thoracis
  - m. serratus post. -KDE?
  - m. obliquus abdominis ext. -KDE?
  - m. obliquus abdominis int. -KDE?
  - m. rectus abdominis -KDE?
  - m. transversus abdominis -KDE?
  - m. pyramidalis (T12)

© David Kachlík 30.9.2015

Nervus intercostalis
somatosenzitivní větve

- nn. cutanei laterales
  - rr. mammarii laterales – KDE?
  - nn. intercostobrachiales *(T2-3)*
    - do n. cutaneus brachii medialis
    - napříč podpažím – *nebezpečí přetětí při lymfadenektomii*
- nn. cutanei anteriores
  - rr. mammarii mediales – KDE?
- rr. pleurales et peritoneales – KDE?
    - „défense musculaire“

© David Kachlík 30.9.2015

Spatium intercostale

- **V**
- **A**
- **N**

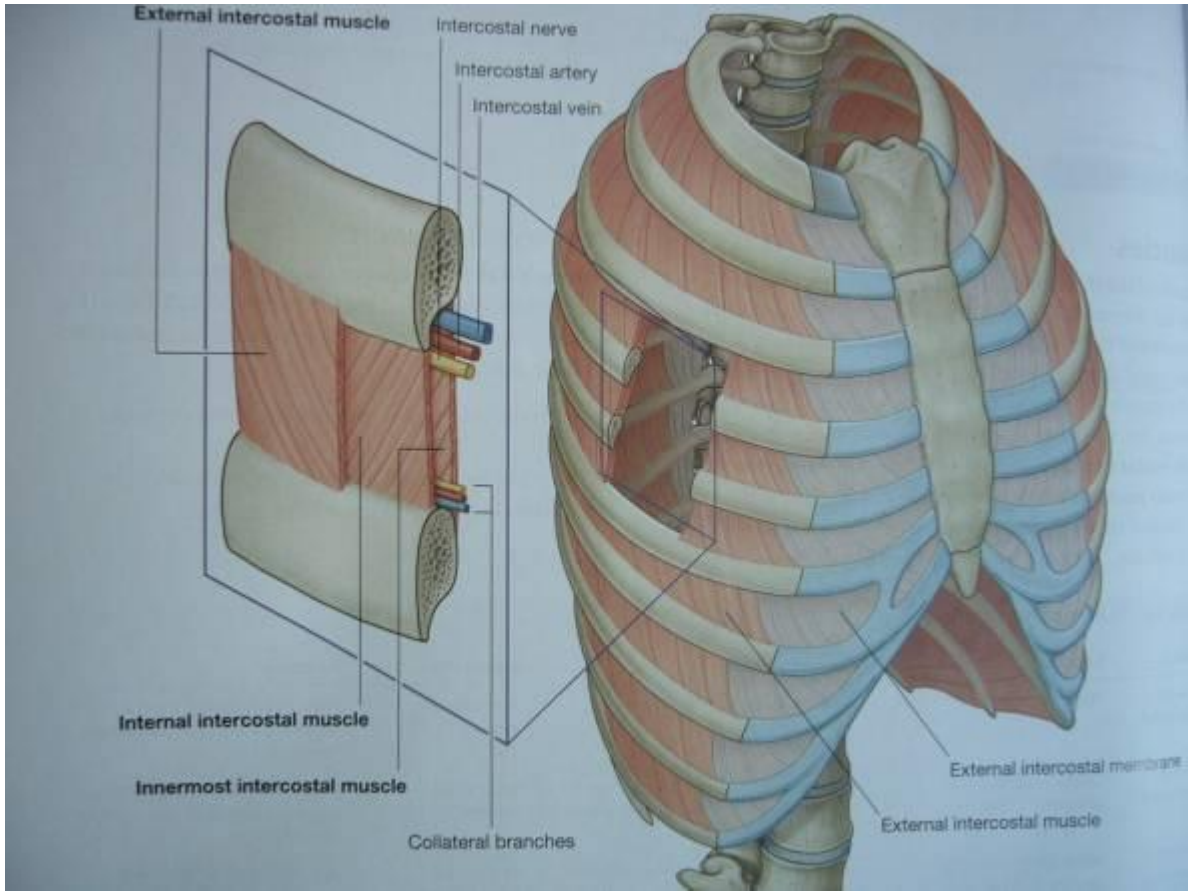

© David Kachlík 30.9.2015

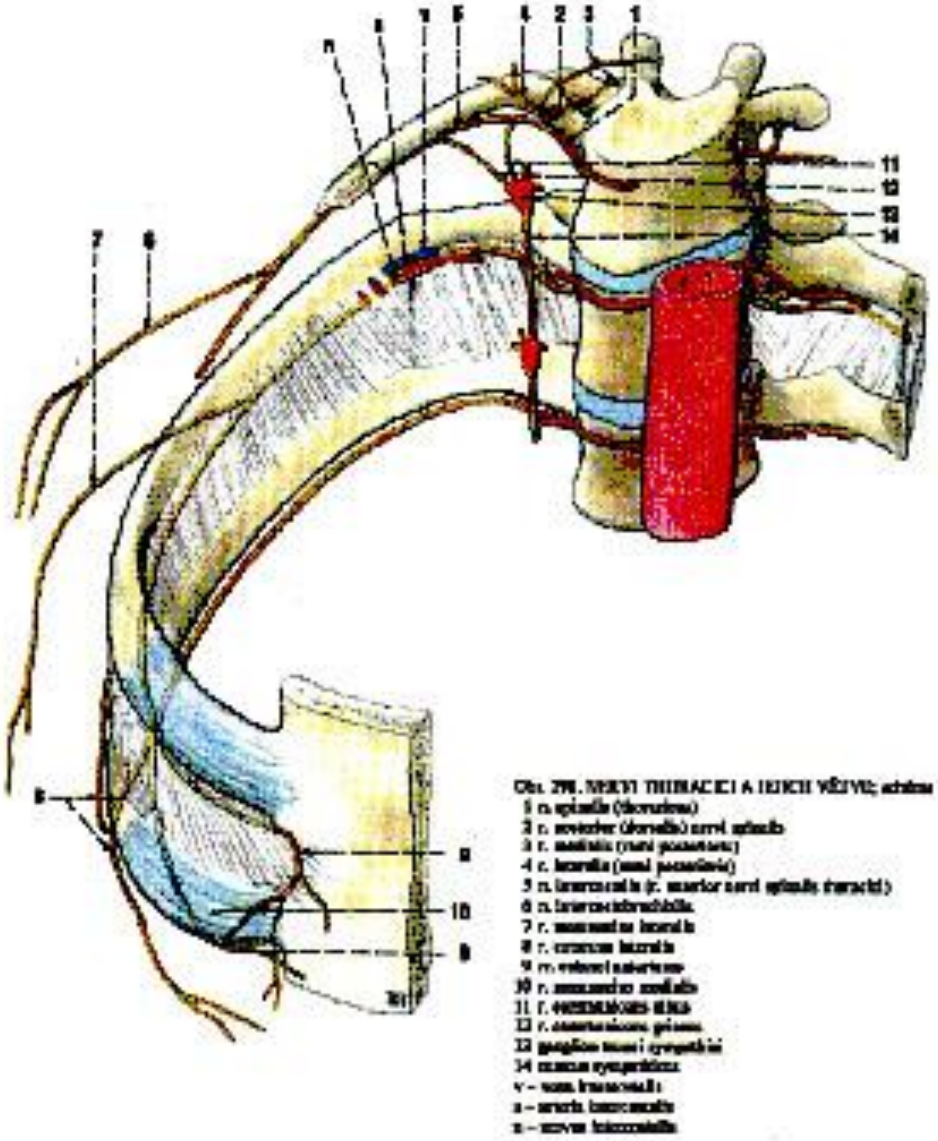

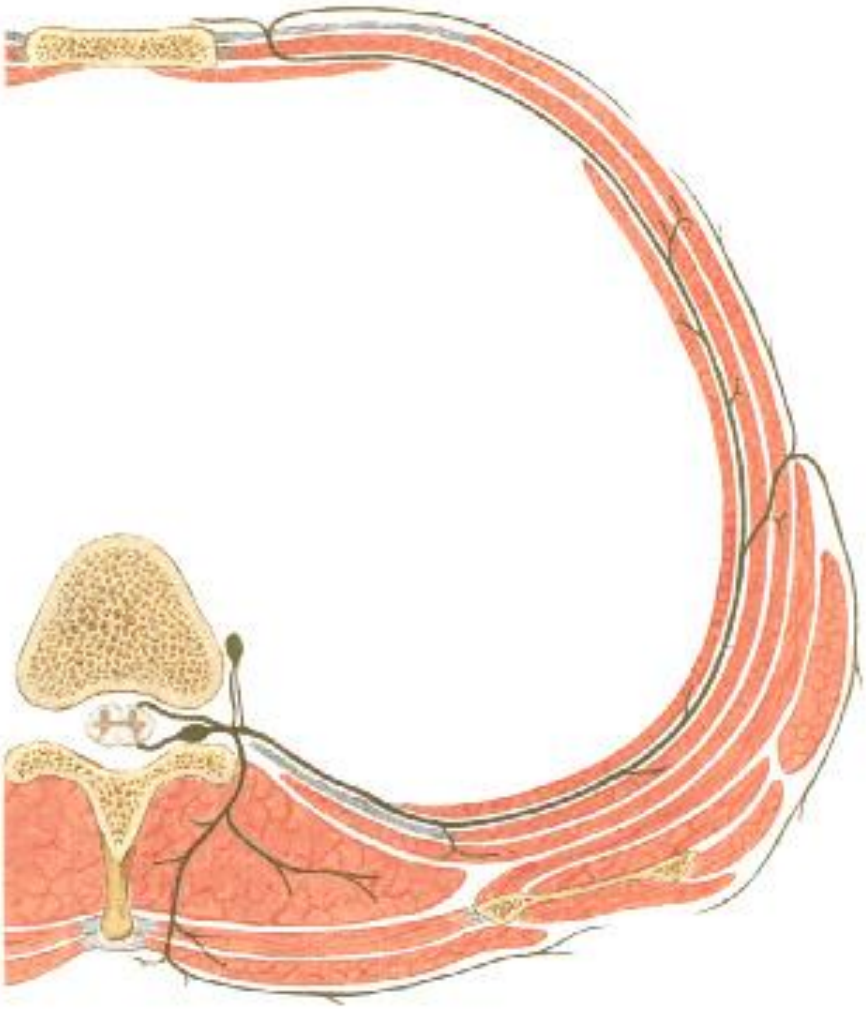

© David Kachlík 30.9.2015

Regionální anestézie HK
Povrchový blok plexus cervicalis
Blok nn. intercostobrachiales

- při použití vzduchového turniketu pro HK

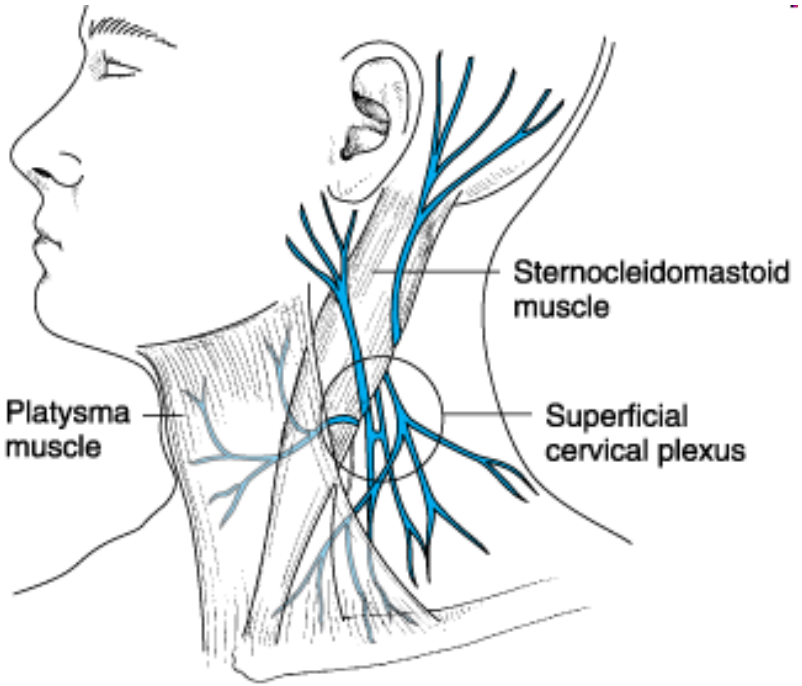

Copyright ©2006 by The McGraw-Hill Companies, Inc.
All rights reserved.

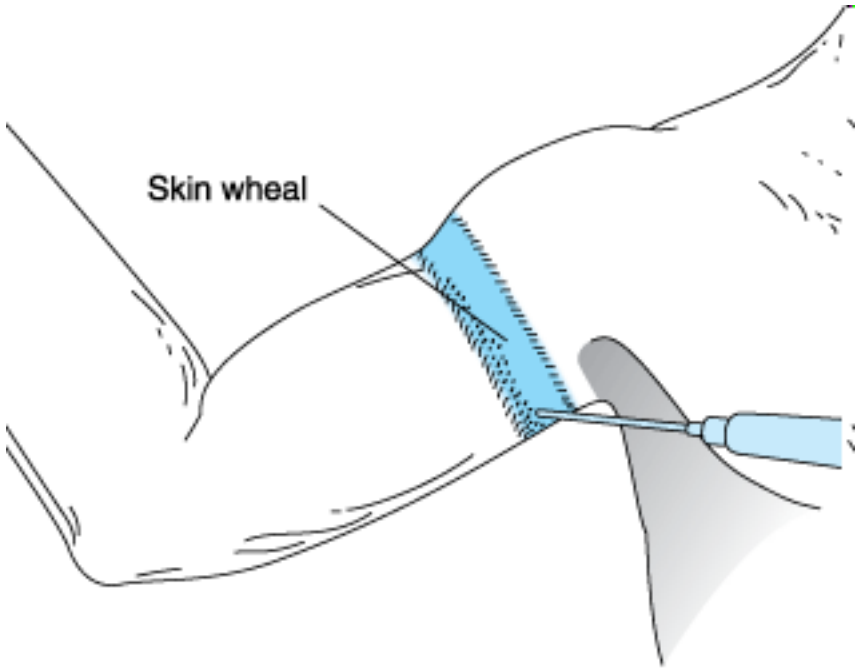

Copyright ©2006 by The McGraw-Hill Companies, Inc.
All rights reserved.

Obrna mezižeb

- *iritace – bolesti v mez*
  oper = herpes zoster)
- *iritace z dráždění pob*
  svalů břišní stěny (=d
  př. zánět pobřišnice =

© David Kachlí 30.9.2015

Reflexy na břiše

Epigastrický	T7-8
Mezogastrický	T9-10
Hypogastrický	T11-12

© David Kachlík 30.9.2015

Plexus lumbalis T12 – L4

- n. iliohypogastricus
- n. ilioinguinalis
- n. genitofemoralis
  - r. genitalis
  - r. femoralis
- n. cutaneus femoris lateralis
- n. femoralis
- n. obturatorius

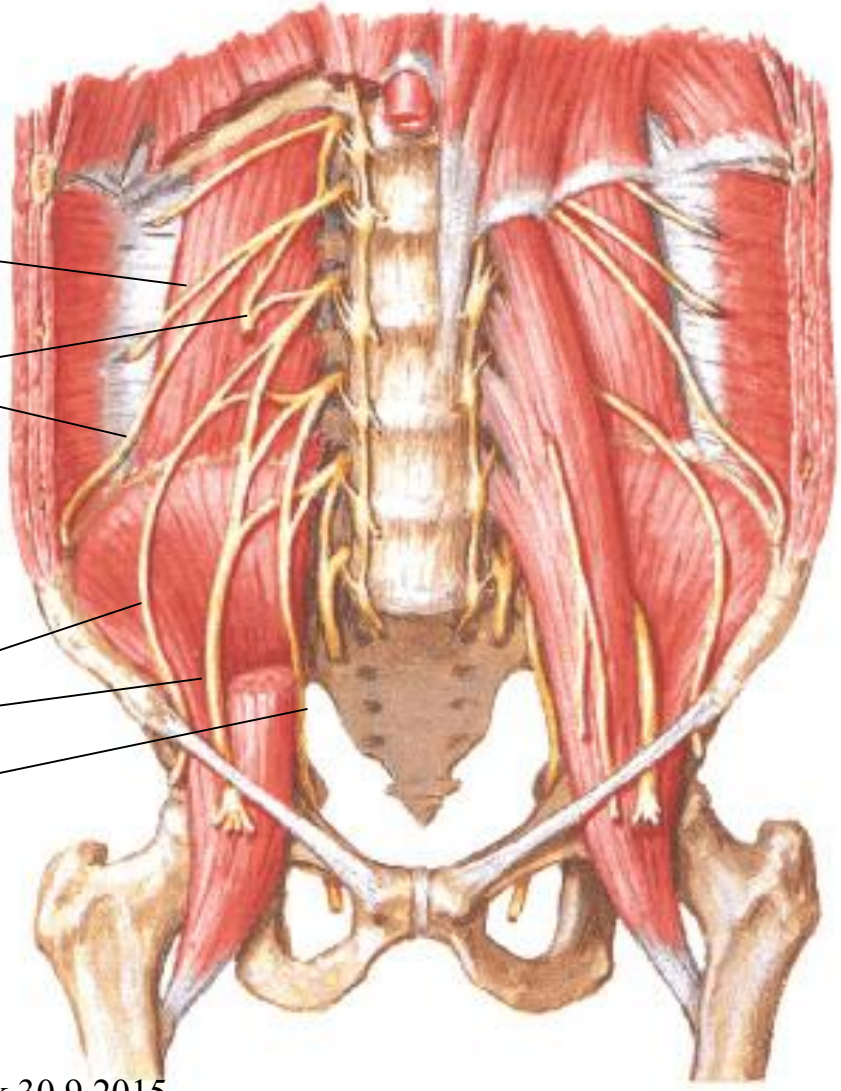

© David Kachlík 30.9.2015

Plexus lumbalis (T12-L4)

n. iliohypogastricus	T12-L1
n. ilioinguinalis	L1
n. genitofemoralis	L1-2
n. cutaneus femoris lat.	L2-3
n. femoralis	(L1) L2-4
n. obturatorius	L2-4

© David Kachlík 30.9.2015

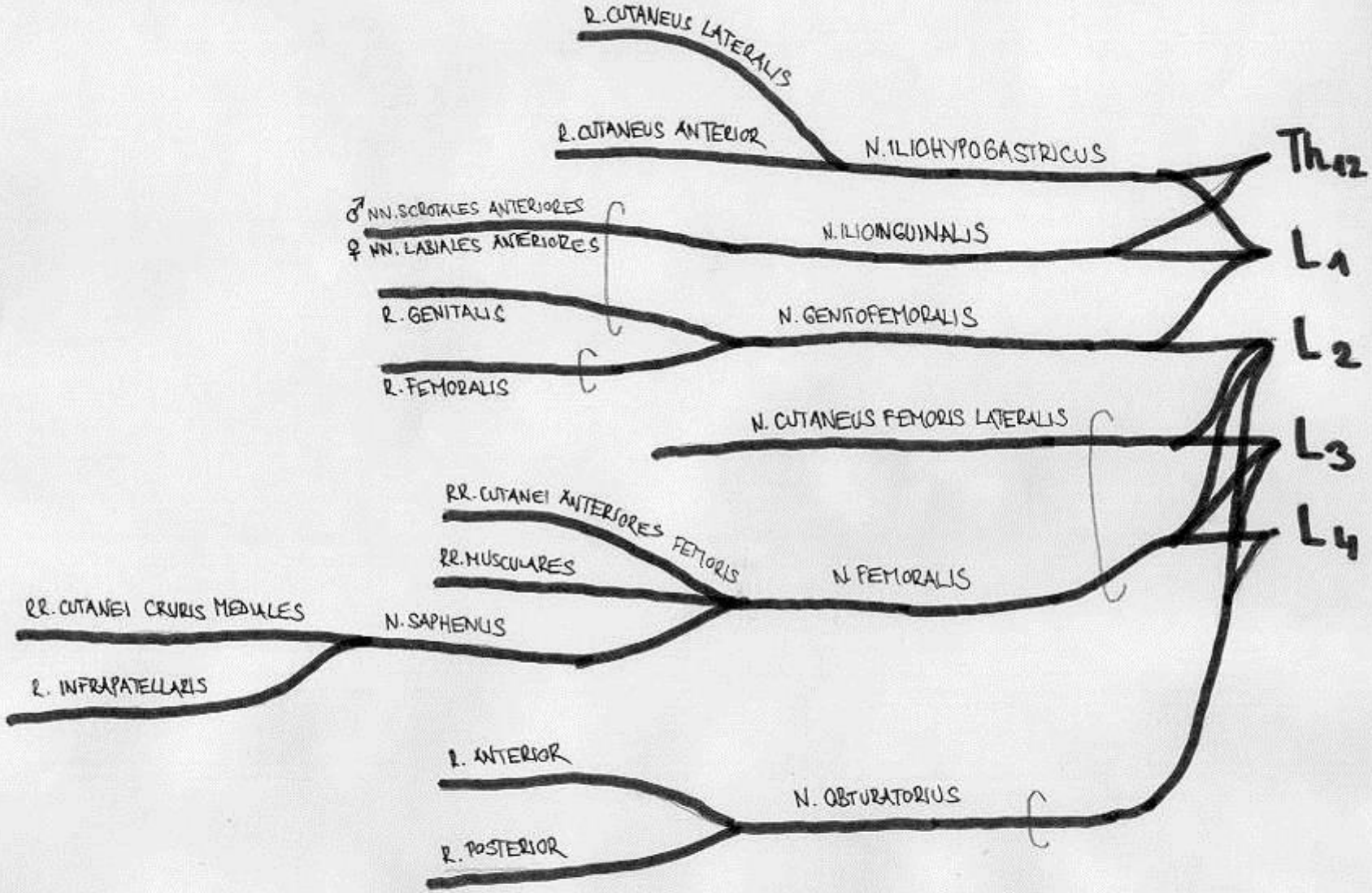

PLEXUS LUMBALIS

© David Kachlík 30.9.2015

Obrny

- N. ilioinguinalis

- *iritace – bolest v tříslech s propagací do šourku*

- N. femoralis

- vleže nelze zvednout končetinu, stoj je nestabilní, nelze dupnout, nemožná chůze bez opory, nelze podřepnout, obtížná chůze do schodů, (*genu recurvatum*)

- N. obturatorius

- oslabená addukce a vnější rotace, nelze křížit dolní končetiny
- př. vzácně tlak těhotné dělohy
- př. vzácně tlak kýlou – *Howship-Rombergův syndrom* – bolesti vystřelující do kolene

- N. cutaneus femoris lateralis

- meralgia paresthetica (= parestézie na přední boční straně stehna)

© David Kachlík 30.9.2015

Plexus sacralis (L4-S4)

- truncus lumbosacralis
- n. obturatorius accessorius - 9 %

© David Kachlík 30.9.2015

Kořeny x nervy III.

n. gluteus superior	L4-S1
n. gluteus inferior	L5-S2
n. cutaneus femoris post.	S1-S3
n. ischiadicus	L4-S3
n. pudendus	S2-4
(n. cutaneus perforans)	L3-4
n.m. piriformis, n.m. obturatorii int., m.m. quadrati fem.	
Plexus coccygeus	S4-Co

© David Kachlík 30.9.2015

Plexus sacralis (L4 – S5, Co)

- n. gluteus superior
- n. gluteus inferior
- n. cutaneus femoris posterior
- n. ischiadicus
  - n. tibialis
  - n. fibularis com.
- n. pudendus

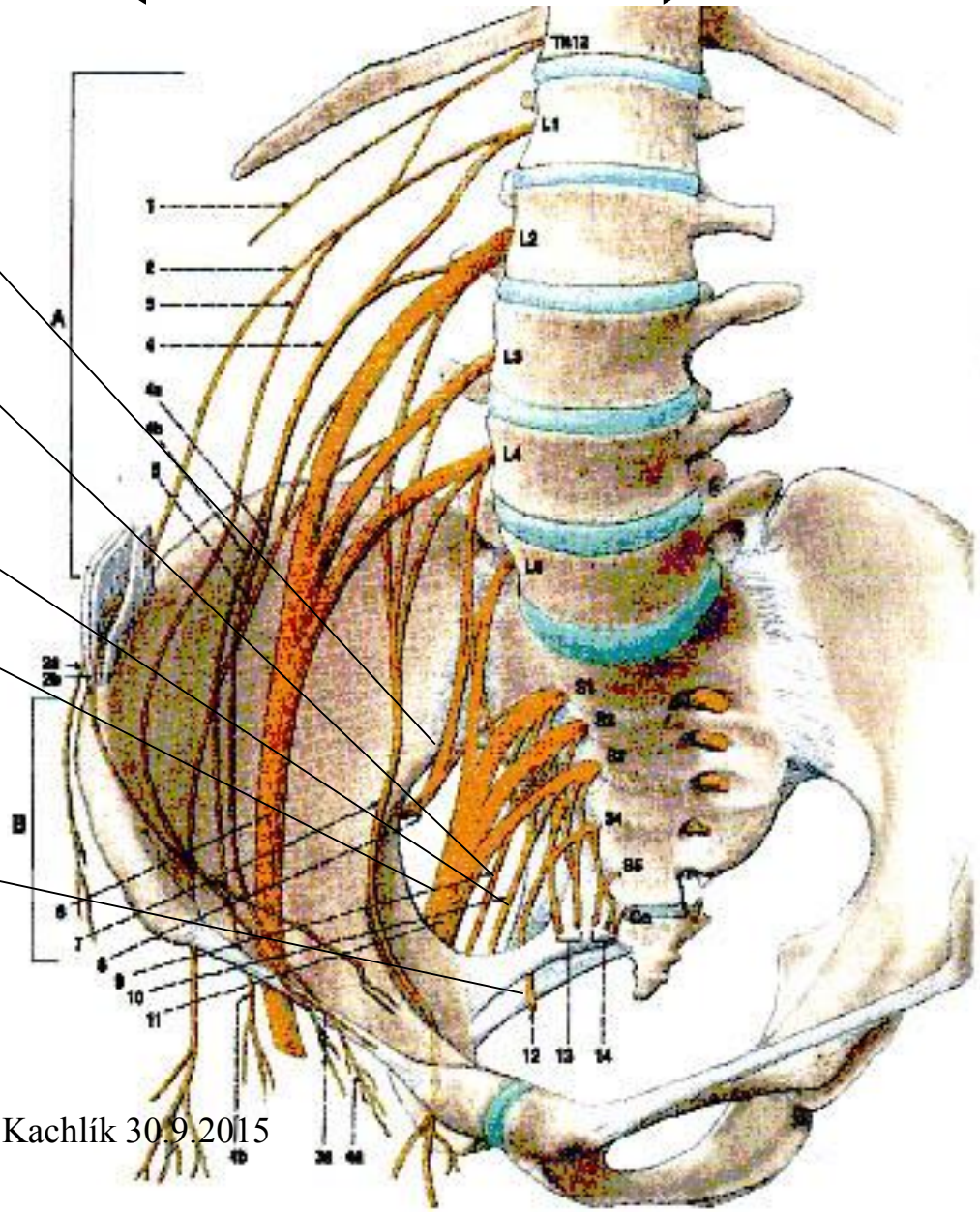

© David Kachlík 30.9.2015

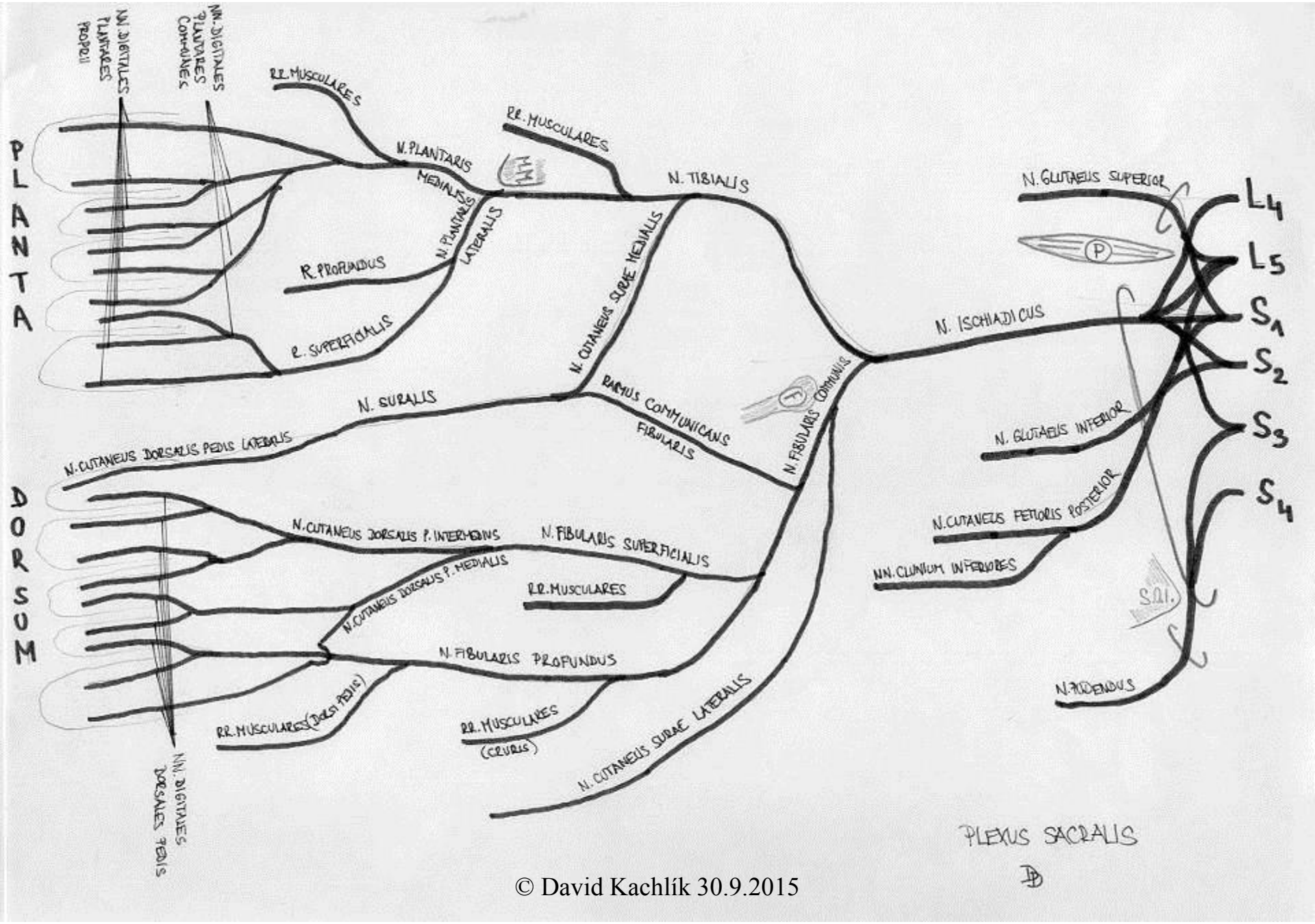

© David Kachlík 30.9.2015

N. pudendus

- topografie
  - foramen infrapiriforme
  - foramen ischiadicum minus (kolem spina ischiadica)
  - fossa ischioanalis
  - canalis pudendalis Alcocki
- somatomotorické větve (*rr. musculares*):
  - m. levator ani, m. ischiococcygeus, m. sphincter ani externus, mm. perinei
- visceromotorické větve:
  - corpora cavernosa, corpus spongiosum
- somatosenzitivní:
  - kůže řitě (*n. rectales inferiores)*
  - hráz + šourek ♂/velké stydké pysky ♀ (*nn. perineales*)
  - pyj ♂/poštěváček ♀ (*n. dorsalis penis ♂/clitoridis ♀*)

© David Kachlík 30.9.2015

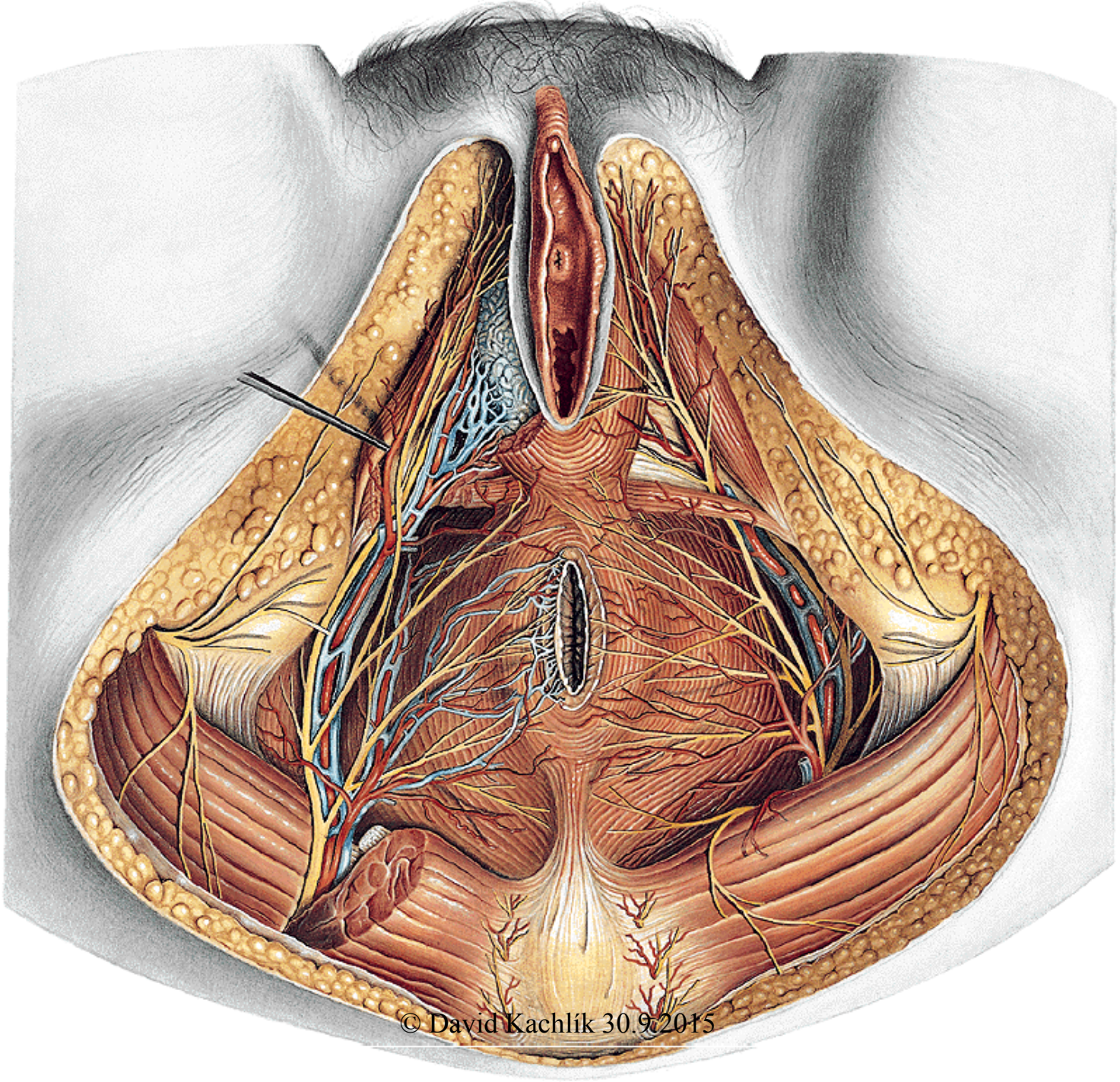

© David Kachlík 30.9.2015

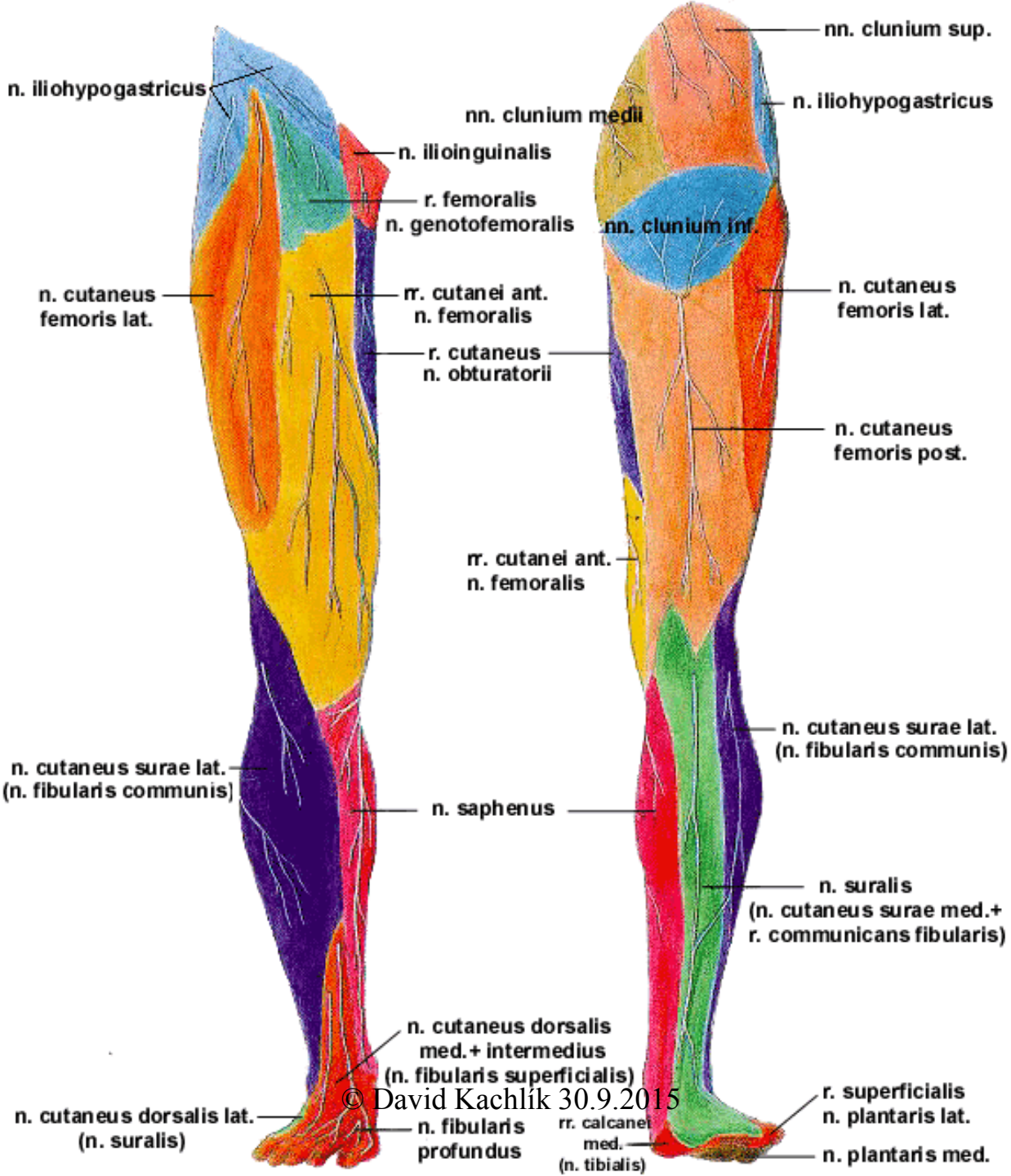

© David Kachlík 30.9.2015

Obrny

- Nn. glutei

- „kachní chůze“ - vázne abdukce, vnitřní rotace a extenze, obtíže při chůzi do schodů

- N. ischiadicus

- pacient může chodit, jen zakopává

- N. tibialis

- nelze zvednout patu, odvinout ji při chůzi od podložky, postavit se na špičky

- drápovitě sevřené prsy, při chůzi dopadá na patu (pes calcaneus = pes excavatus)

- N. fibularis communis

- při chůzi přepadá špička plantárně, chodidlo dopleskává na podložku, proto pacient zvedá nohy vysoko = „kohoutí chůze / stepáž“

- klenba je propadlá, nelze stát na patě

- N. pudendus

- částečná inkontinence moče a stolice, částečné poruchy erekce

© David Kachlík 30.9.2015

Reflexy na DK a pánvi

Kremasterový	L1-2
Patelární	L2-4
Rexlex Achillovy šlachy	L5-S2
Medioplantární	L5-S2
Adduktorový	L2-4
Anální (slizniční)	S3-5
Tibio-femoro-posteriorní (hamstringový)	*L4-S1*
Peroneo-femoro-posteriorní (bicipitový)	*L5-S2*

© David Kachlík 30.9.2015

Regionální anestézie 3.

<u>blok psoatického prostoru</u>:

- n. femoralis + cutaneus fem.lat. + obturatorius + genitofemoralis + část n. ischiadicus
- zezadu skrz m. quadratus lumborum mezi onen a m. psoas major, výše L5, nejméně 12 cm

<u>tříselná blokáda („3 v 1“):</u>

- n. femoralis + cutaneus fem.lat. + obturatorius
- pod lig. inguinale, lat. od a. femoralis, aplikace proximálně

<u>paravertebrálně</u>: L2-4

- zezadu na n. femoralis

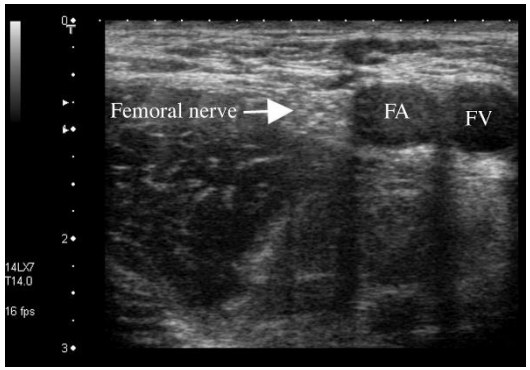

© David Kachlík 30.9.2015

Regionální anestézie 4.

n. cutaneus femoris lat.:

- 2 cm med.+ dist. od SIAS (pod fascii)

n. obturatorius:

- 2 cm med. + dist. od tuberculum pubicum, směr na ramus inf. ossis pubis, 7-10 cm

n. ischiadicus: vzadu

- spojnice trochanter major a apex ossis coccygis: 3-5 cm distálně od mediální třetiny spojnice trochanter major + SIPS
- nad okrajem m. piriformis

© David Kachlík 30.9.2015

Regionální anestézie 5.

n. ischiadicus: vepředu

- ligamentum inguinale, kolmice od mediální třetiny na rovnoběžku od trochanter major
- 10 cm hluboko

n. tibialis: za maleollus med., lat. od tepny

n. suralis: lat. od malleolus lat.

n. saphenus: med. od malleolus med.

n. fibularis spf.: med. od malleolus lat.

n. fibularis prof.: mezi šlachami m. tibilias nat. a m. extensor hallucis longus

© David Kachlík 30.9.2015

Plexus coccygeus S5–Co

- malá pleteň
- na m. ischiococcygeus

- motoricky
  - m. levator ani
  - m. ischiococcygeus
- senzitivně
  - nn. anococcygei
    - kůže mezi hrotem kostrče a konečníkem
- *bolesti při zlomeninách kostrče*

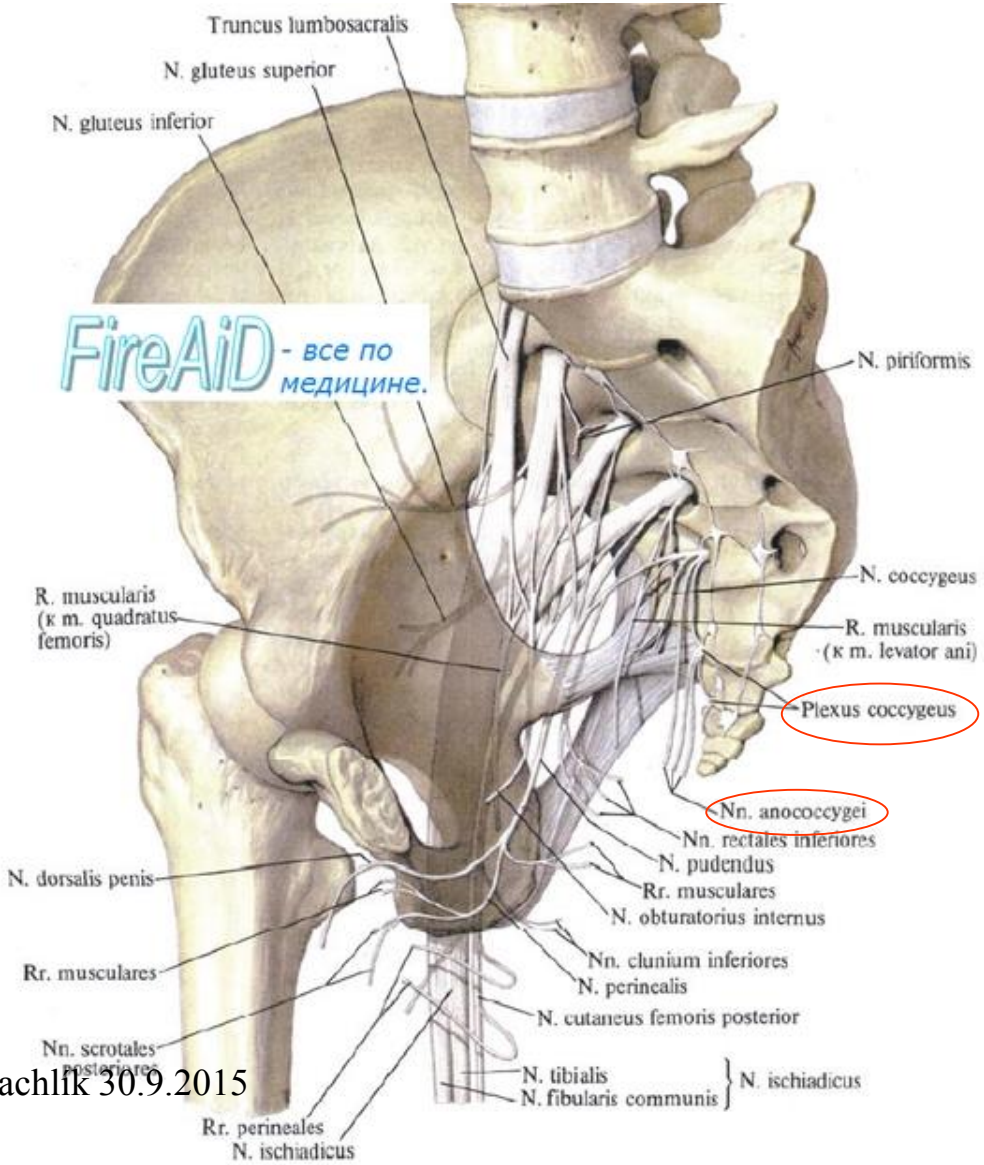

FireAiD - все по медицине.

© David Kachlík 30.9.2015

Senzitivní kožní inervace

- area radicularis (dermatom)
  - okrsek kůže zásobený 1 míšním kořenem (z 1 míšního segmentu)
- area nervina
  - okrsek kůže zásobený 1 periferním senzitivním nervem
- area radicularis visceralis
  - oblast vnitřního orgánu zásobeného viscerosenzitivními nervy 1 segmentu
- *Headova (reflexogenní) zóna*
  - segmentová projekce citlivosti z orgánů do okrsků kůže

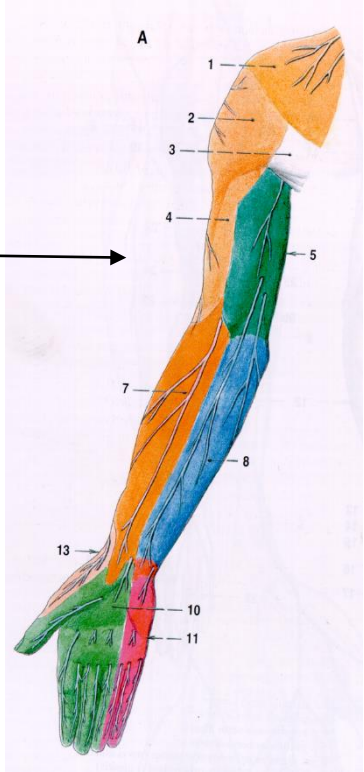

© David Kachlík 30.9.2015

Dermatom

kožní oblast inervovaná z jednoho míšního nervu (míšního segmentu)

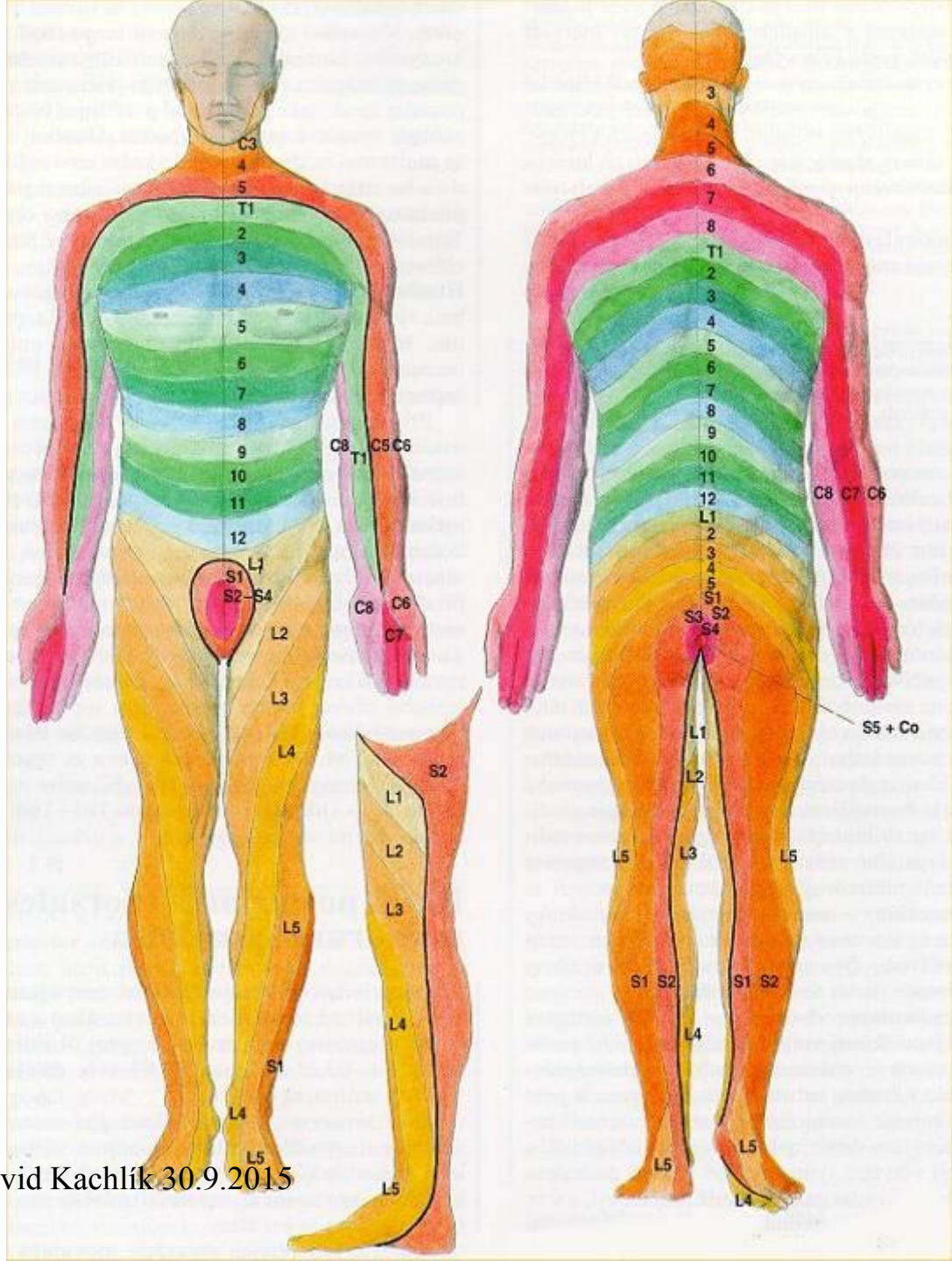

© David Kachlík 30.9.2015

Headovy´zóny

Sir Henry Head (1861-1940)

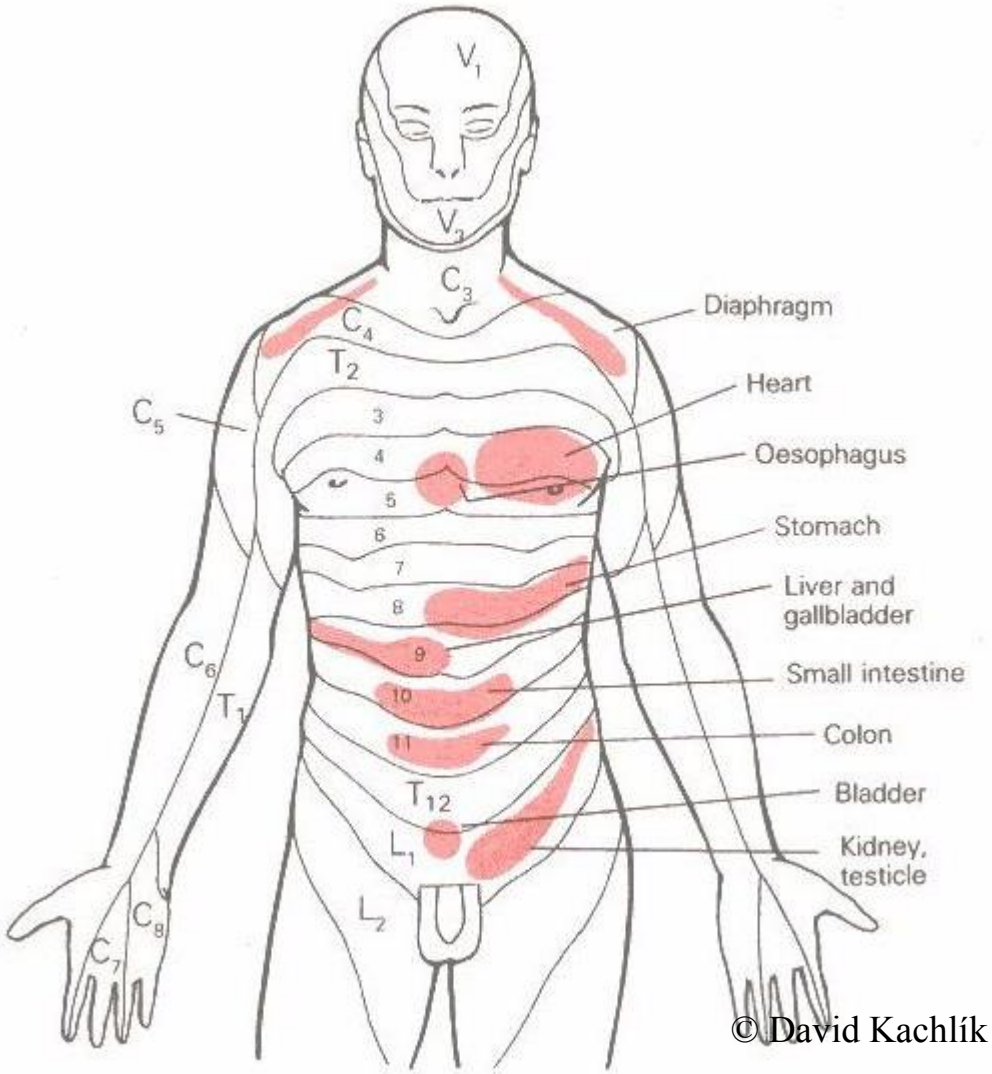

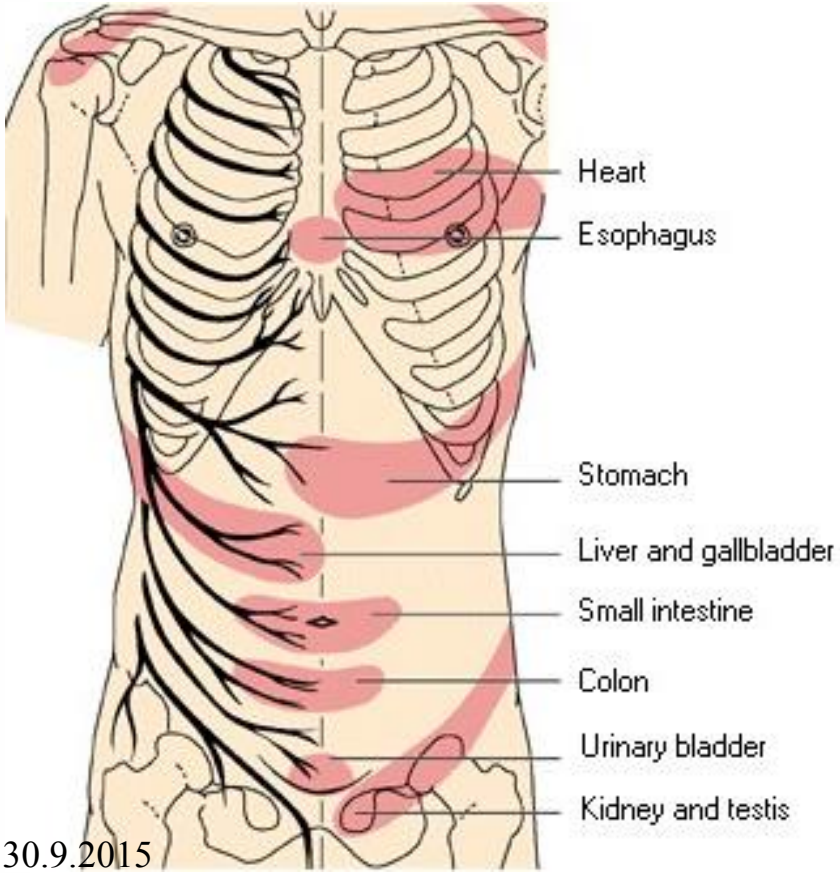

© David Kachlík 30.9.2015



© David Kachlík 30.9.2015

Kazuistika 1

- žena, 72 let
- několik dní bolest šířící se z oblasti levé lopatky po zadní straně paže a ulnární straně předloktí do levé ruky
- bolest je mírnější při některých polohách krku, občas ji při nevhodném pohybu hlavou probudí ze spánku
- počínající hypotrofie svalů thenaru, mírné oploštění levé dlaně, oslabená síla při rozvírání prstů levé ruky
- MR C páteře - paramediální výhřez C6/7 zasahující mírně do foramen interventriculare l.sin. v terénu kongenitálně úzkého páteřního kanálu

© David Kachlík 30.9.2015

Kazuistika - řešení

- diagnóza: <u>útlak kořene C8</u>
- léčba: neurochirurgická dekomprese

© David Kachlík 30.9.2015

Kazuistika 2

- žena, 27 let
- nepříjemnosti s nošením pevných bot
- občasné parestézie v oblasti hřbetu 1. a 2. prstce
- pozitivní Tinelův příznak

© David Kachlík 30.9.2015

Kazuistika - řešení

diagnóza: <u>paresis n. fibularis profundi</u>

místu útlaku: hřbet nohy

hypermobilita art. tarsometatarsalis pollicis

jednotka: exostosis cuneiformis et metatarsalis

„saddle bone deformity“; metatarsal cuneiform exostosis

© David Kachlík 30.9.2015

A příště vás čekají ……
hlavové a autonomní nervy.



© David Kachlík 30.9.2015