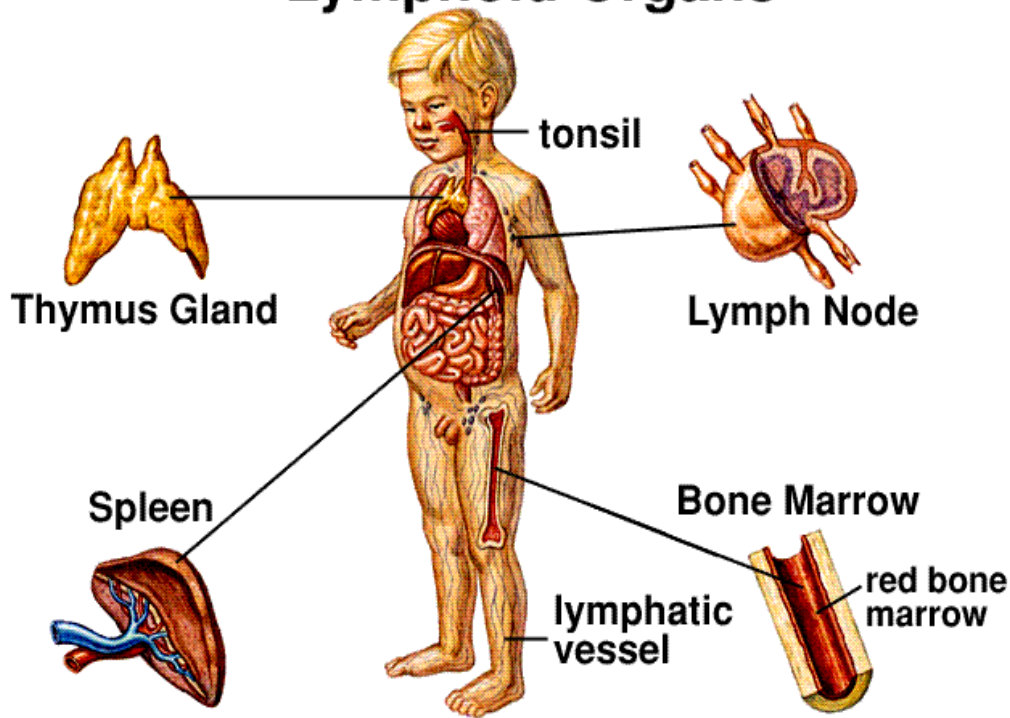
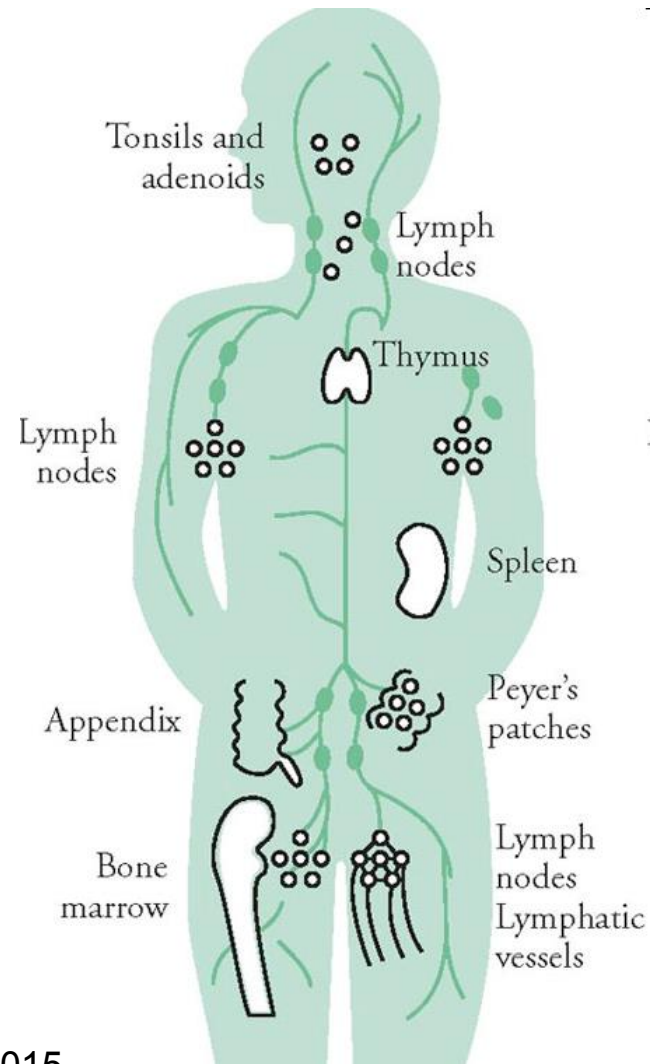


# Mízní uzliny a cévy

## Lymphoid Organs

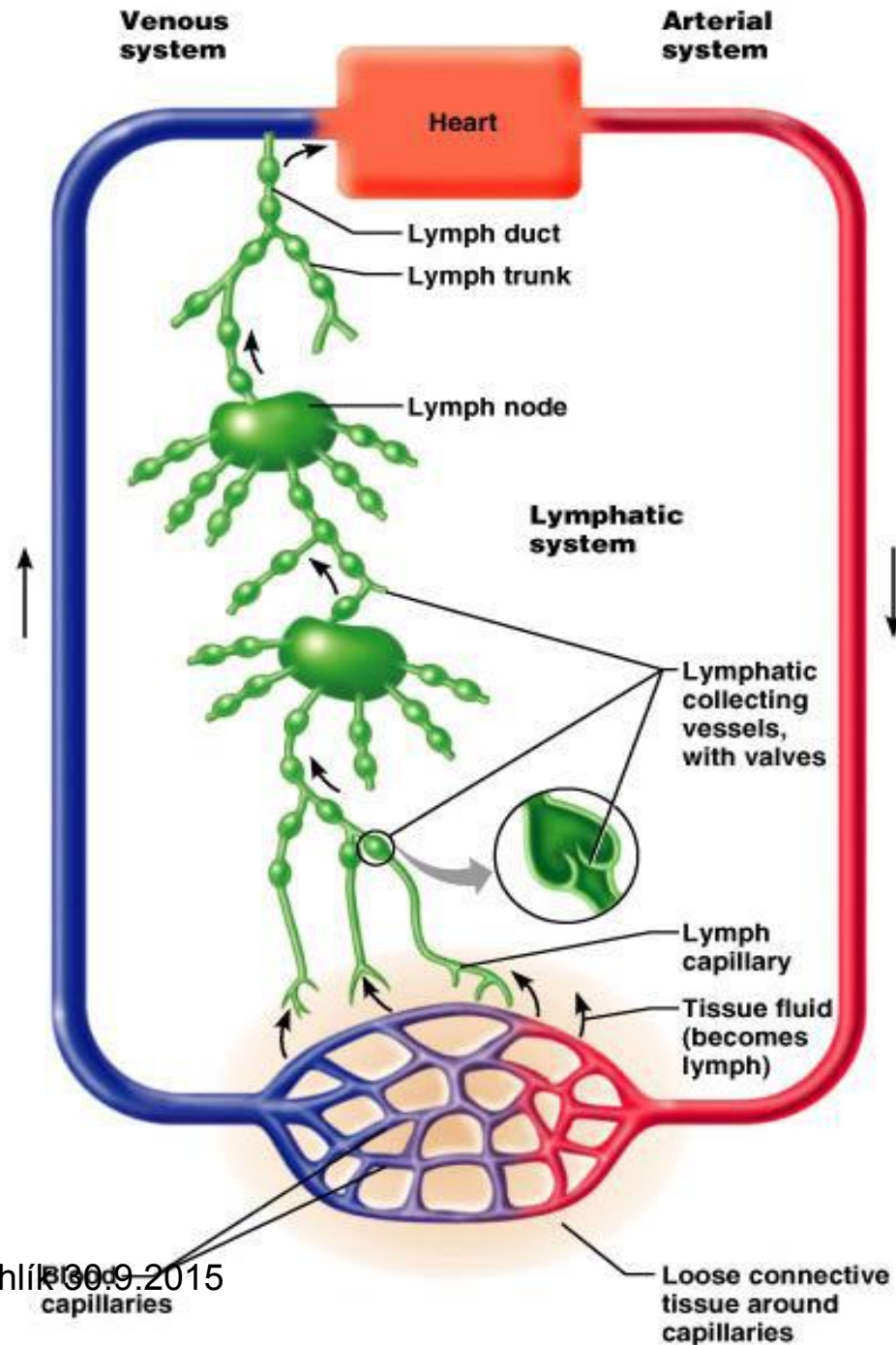


David Kachlík  
Martin Špaček  
Anne LeRoy



# Mízní soustava

- **míza (lympha)**
  - složení podobné plazmě s nízkým obsahem bílkovin
  - chylus (zažitina, mléčí; *chylos* = ř. šťáva) - střešní míza, mléčně zakalená - *chylomikrony*)
- **mízní céva (vas lymphoideum; míznice)**
- **mízní orgány**
- veškerá míza se sbírá do žil (do *angulus venosus*)
- někde chybí (chrupavka, rohovka, kostní dřeň, placenta) či ji nahrazuje jiná tekutina (mozek, oční koule, vnitřní ucho...)

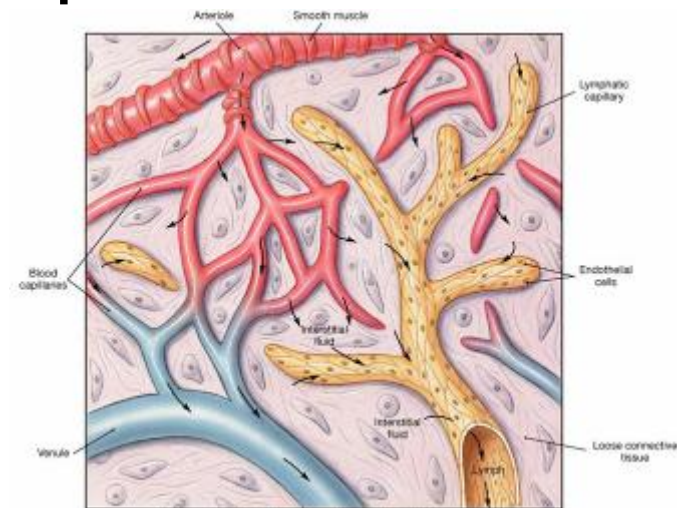


# Mízní soustava - funkce

- filtrace a „pročištění“ krve skrz mízní uzliny – imunitní funkce
- návrat extravaskulární tekutiny do krevního oběhu
- transport bílkovin a jiných velkých částic do systémového oběhu
- „edukace“ (zrání) a množení lymfocytů
- přenos lipidů v chylomikronech z tenkého střeva do systémového oběhu
- denní tvorba = asi 60 ml / kg

# Mízní vlásečnice

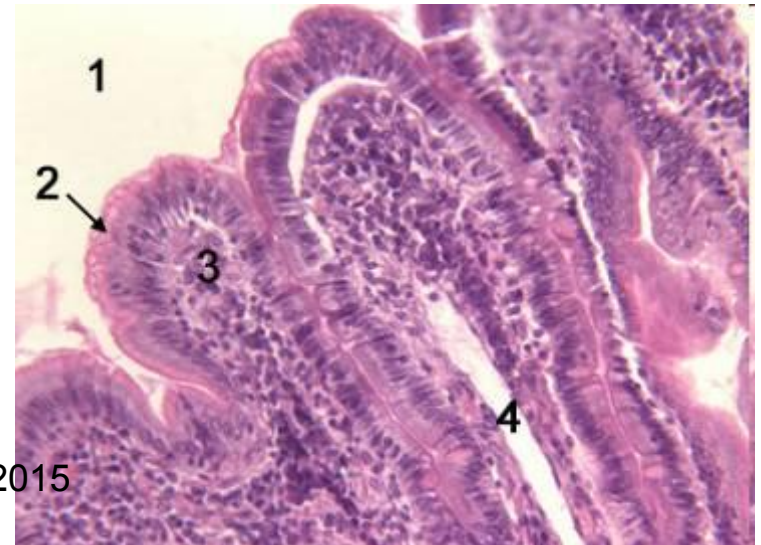
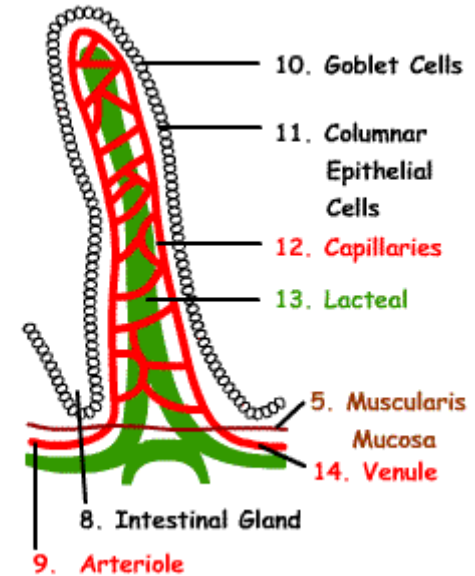
- začínají slepě
  - tekutina pouze dovnitř
  - navíc viry, bakterie, nádorové buňky
- sbírají přebytečný tkáňový mok
- žádná lamina basalis
- pravidelně jednocestné chlopně
- souběžně s venulami
- sbírají se do mízních cév





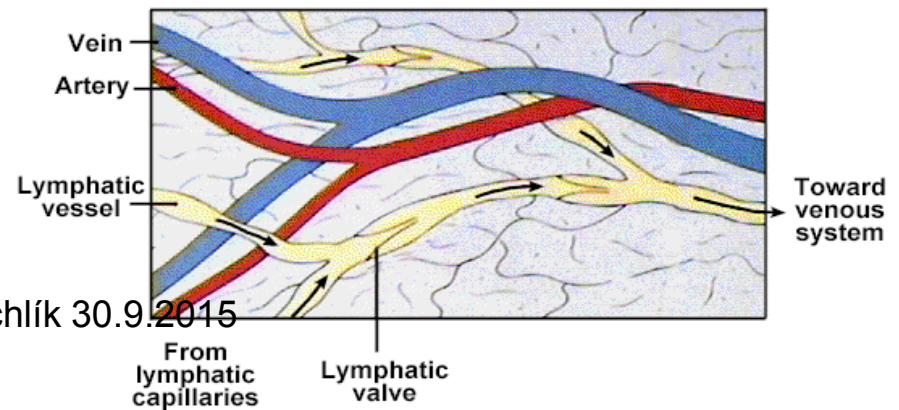
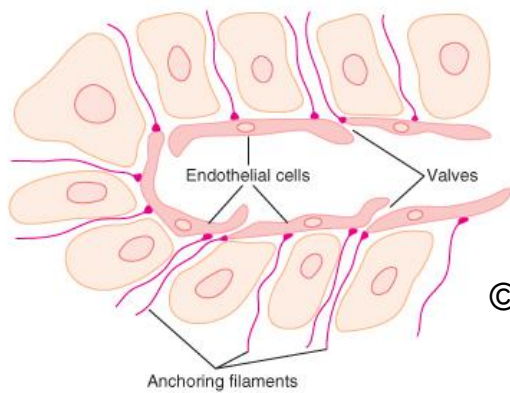
# Mízní vlásečnice v klcích

- klky tenkého střeva
- zvláštní uspořádání
- mízní vlásečnice běží v ose klku
- „centrální chylová céva“
- „lacteals“
- vstřebávání tuků (chylomikrony)



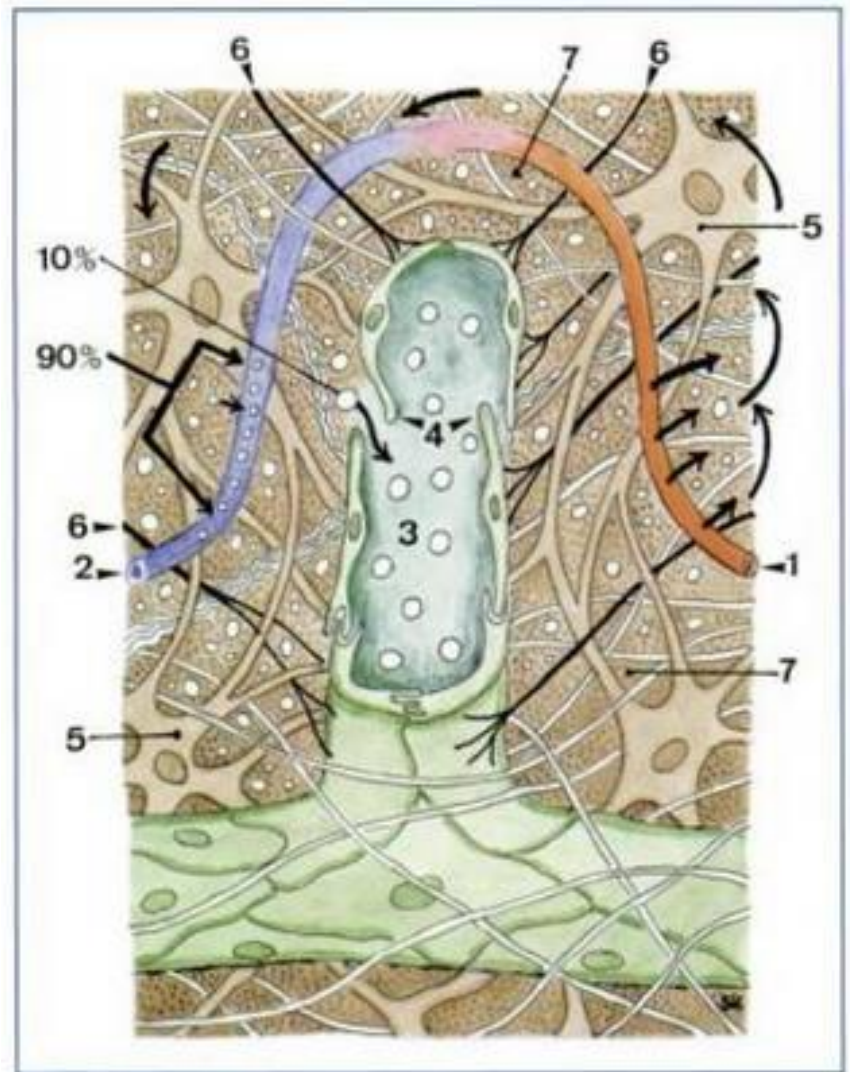
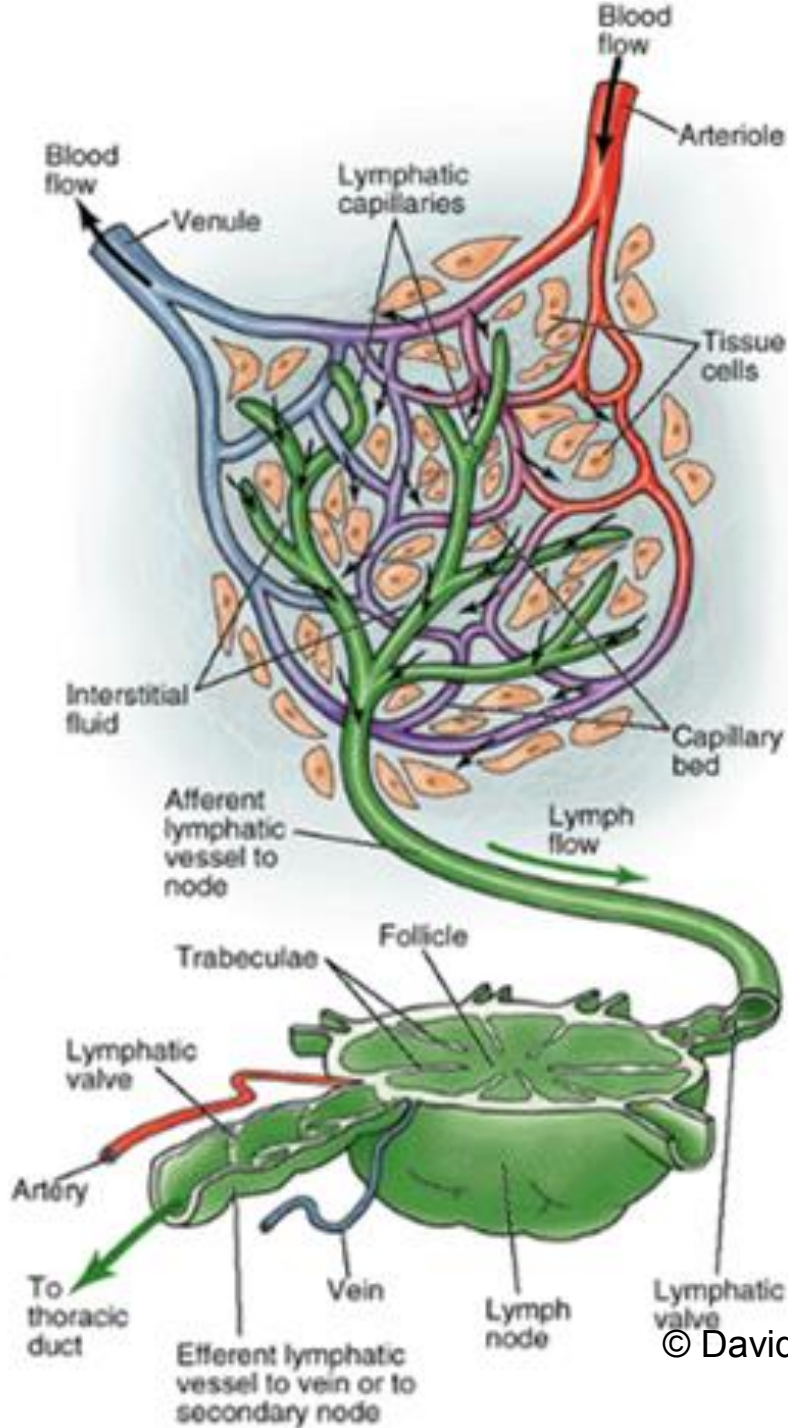
# Mízní cévy

- tenkostěnné cévy (stěna tenčí než u žil)
- nesouvislá bazální lamina
- endotel bez pórů a bez *zonulae occludentes*
- *kotvící filamenta* (zvětšené otvory mezibuňkami při otoku okolní tkáně)
- větší množství chlopní
- do průběhu cév vloženy mízní uzliny
- u hlavních kmenů dobře vyvinuta tunica media, na rozdíl od tenké tunica externa



© David Kachlík 30.9.2015



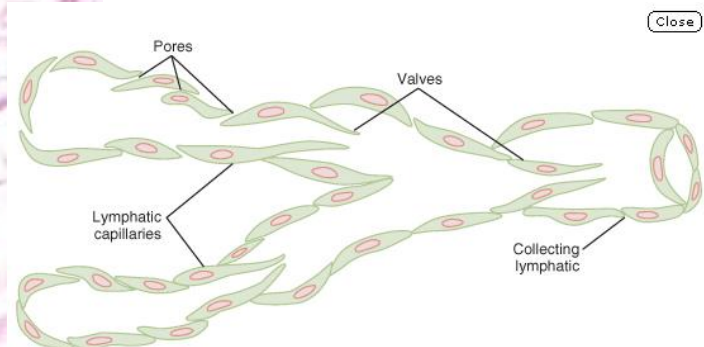
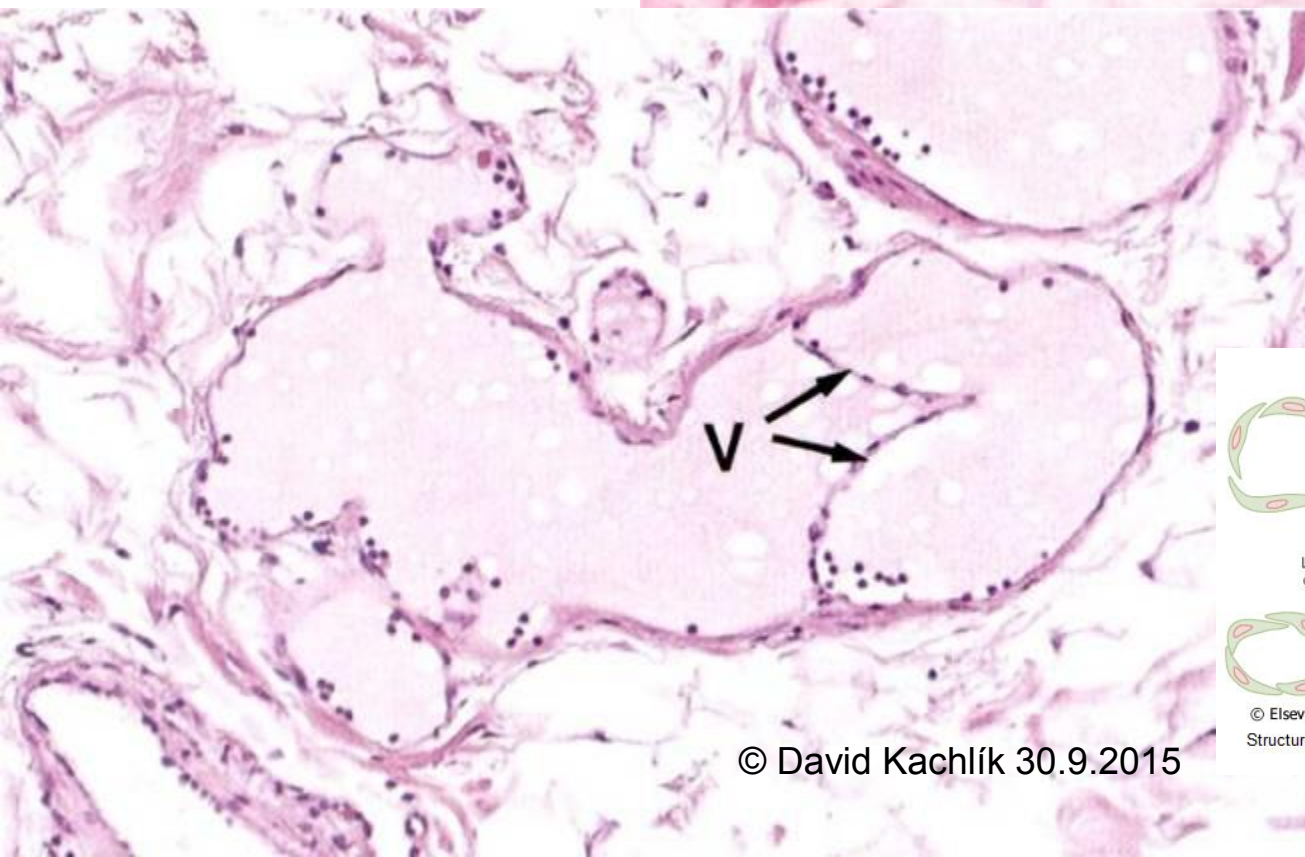
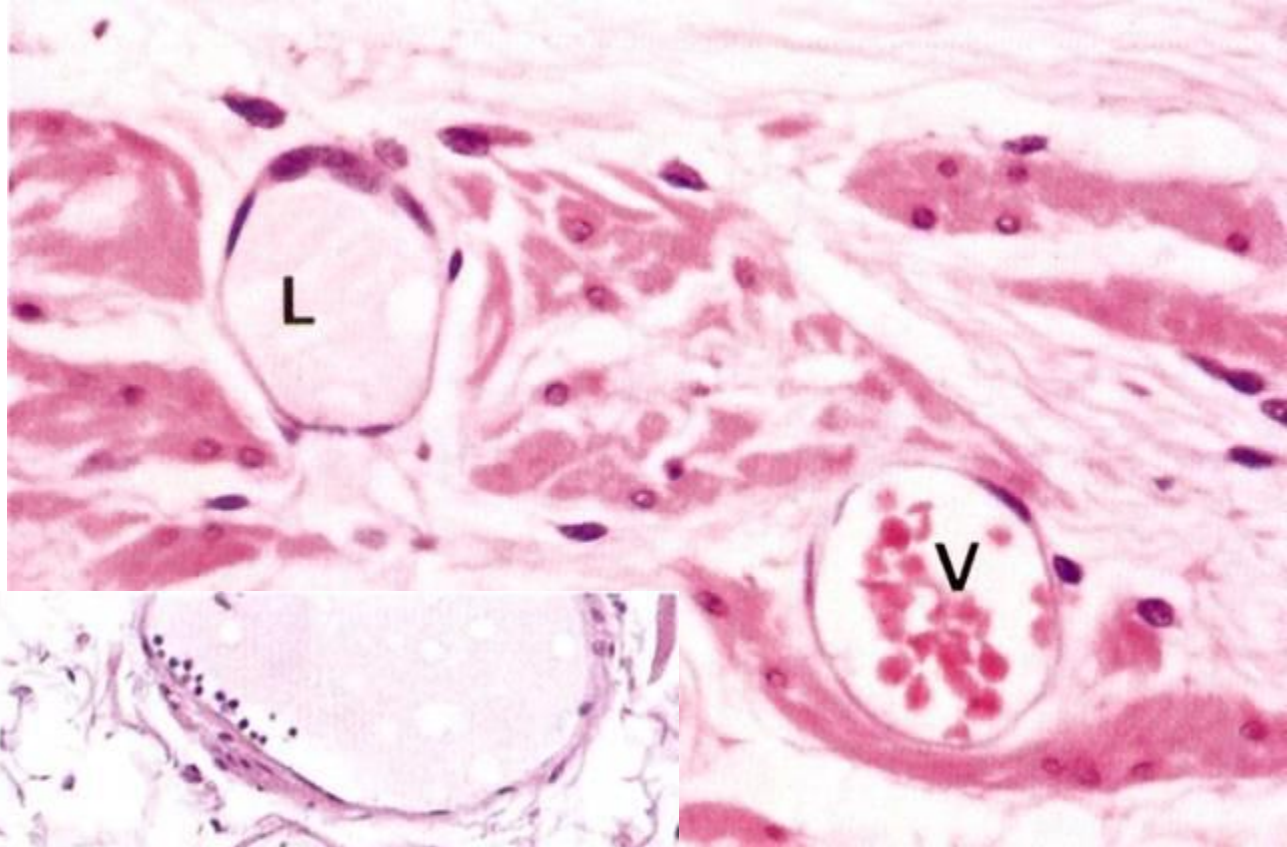


**Fig. 1.21** Emplacement of the lymph capillaries in the interstitium

**1** Arterial leg of the blood capillary **2** Venous leg of the blood capillary **3** Lymph capillary **4** Open intercellular fissure; swinging tip **5** Fibrocyte **6** Anchoring filaments **7** Intercellular space. Small arrows mark the direction of blood flow; the larger arrows indicate the flow of intracellular fluid [M 124]




# Mízní cévy



© Elsevier. Guyton & Hall: Textbook of Medical Physiology 11e - [www.studentconsult.com](http://www.studentconsult.com)  
Structure of lymphatic capillaries and a collecting lymphatic, showing also the lymphatic valves.

# Mízní cévy - uspořádání

- mízní vlásečnice → mízní cévy
- končetiny (kolektory):  
povrchové → hluboké cévy
- orgány: pleteně  
(subkapsulární + hluboké)  
→ mízní kmeny → mízovody
- vložené mízní uzliny





# Mízovody

## 2 mízovody

– nepravidelné dělení těla

- **ductus thoracicus**

– pars abdominalis

- cisterna chyli *Pecqueti* (50%)

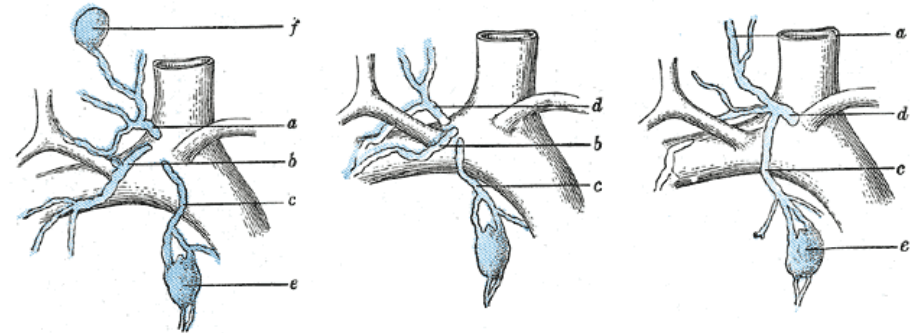
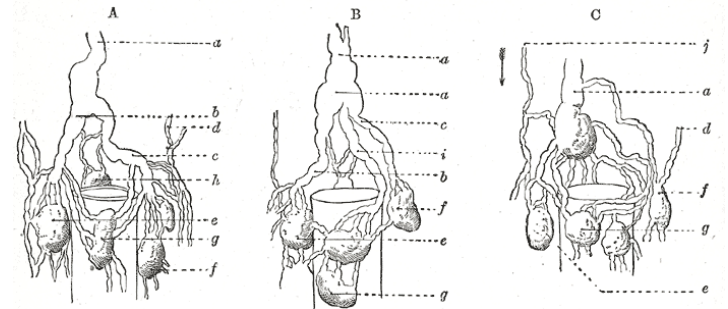
– pars thoracica

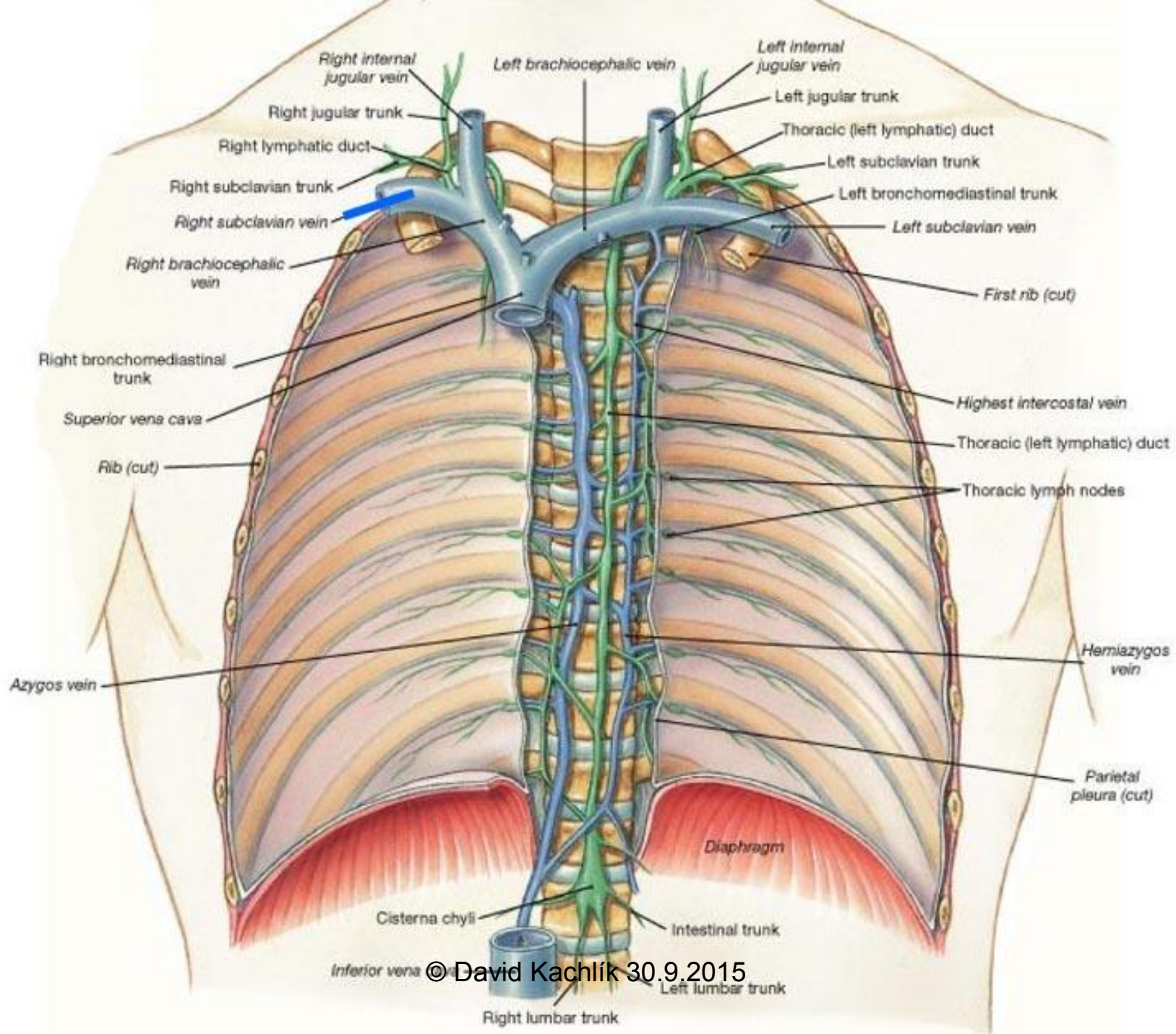
– pars cervicalis

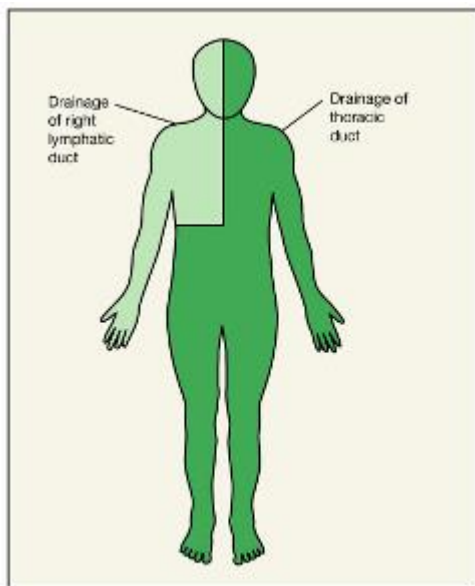
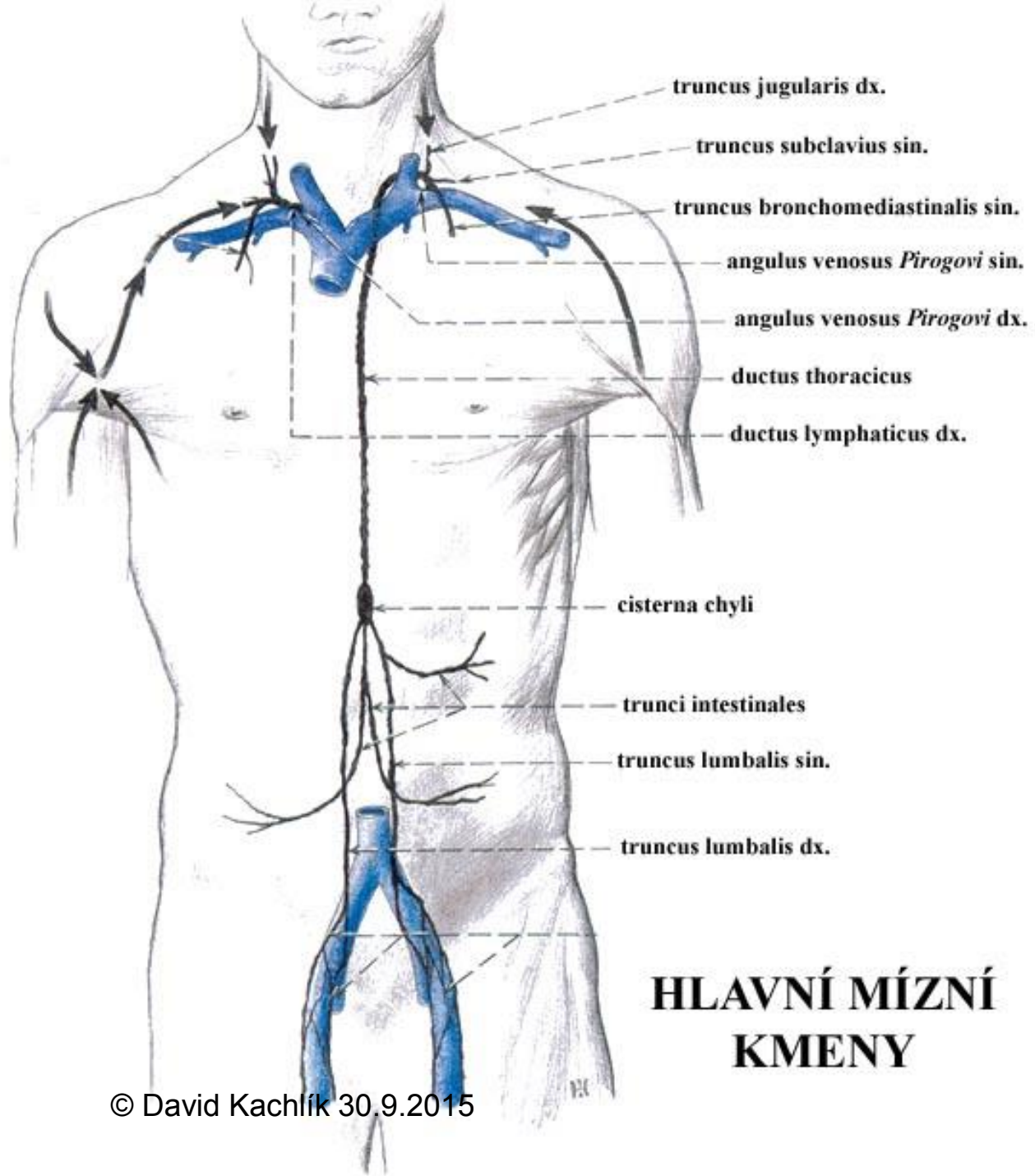
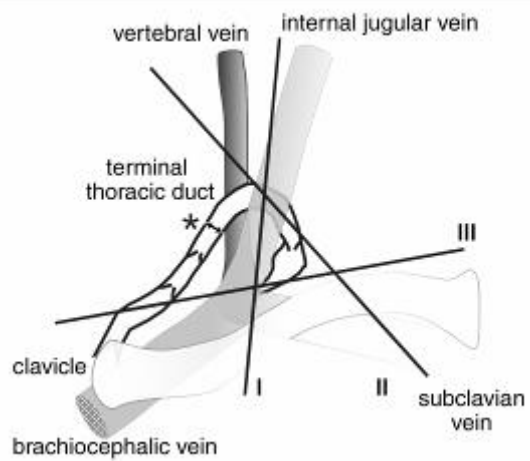
– arcus d.t.

- **ductus lymphaticus dexter**

## 9 kmenů



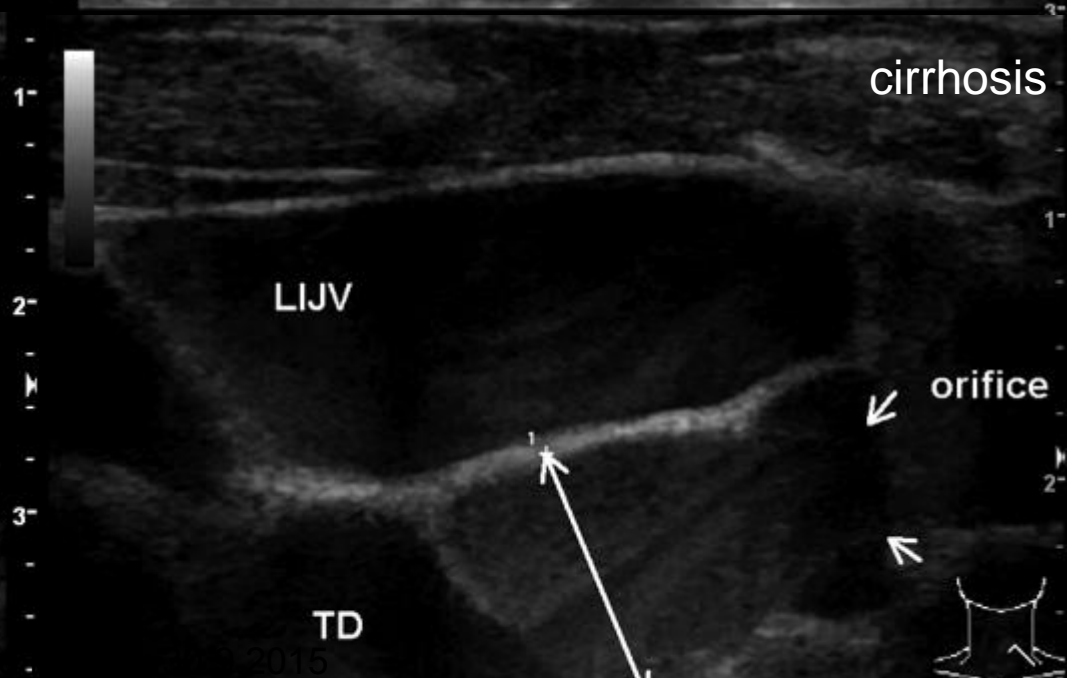
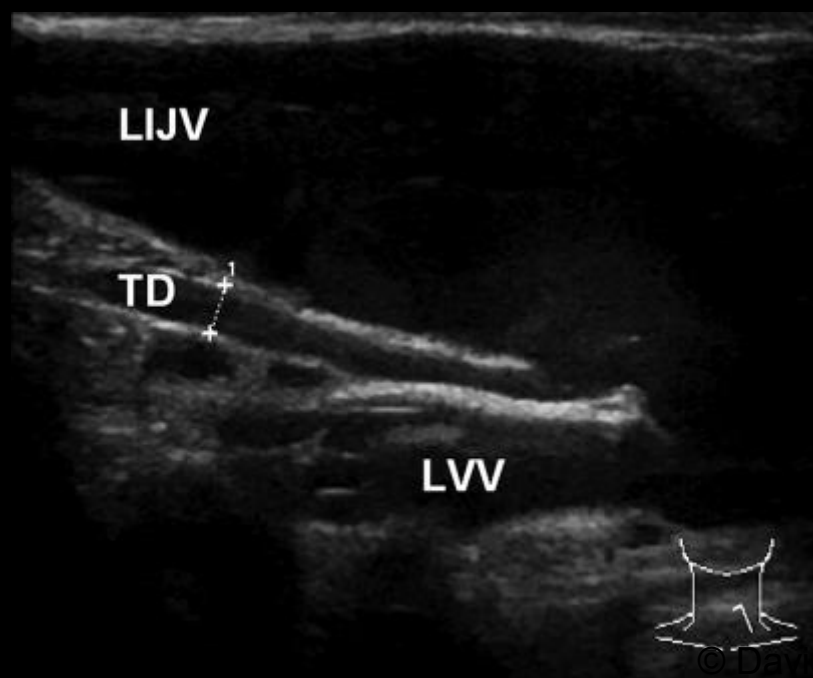
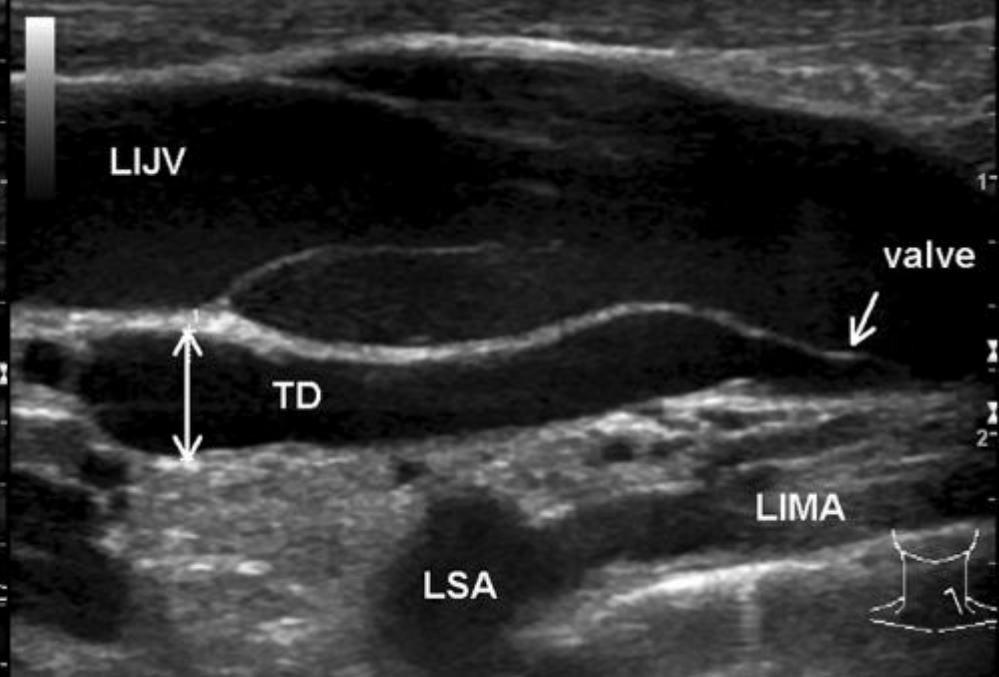
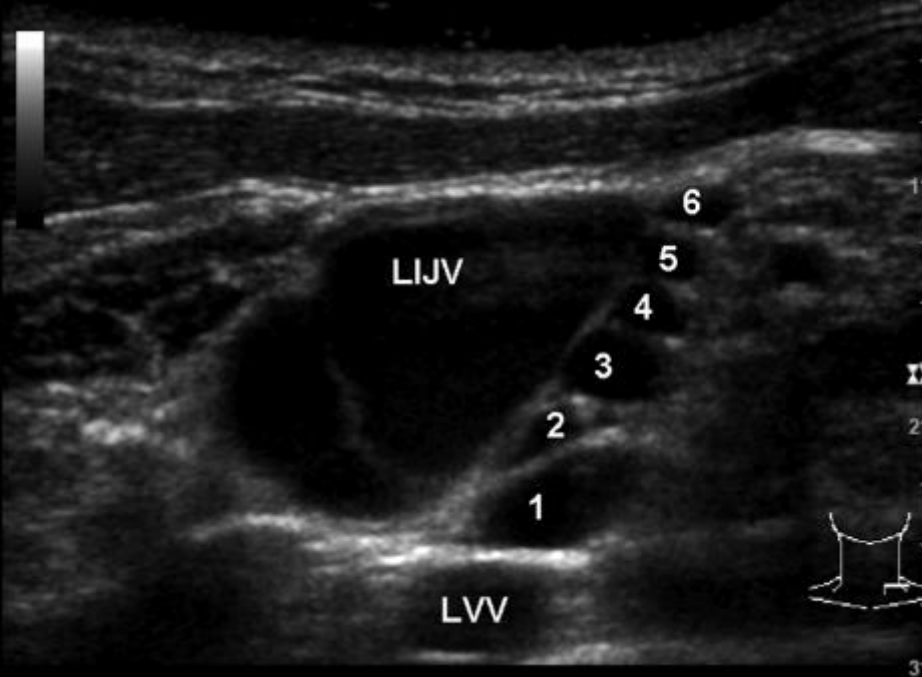




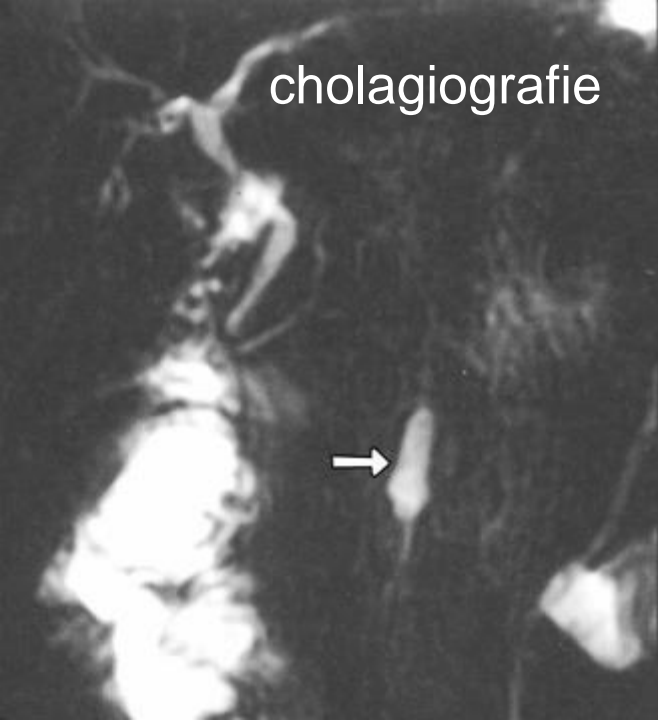
(a)

# HLAVNÍ MÍZNÍ KMENY

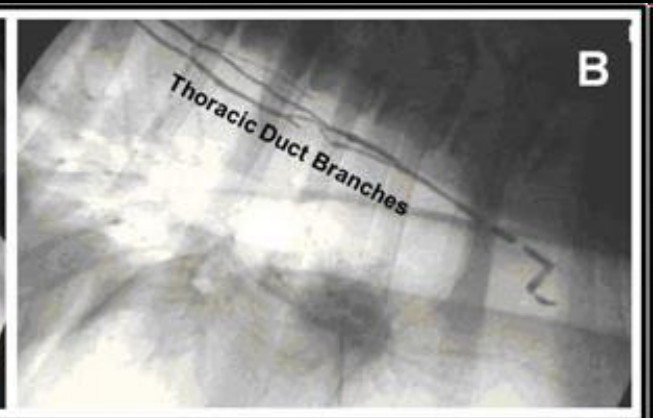
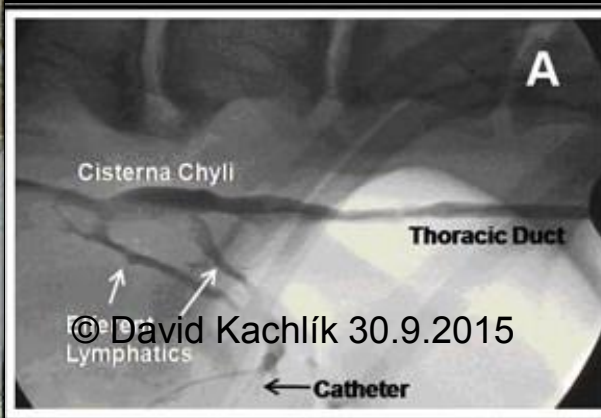
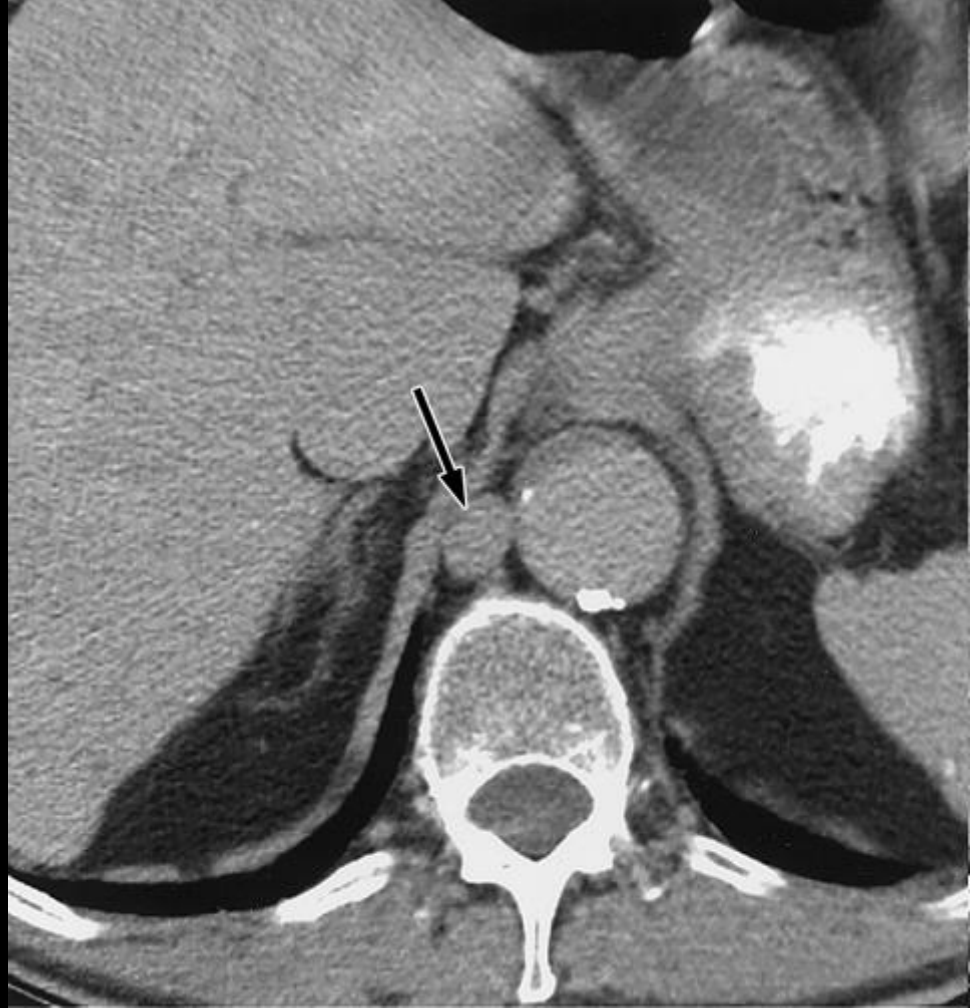


Ductus thoracicus et angulus venosus



**CISTERNA CHYLI**





# Mízní orgány

= získaná (adaptivní, specifická) imunita

- primární (centrální) mízní orgány

- brzlík = *thymus*
- kostní dřeň = *medulla ossium*
- *bursa Fabricii* – *ptáci*

funkce: tvorba buněk de novo, diferenciacce a zrání imunokompetentních buněk

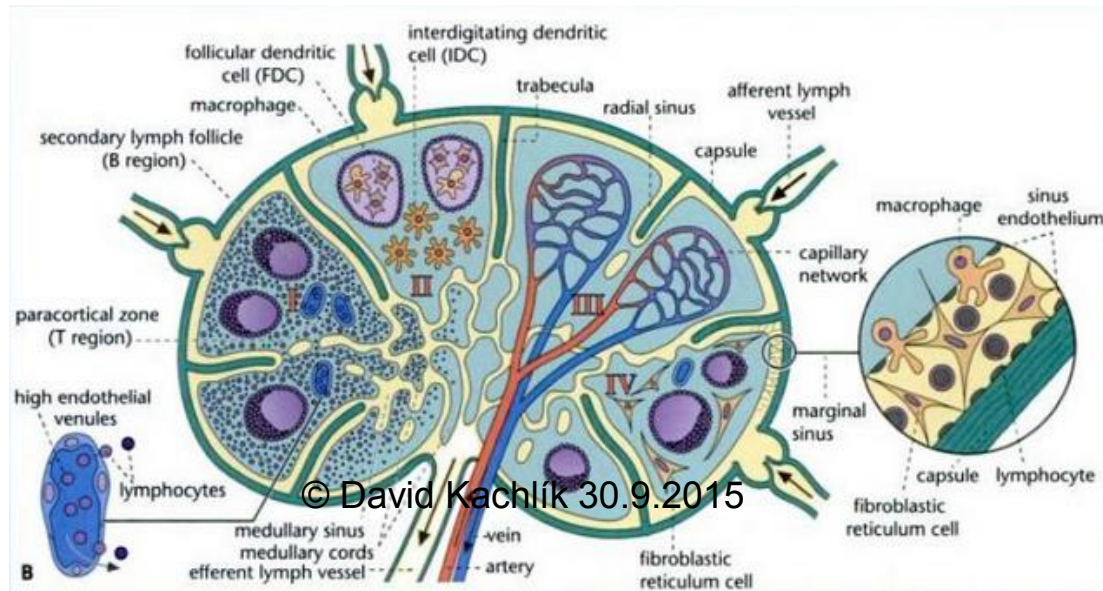
- sekundární (periferní) mízní orgány

- slezina = *splen (lien)*
- **mízní uzliny = *nodi lymphoidei***
- **mandle = *tonsillae***
- **mízní uzlíky = *noduli lymphoidei***

funkce: styk s antigen-prezentujícími buňkami, tvorba zralých lymfoctů

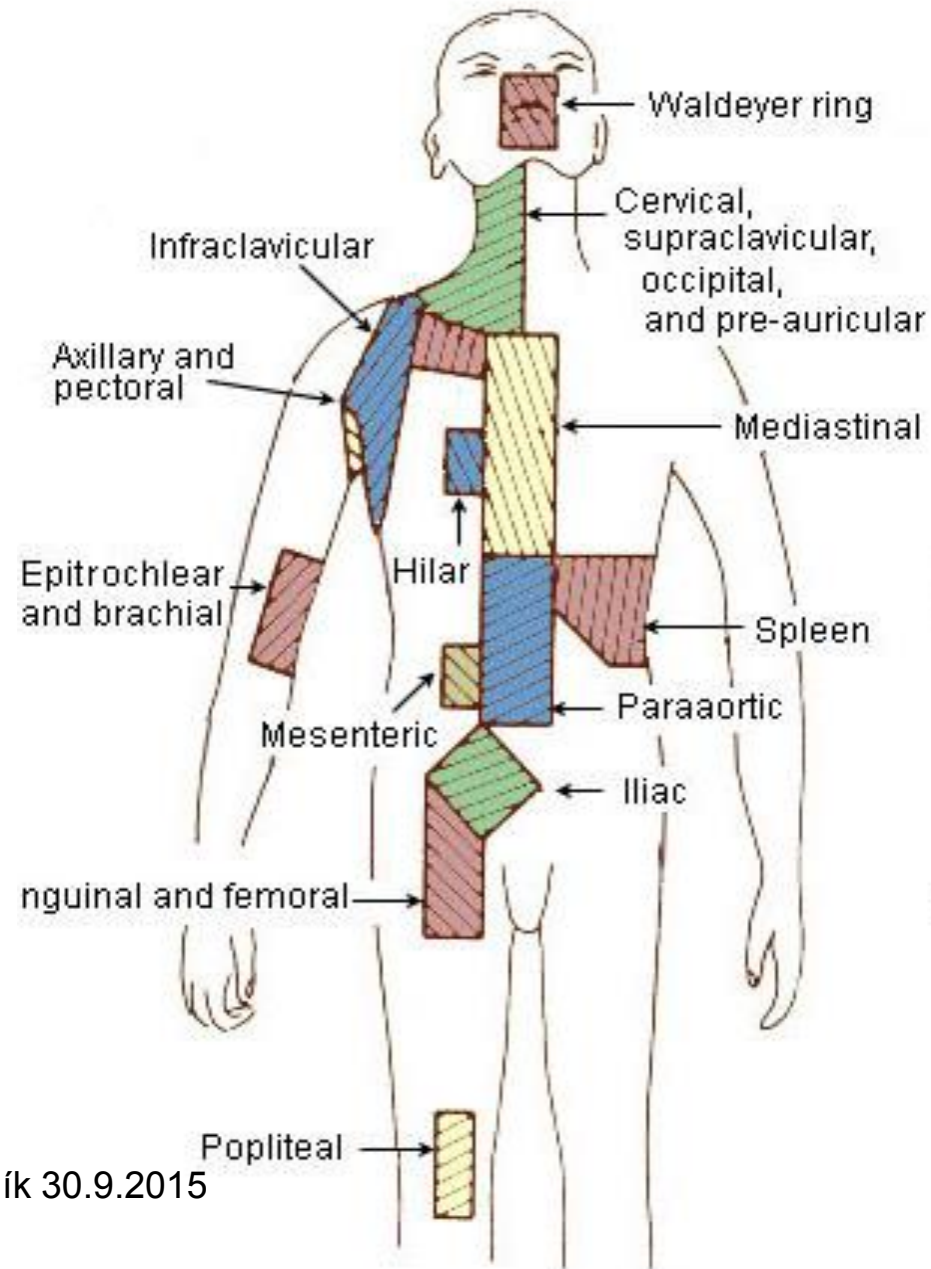
# Mízní uzliny

- filtrace mízy
- prezentace antigenu
- aktivace, diferenciaci a proliferace (tvorba zralých B- a T-lymfocytů)
- lymfocyty, makrofágy, plazmatické buňky



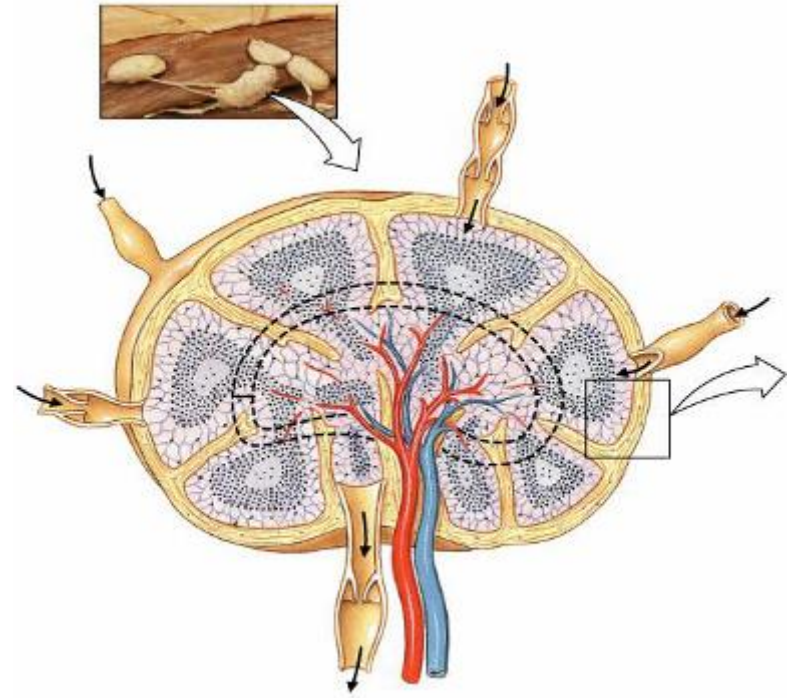
# Mízní uzlina

- **nodus lymphoideus**  
(nodus lymphaticus;  
lymphonodus)
- asi 500 v těle
- $\varnothing$  1-25 mm
- *zduření při zánětu  
(bolestivé)*
- *vychytávání metastáz  
(nebolestivé)*
- „*lymfadenopatie*“



# Mízní uzlina

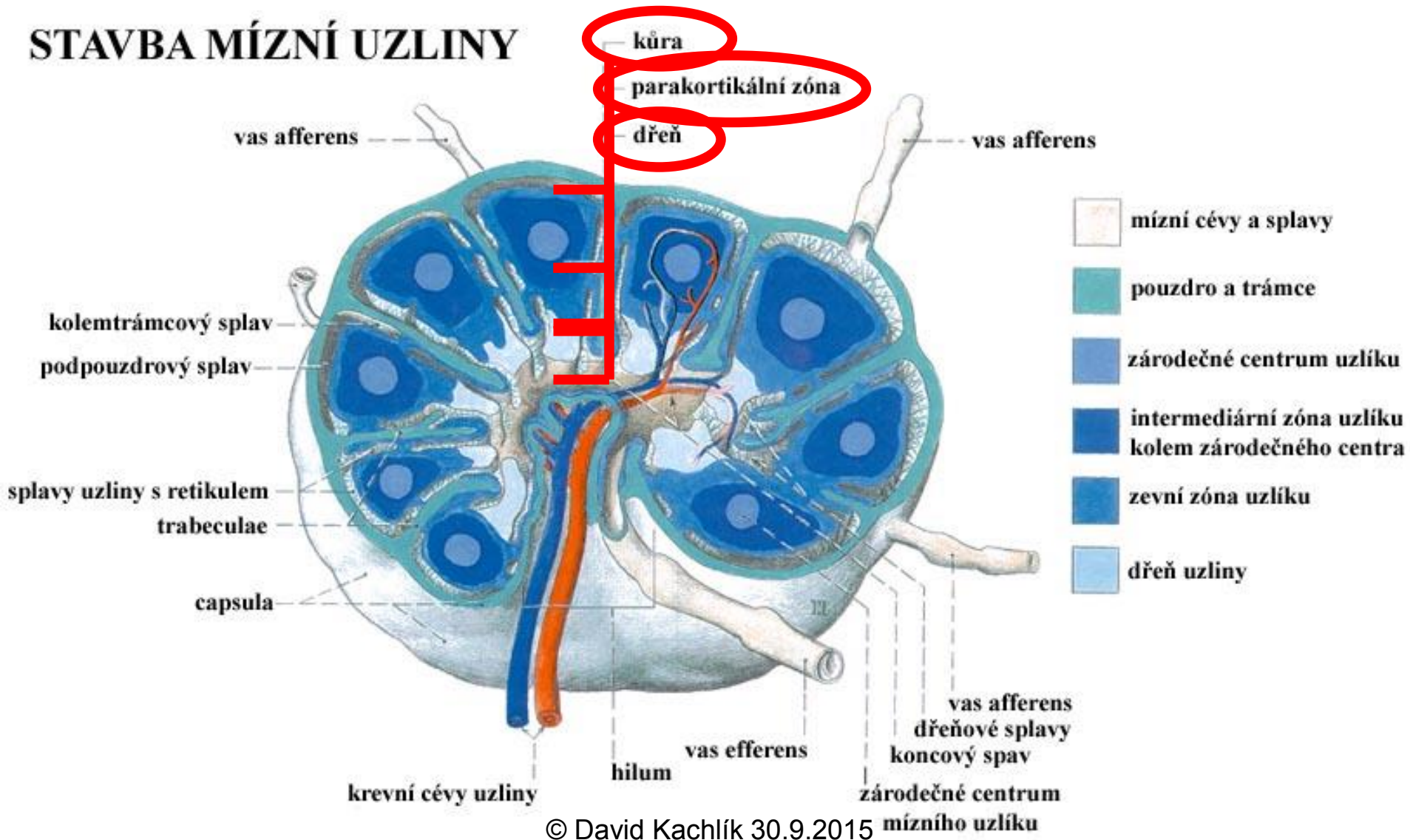
- capsula → trabeculae
- hilum
- cortex (+ paracortex)
  - retikulinová síť
- medulla
- konvexní část - „aferentní“ (více aferentních mízních cév)
- konkávní hilus - „eferentní“ (jedna eferentní mízní céva + krevní cévy)





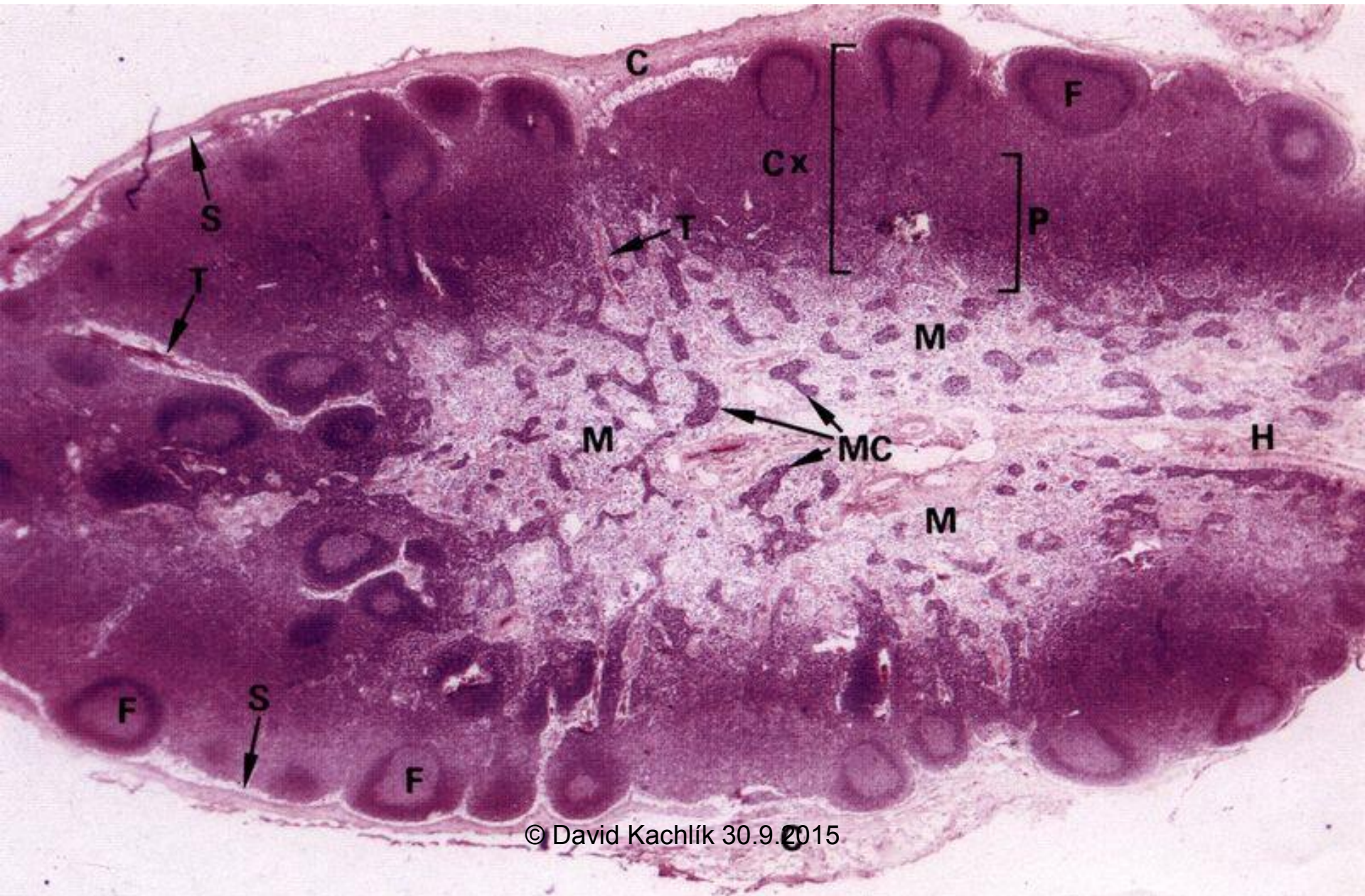
# Mízní uzlina

## STAVBA MÍZNÍ UZLINY





# Mízní uzlina - HE (x 8)

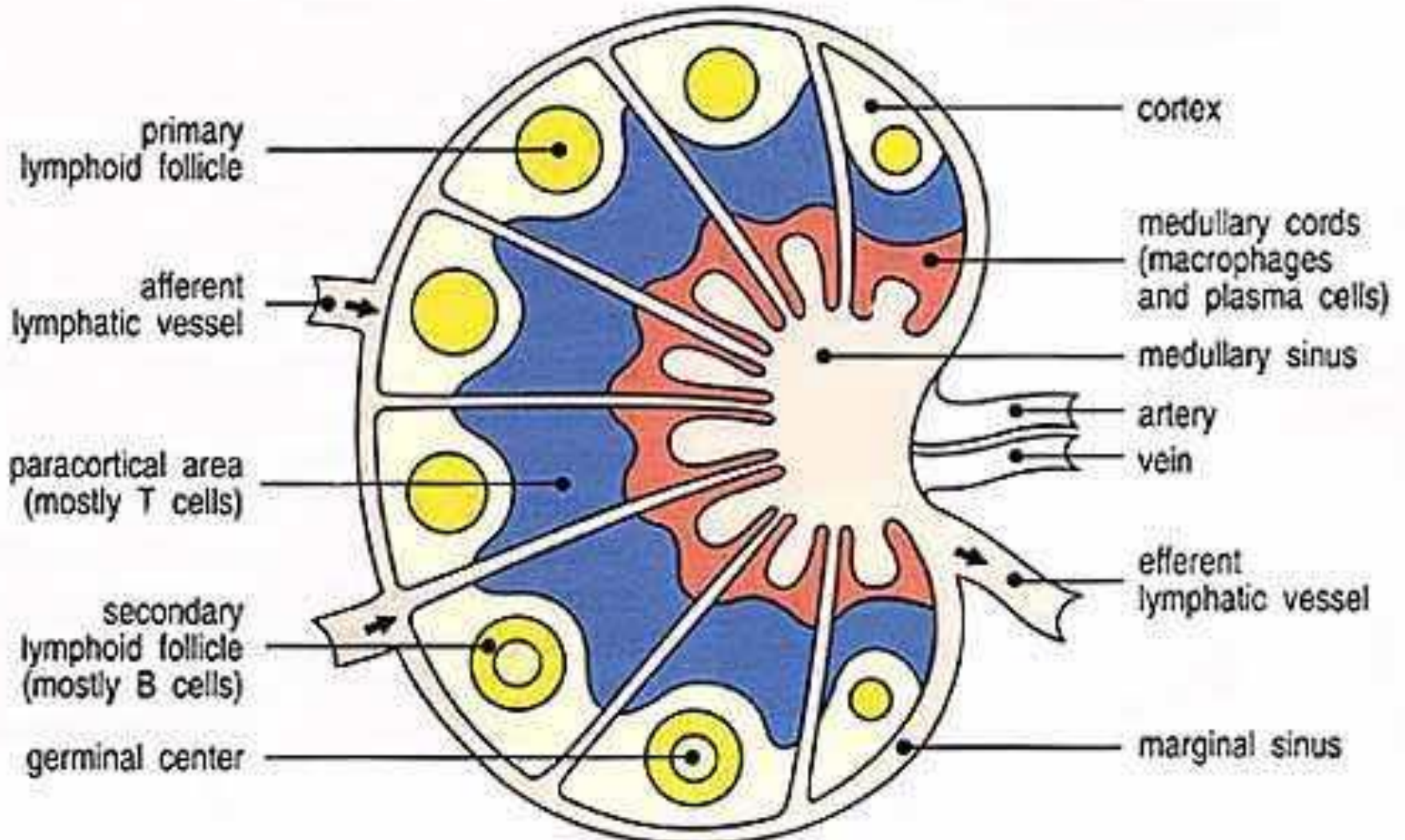


# Mízní uzlina - kůra

- vnější korová oblast (**cortex**)
  - sinus subcapsularis
  - mízní uzlíky (*noduli lymphoidei*)
    - sinus internodulares
    - ***B-lymfocyty***
- vnitřní korová oblast (**paracortex**)
  - ***T-lymfocyty*** (*CD4, CD 8*)
  - *dendritické buňky*
  - žádné uzlíky
  - *venulae altoendotheliales*
    - vysoký endotel



# The lymph node



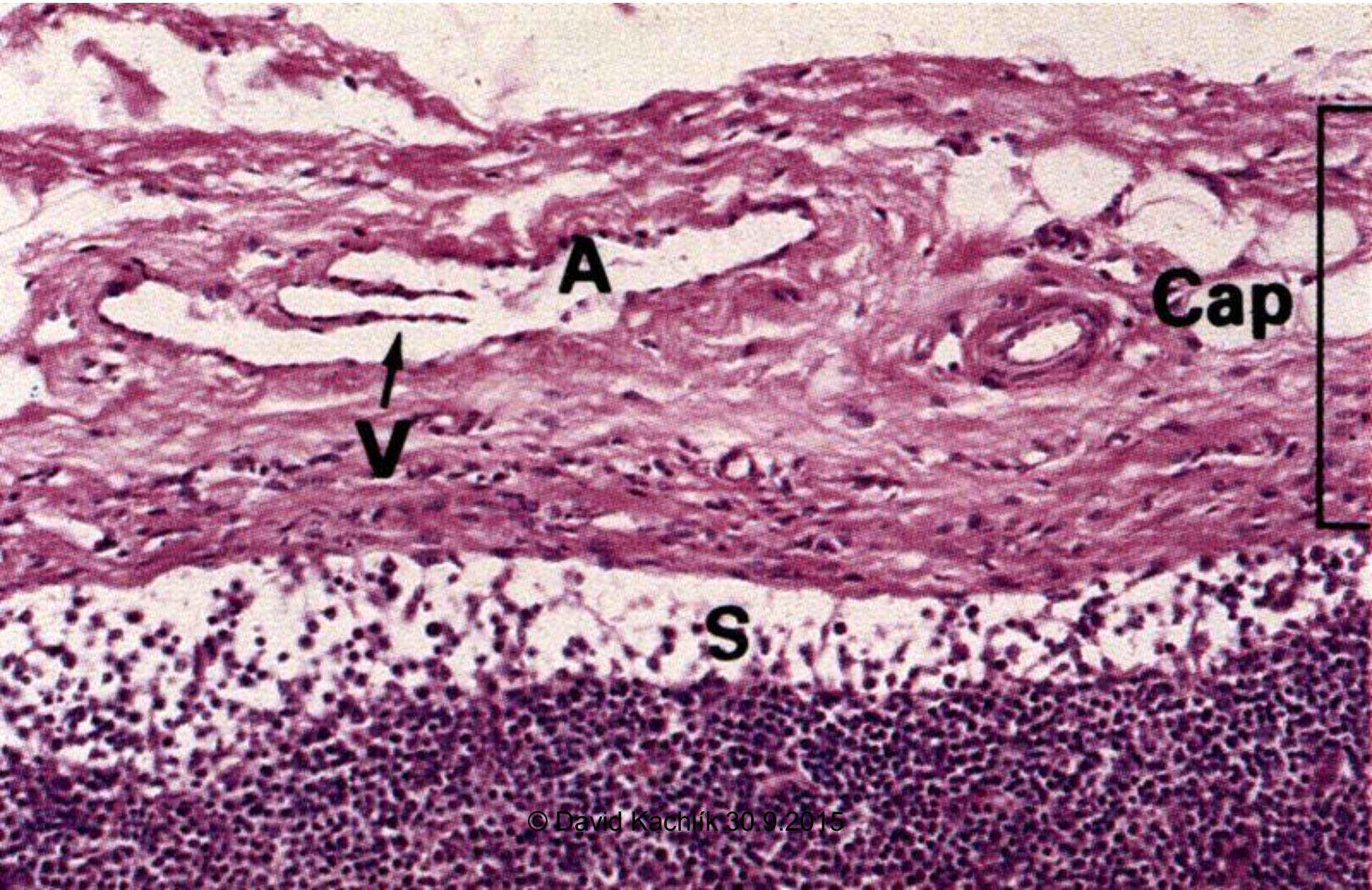
# Mízní uzlina – kůra: buňky a zóny

## noduli lymphoidei

- B-lymfocyty
- folikulární dendritické buňky (FDC)
- prvotní uzlík (primární folikl)
  - malé „naivní“ B-lymfocyty
- druhotný uzlík (sekundární folikl)
  - zárodečné (germinální) centrum: antigenem stimulované B-lymfocyty (velké, méně barvitelné, rychle se dělí)
  - tmavá zóna: centroblasty
  - světlá zóna: centrocyty
  - další buňky: T-lymfocyty (pomáhají zrání B-buněk), makrofágy (fagocytující apoptotické buňky)
- plášťová zóna
  - tvořena okolními buňkami, které roztlačuje rychle rostoucí zárodečné centrum
  - naivní B-lymfocyty, T<sub>H</sub>-lymfocyty, FDC, makrofágy

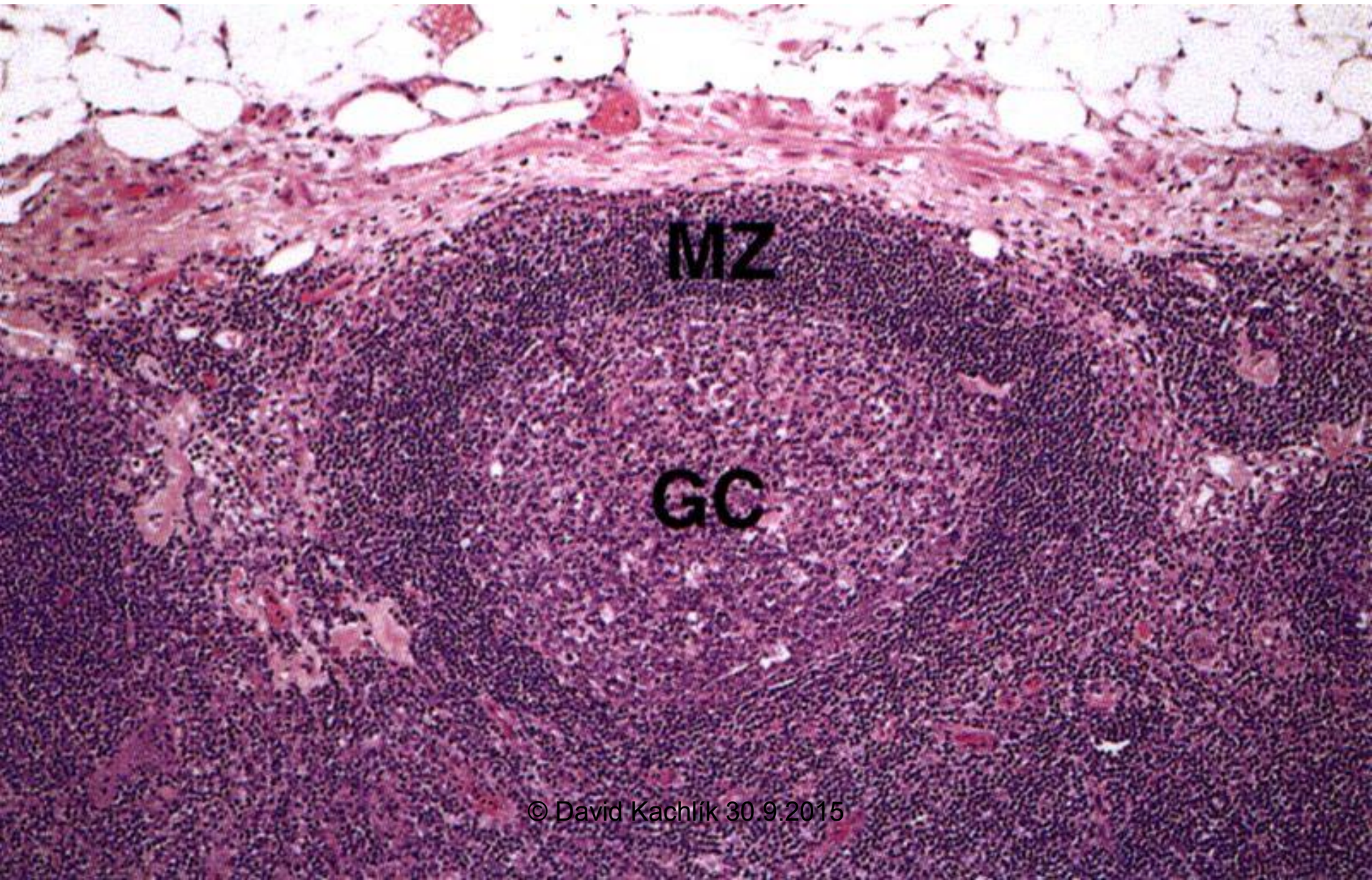


# Mízní uzlina - HE (x 128)





# Mízní uzlina - HE (x 50)

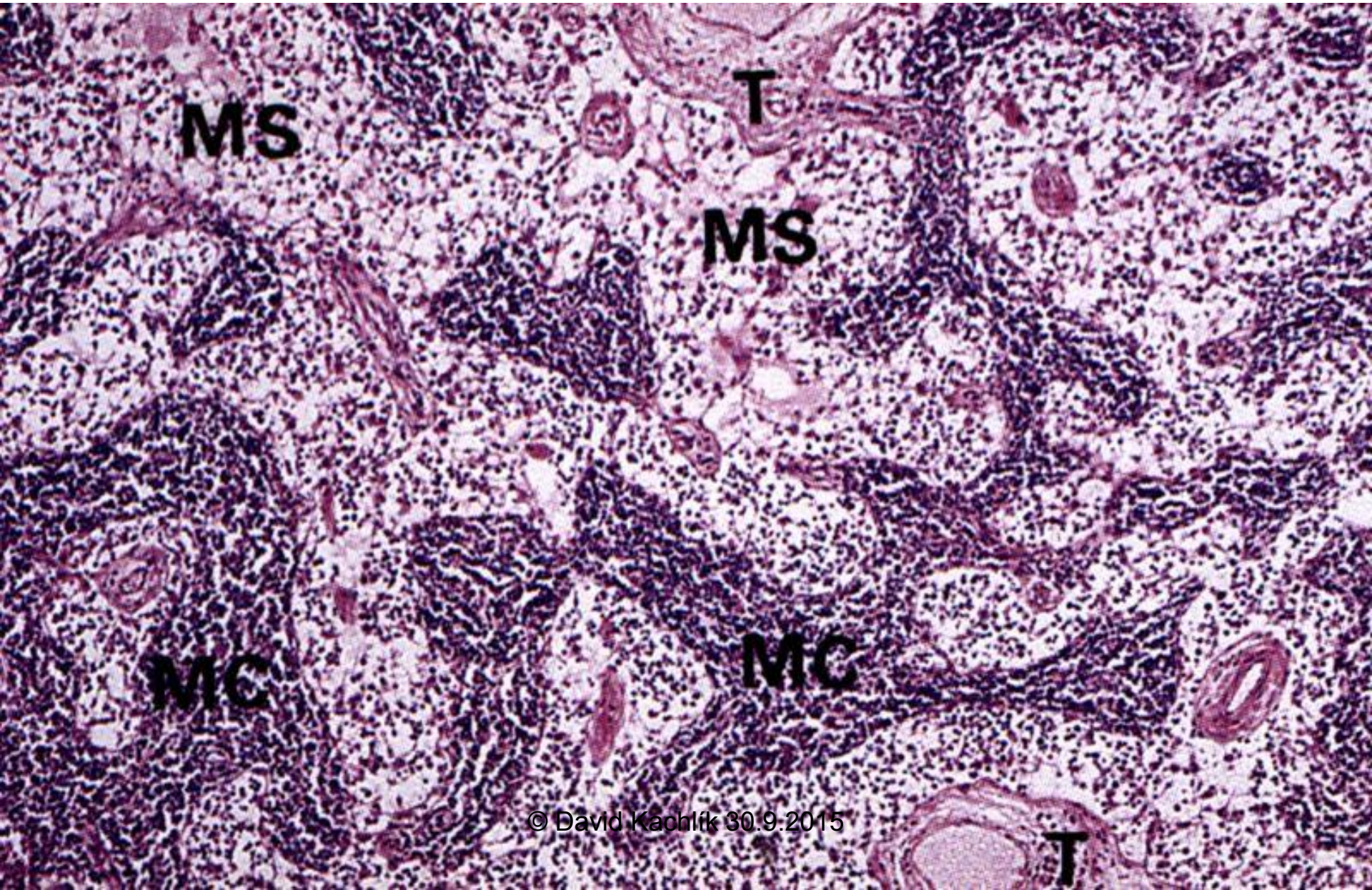


# Mízní uzlina - dřeň

- chordae medullares (dřeňové provazce)
  - výběžky korové lymfoidní tkáně
  - četné *B-lymfocyty a plazmatické buňky*
  - dendritické buňky (prezentující antigen)
- sinus lymphaticus medullaris
  - vystlané retikulárními buňkami a makrofágy
  - retikulární vlákna přemostují splav – síťovina



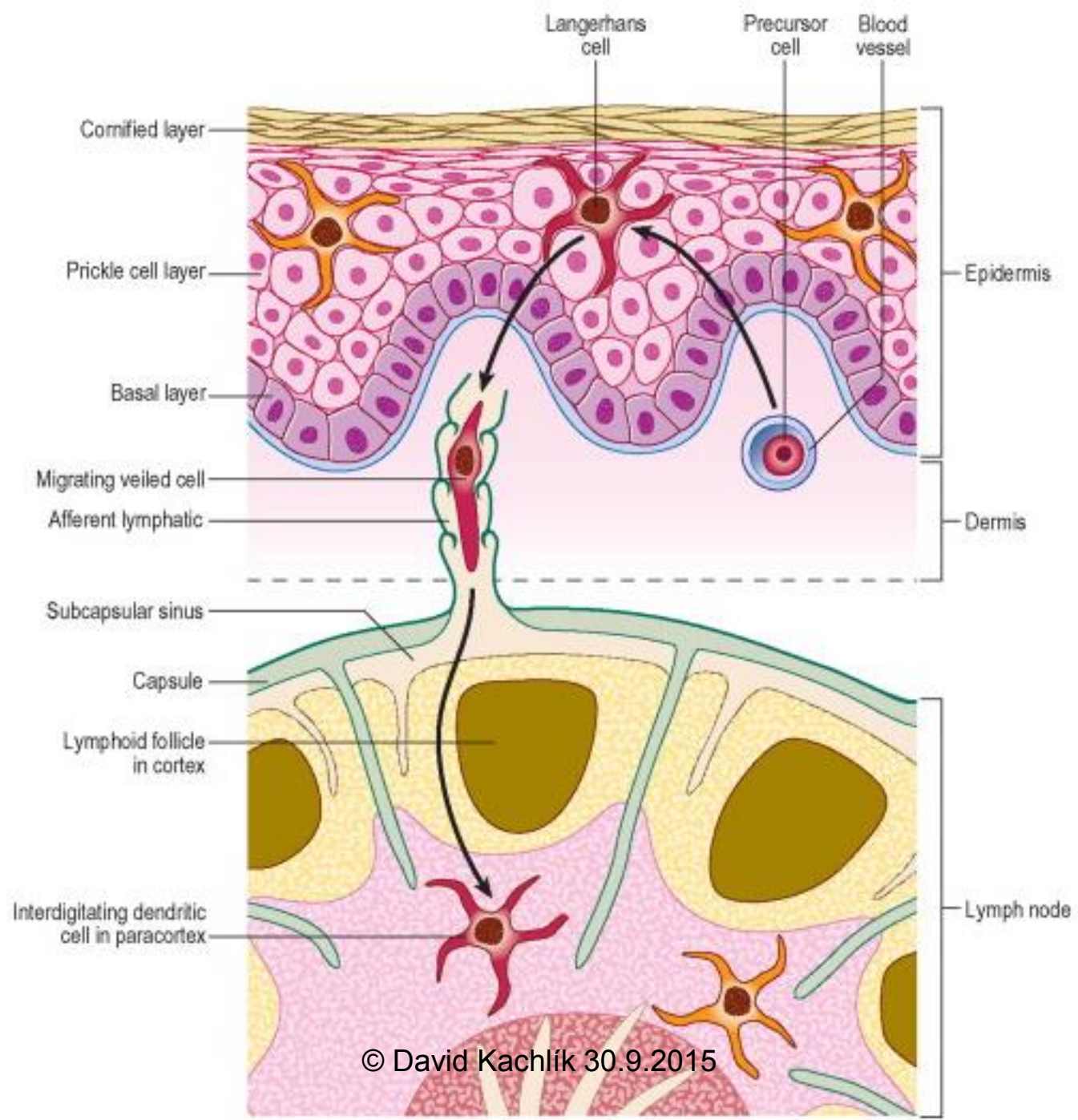
# Mízní uzlina - HE (x 20)





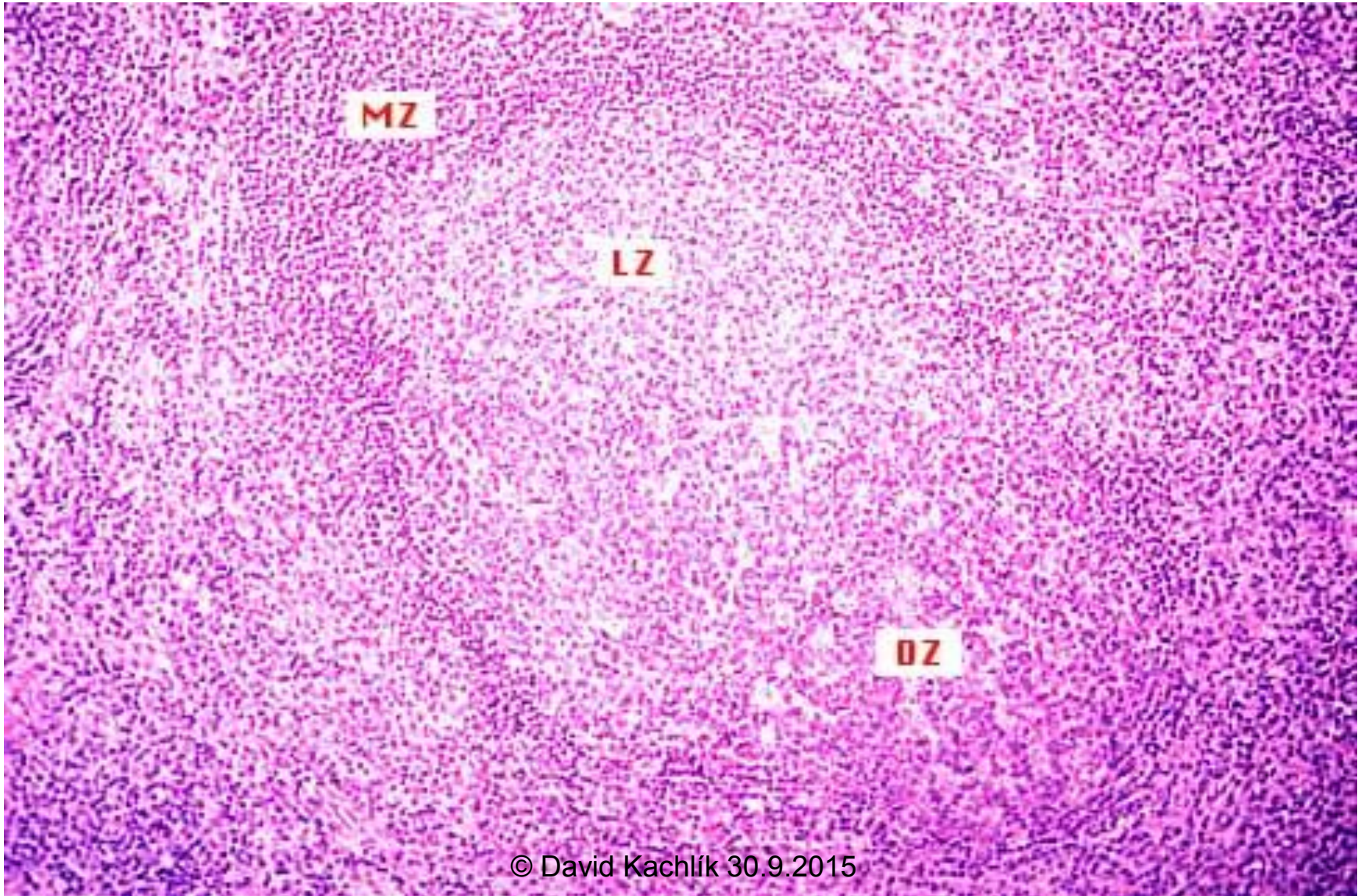
# Mízní uzlina – krevní a mízní tok

- **cévy:** „naivní“ lymfocyty z prvotních mízních orgánů
- **vasa lymphatica afferentia:** míza s antigeny a antigen-prezentujícími buňkami (APC) → sinus subcapsularis → sinus internodulares (paprskovitě od pouzdra do dřene) → sinus lymphaticus medullaris → vas lymphaticum efferens
- **vas lymphaticum efferens:** zralé efektorové buňky





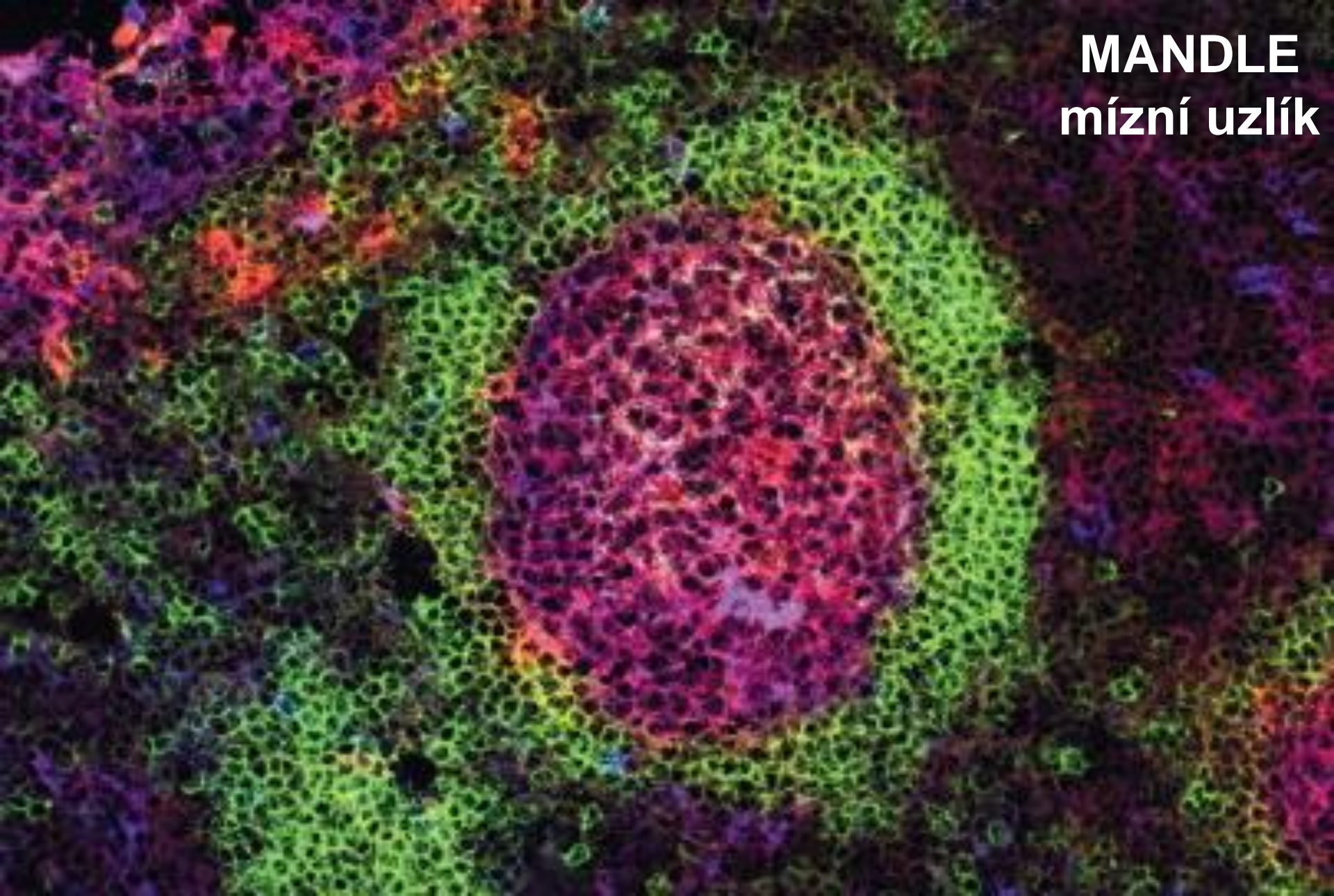
# Mízní uzlík – zárodečné centrum





# MANDLE

## mízní uzlík

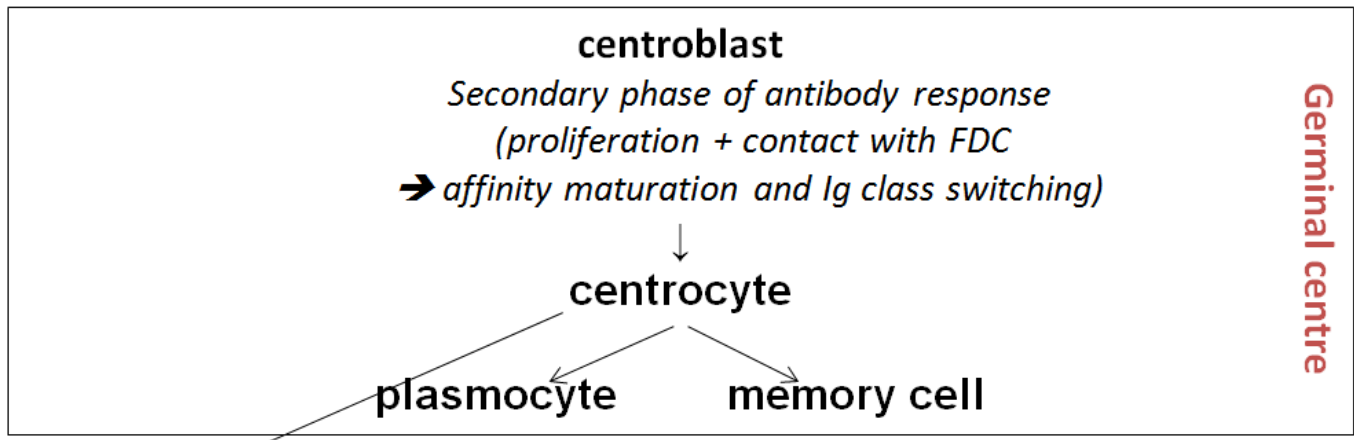
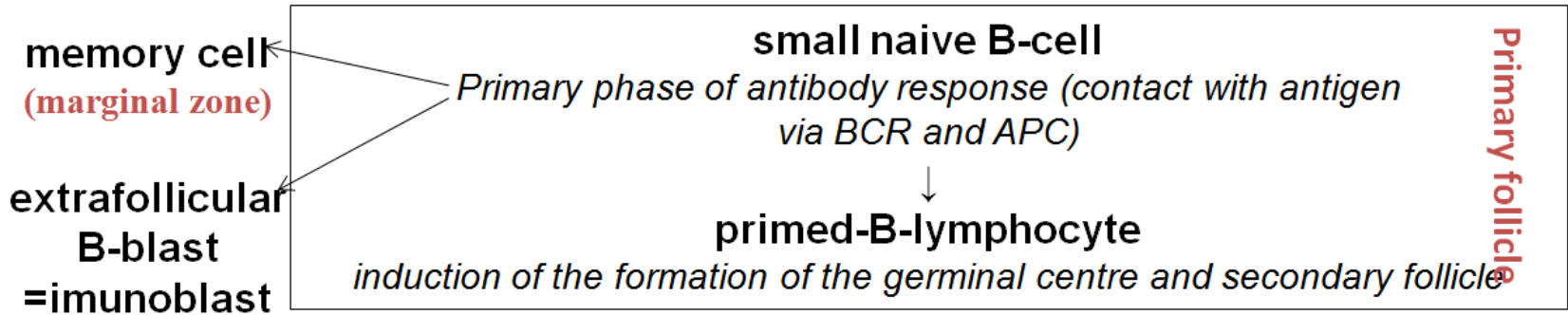
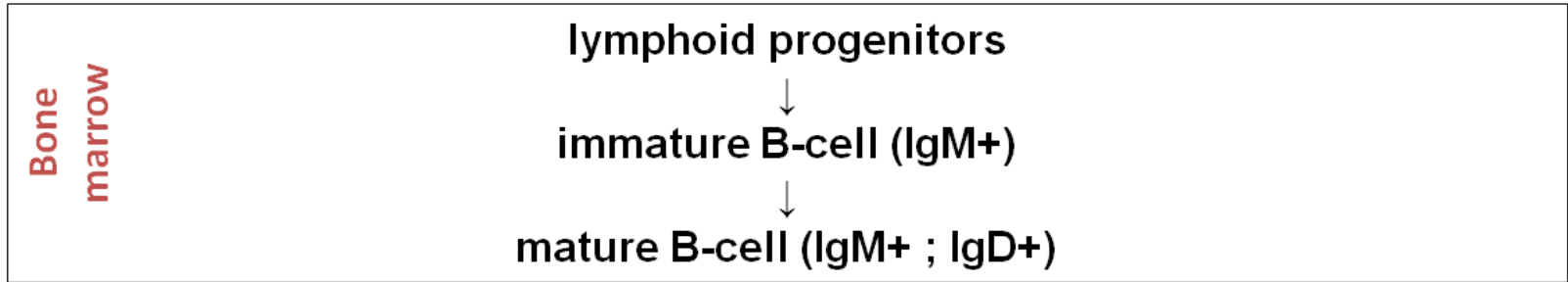


# Mízní uzlík – morfologie buněk

- malé naivní B-lymfocyty
  - malé kulaté tmavé modré tečkování
  - kulaté jádro, malé či chybějící jadérko
- imunoblasty
  - velké buňky
  - velké jádro, jedno centrálně uložené jadérko
- centroblasty
  - velké buňky s vezikulárním chromatinem
  - 2-3 jadérka, málo cytoplazmy
- centrocyty
  - středně velké buňky
  - nepravidelně laločnaté jádro a kondenzovaný chromatin



# Zrání B-lymfocytů



homing lymphocyte  
↓  
information about activity in the lymph node

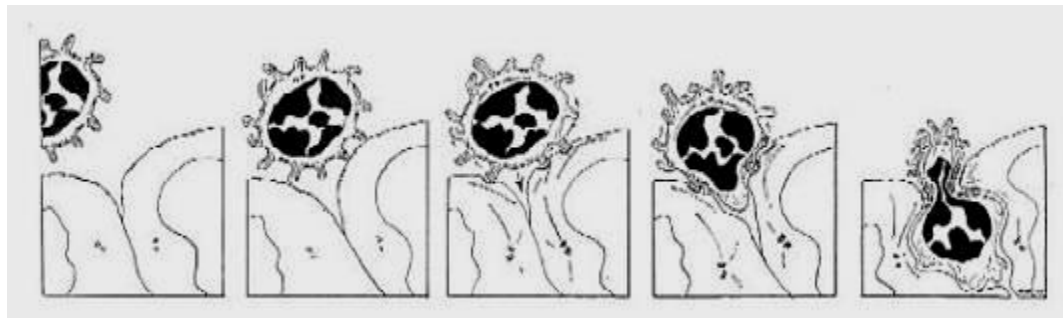© David Kachlik 30.9.2015  
**Bone marrow**

# Recirkulace lymfocytů 1.

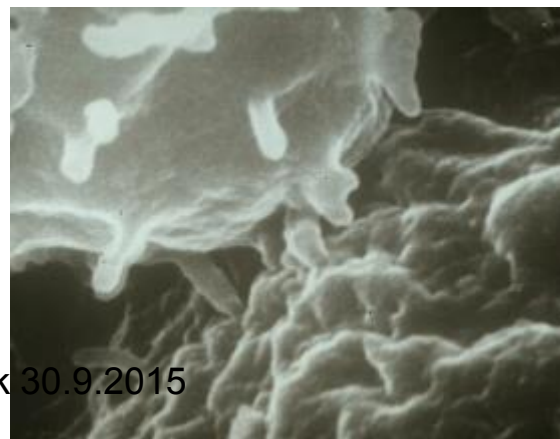
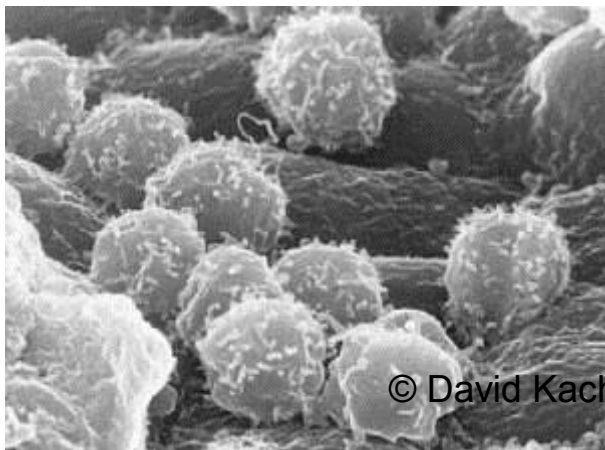
- lymfocyty opouštějí uzliny a s mizou se dostávají do krve
- během návratu zpět („*homing*“) informují ostatní lymfoidní orgány o aktivaci dané satelitní uzliny  
→ příprava organismu na generalizovanou imunitní odpověď
- orgánová specificita při „*homingu*“ je zajištěna chemotaktickými cytokiny a kombinací adhezivních molekul
  - na lymfocytech a na specifickém vysokém endotelu postkapilárních venul (*venulae altoendotheliales*) parakortexu

# Recirkulace lymfocytů 2.

na základě specifických adhezivních molekul se lymfocyty přichytí k endotelu venul a protáhnou se mezi endotelovými buňkami



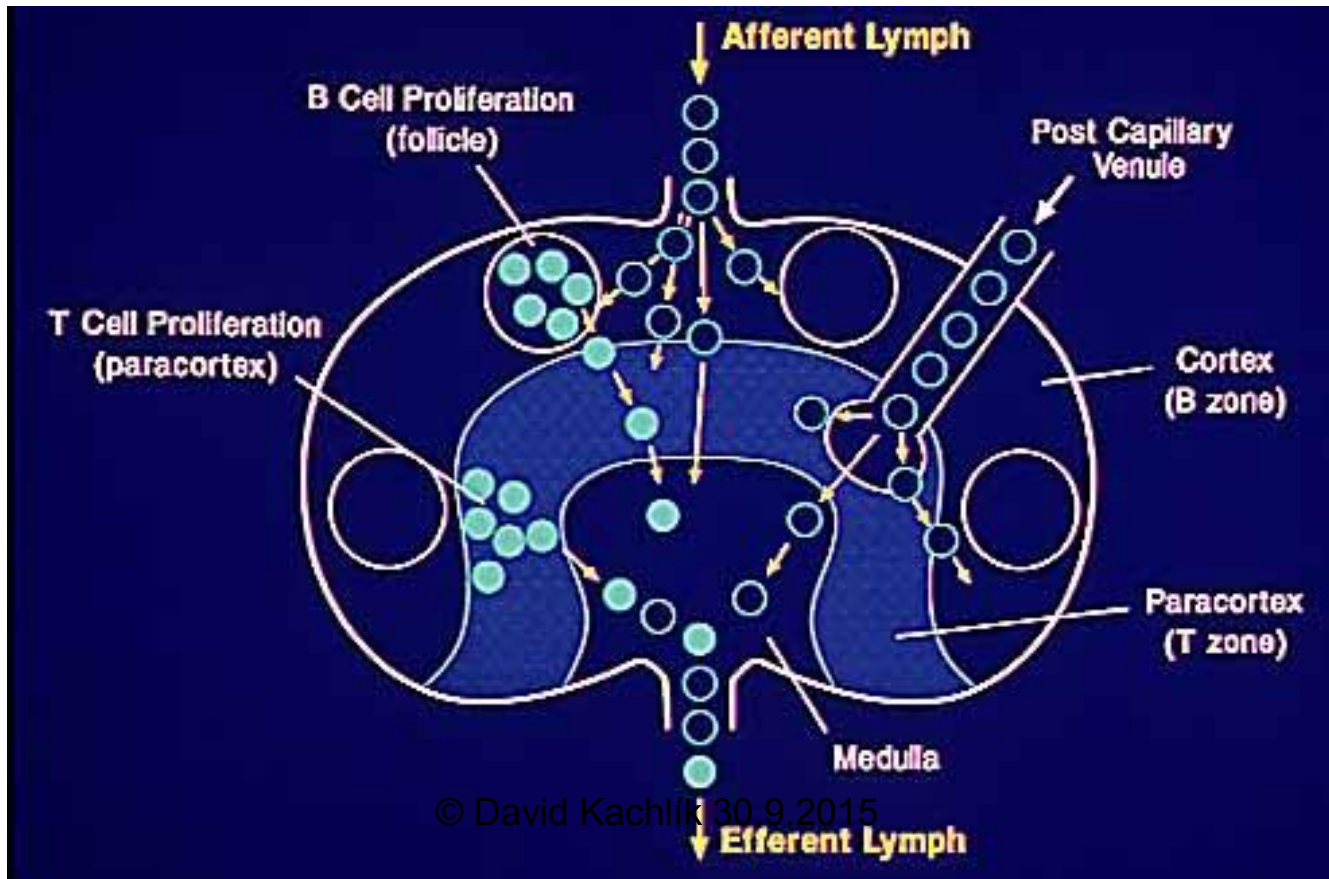
lymfocyty adherují k luminálnímu povrchu endotelových buněk díky mikroklkům





# Recirkulace lymfocytů 3.

- B-buňky pak migrují do vnější korové vrstvy (kortexu)
- T-buňky zůstávají zejména v parakortexu



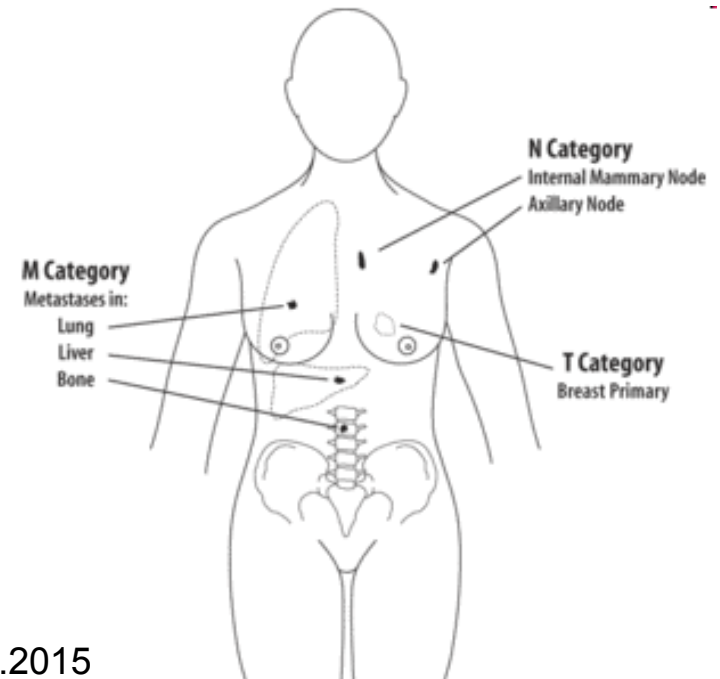
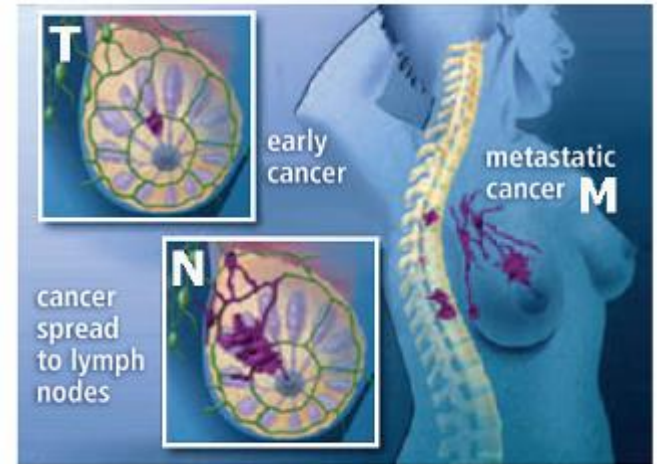
# Mízní uzliny – rozložení

- tributární (spádové) oblasti
- regionální uzliny
- sentinelová uzlina
  
- *záněty – bolestivá zduření*
- *nádory – nebolestivá zduření*
- *lymfedém (elefantíáza)*

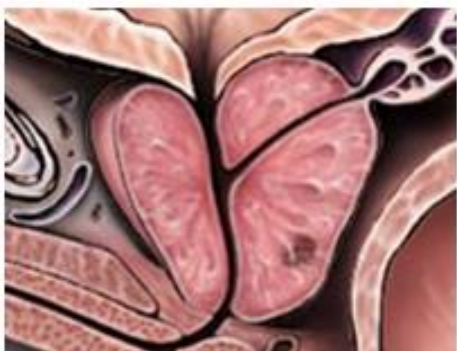*TNM klasifikace*

# TNM klasifikace

- tumor
- nodus
- metastasis
  - kontaktní (přímý rozsev)
  - *lymfogenní*
  - *hematogenní*





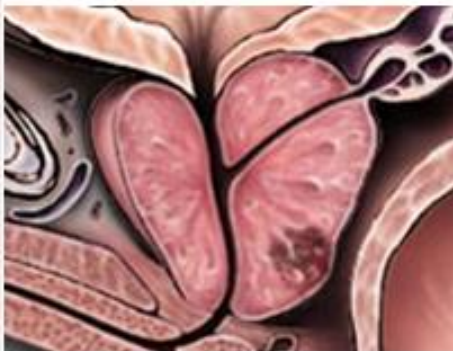**T1**

**T1** Clinically inapparent; tumor not palpable or visible by imaging

**T1a** Incidental finding during transurethral resection of prostate; < 5% of tissue resected

**T1b** Incidental finding during transurethral resection of prostate; > 5% of tissue resected

**T1c** Tumor identified by needle biopsy (e.g. because of elevated PSA)

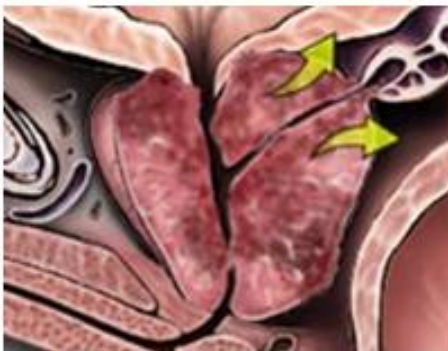**T2**

**T2** Tumor confined within prostate (palpable or visible on TRUS)

**T2a** Involves half of a lobe or less

**T2b** Involves more than half of a lobe one lobe but not both lobes

**T2c** Tumor involves both lobes

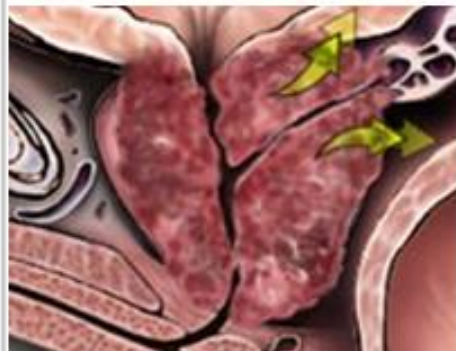**T3**

**T3** Tumor extends through prostatic capsule, bladder neck or seminal capsule

**T3a** Unilateral extracapsular extension

**T3b** Bilateral extracapsular extension

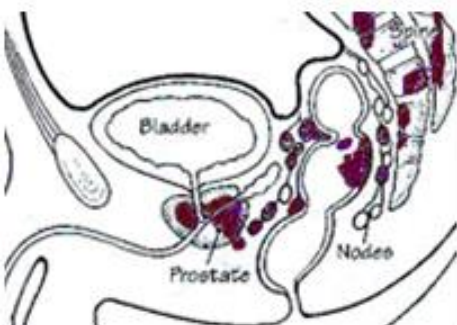
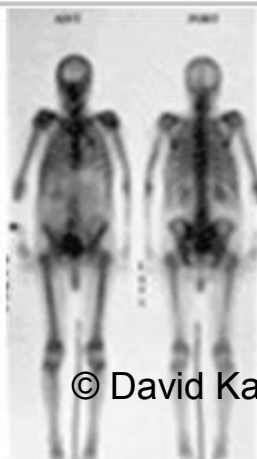
**T3c** Tumor invades seminal vesicle(s)

**T4**

**T4** The tumor has spread or attached to tissues next to the prostate (other than the seminal vesicles).

**T4a** The tumor has spread to the neck of the bladder, the external sphincter (muscles that help control urination), or the rectum.

**T4b** The tumor has spread to the floor and/or the wall of the pelvis.

**N0-3****M0-1**

**N0** Cancer has not spread to any lymph nodes.

**N1** Cancer has spread to a single regional lymph node (inside the pelvis) and is not larger than 2 centimeters

**N2** Cancer has spread to one or more regional lymph nodes and is larger than 2 centimeters (¾ inch), but not larger than 5 centimeters

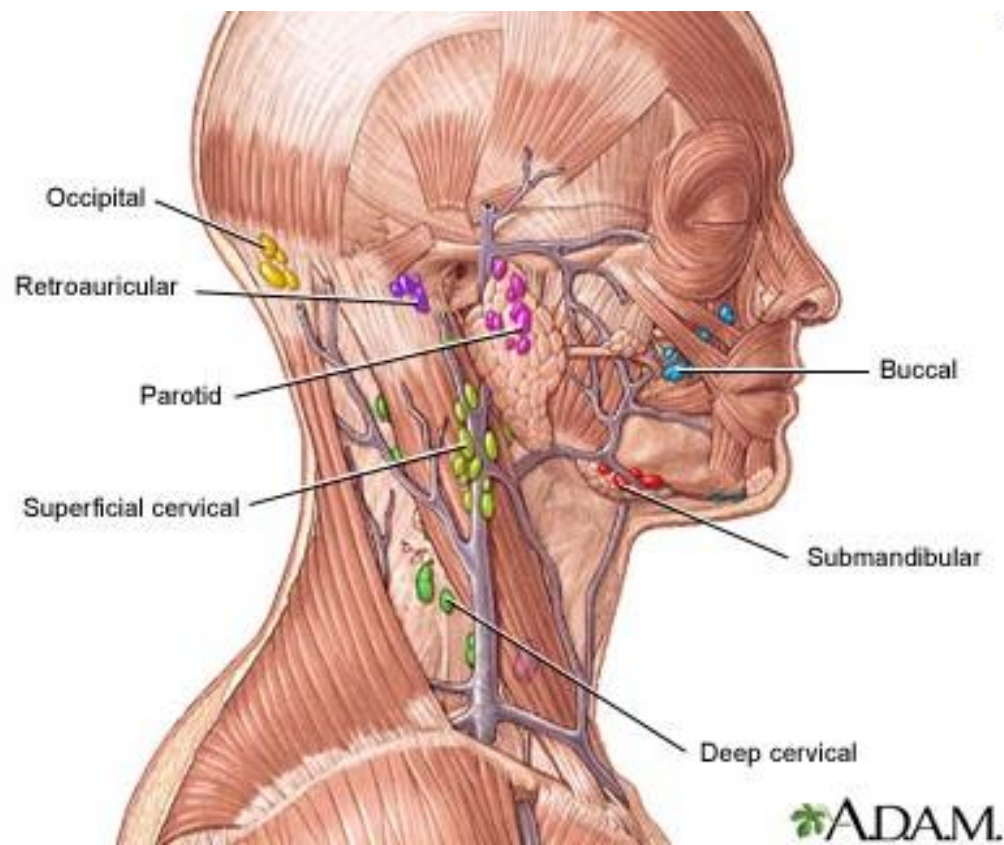
**N3:** Cancer has spread to a lymph node and is larger than 5 centimeters

**M0:** The cancer has not metastasized (spread) beyond the regional lymph nodes

**M1:** The cancer has metastasized to distant lymph nodes (outside of the pelvis), bones, or other distant organs such as lungs, liver, or brain

# Hlava

- n.l. occipitales
  - *zarděnky*
  - *toxoplasmóza*
- n.l. mastoidei
- n.l. parotidei
- n.l. faciales



## n.l. cervicales

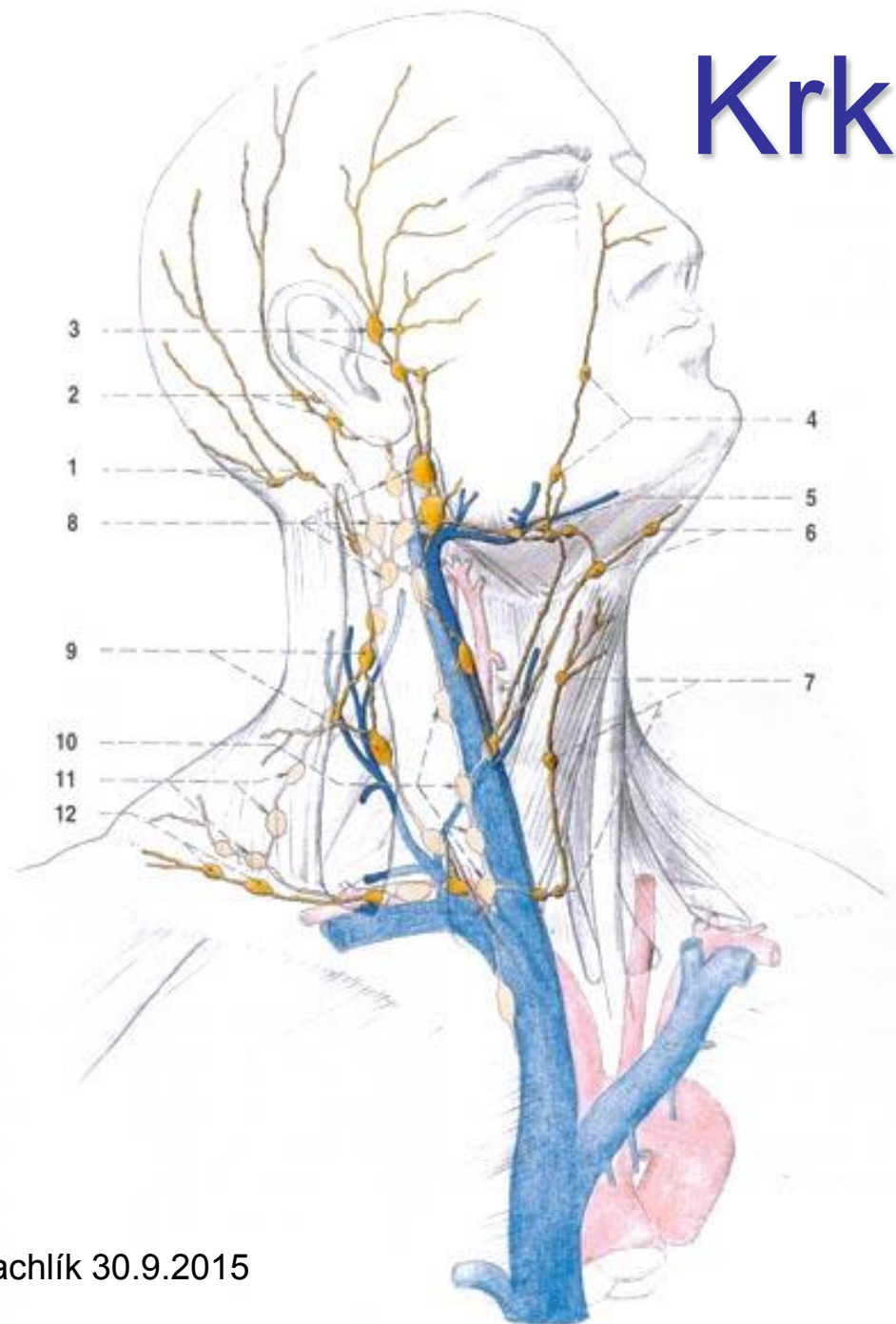
- anteriores
- laterales

## **n.l.c. profundi**

- n.l. jugulodigastricus
- n.l. juguloomochoideus

## **n.l.c. superficiales**

- řetěz podél v. jugularis int. (= n.l. cervicales laterales profundi)
- řetěz podél n. XI (n.l. accessorii)
- n.l. supraclaviculares

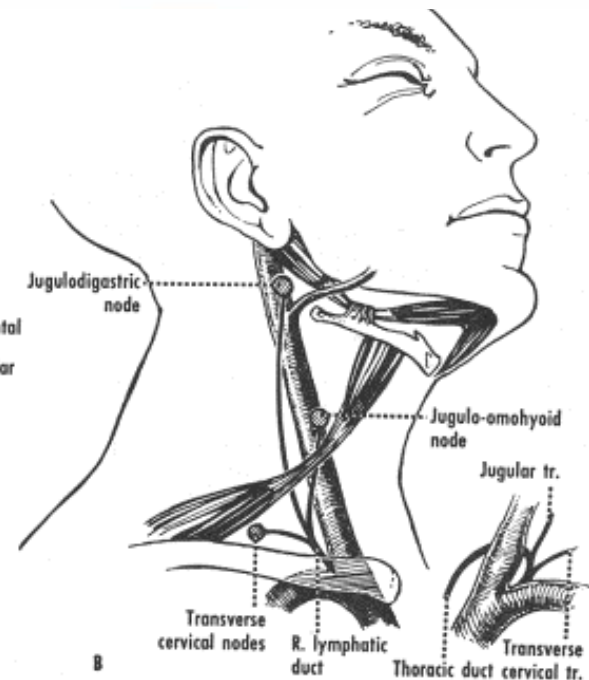
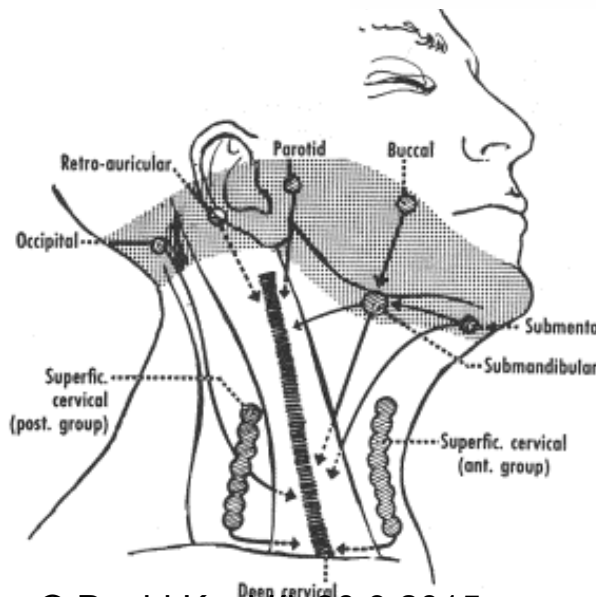
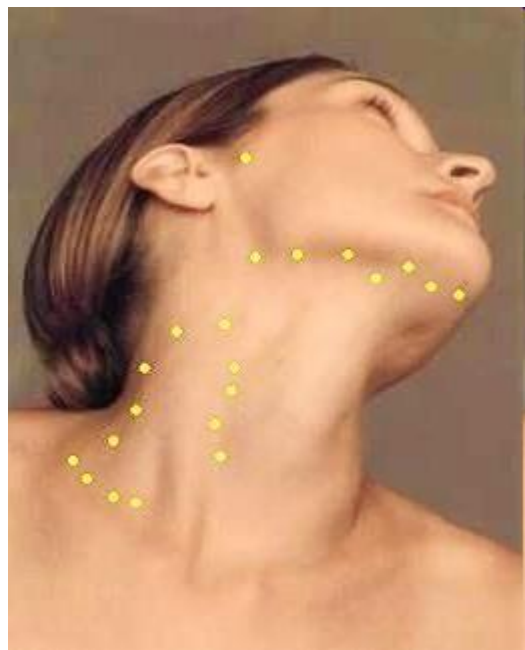
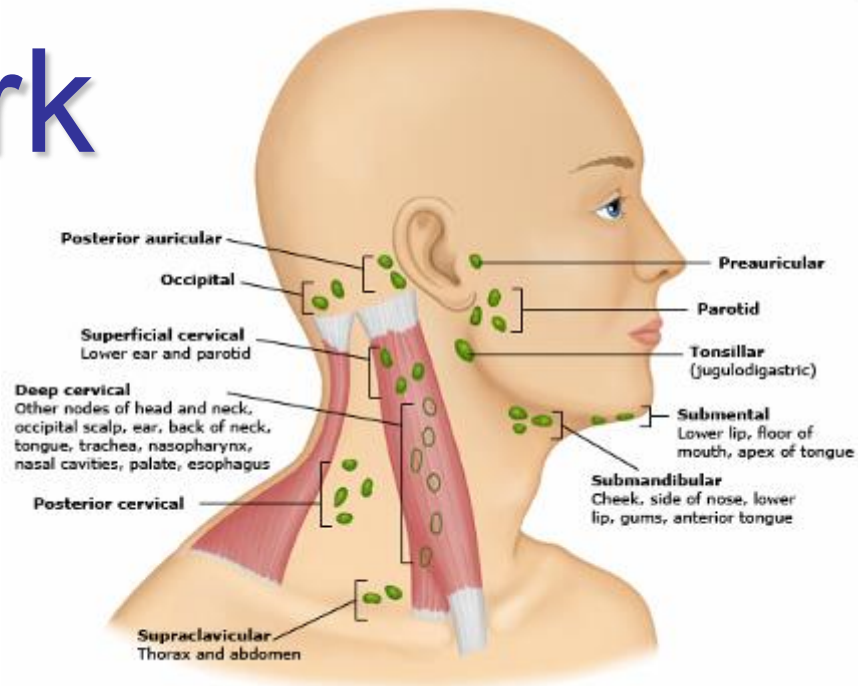




- n.l. submentales
  - n.l. submandibulares
  - n.l. pretracheales
  - n.l. paratracheales
  - n.l. retropharyngei
- Rouvièrova uzlina

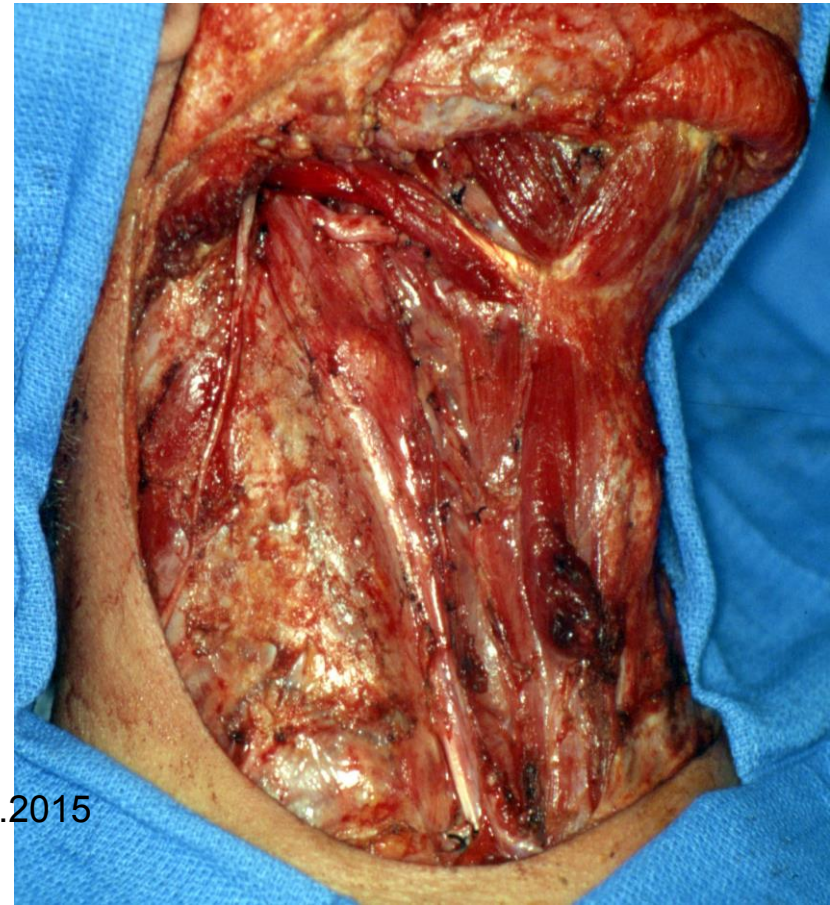
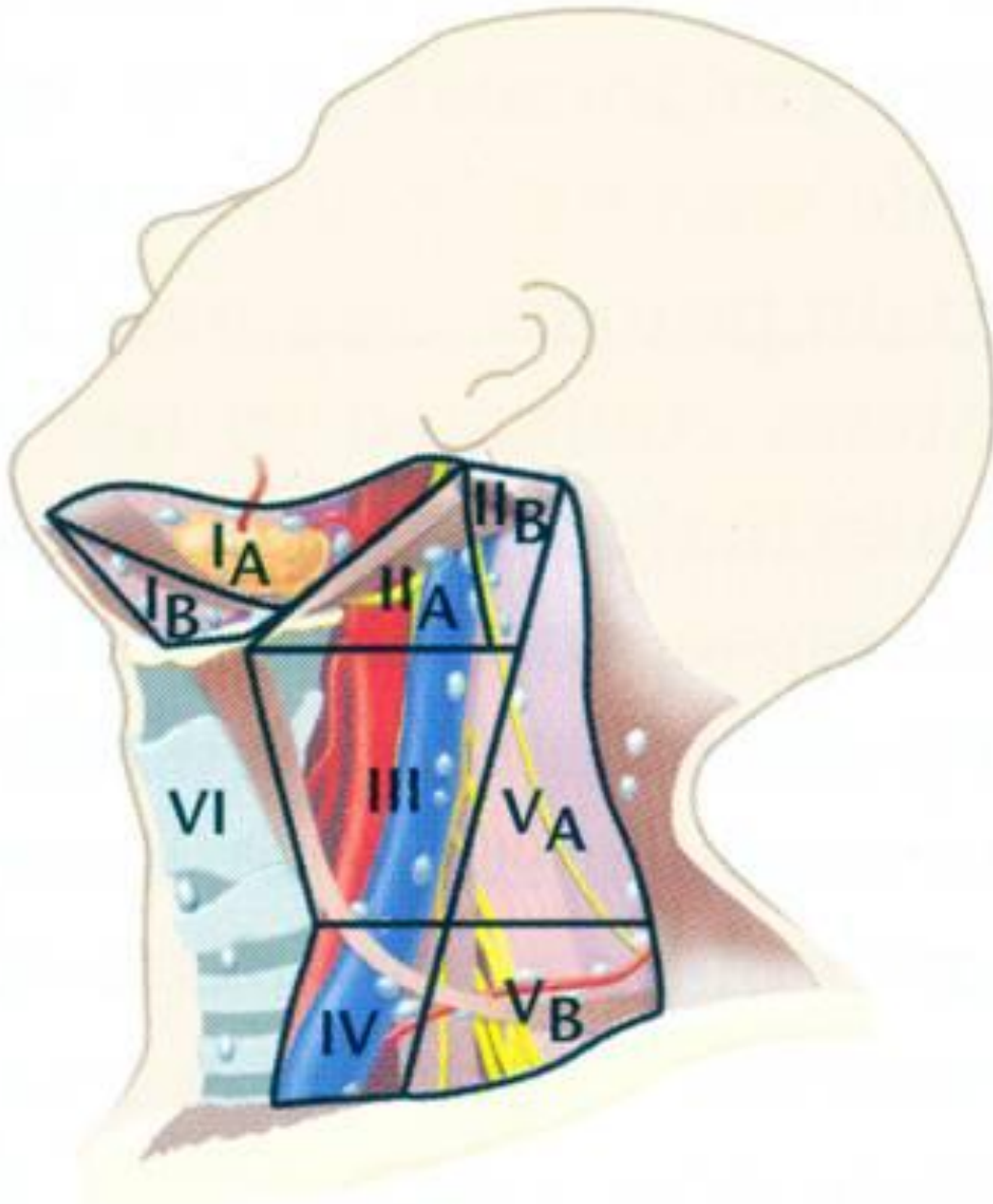
- děti, zánět středouší

# Krk

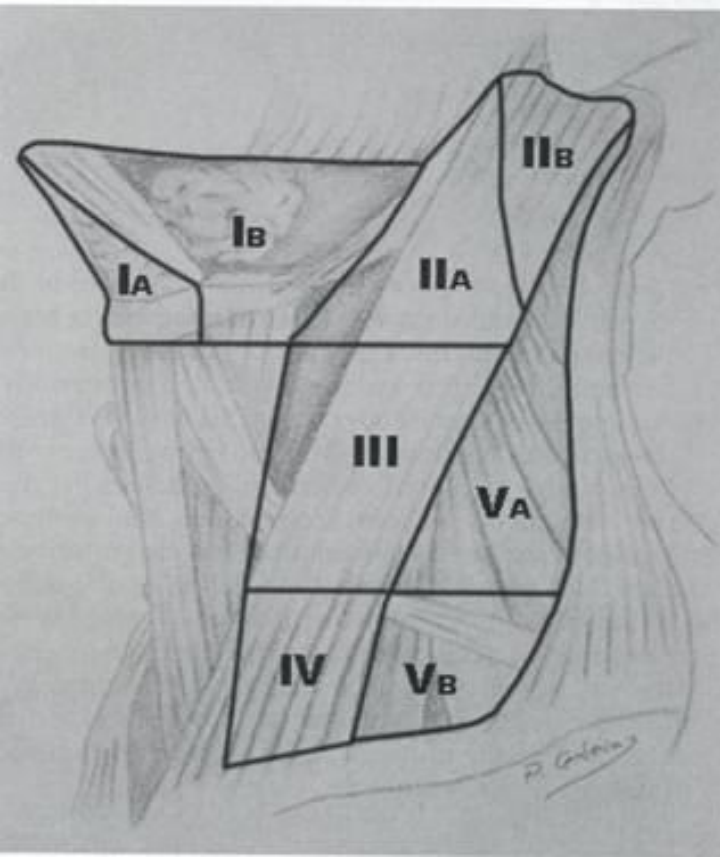
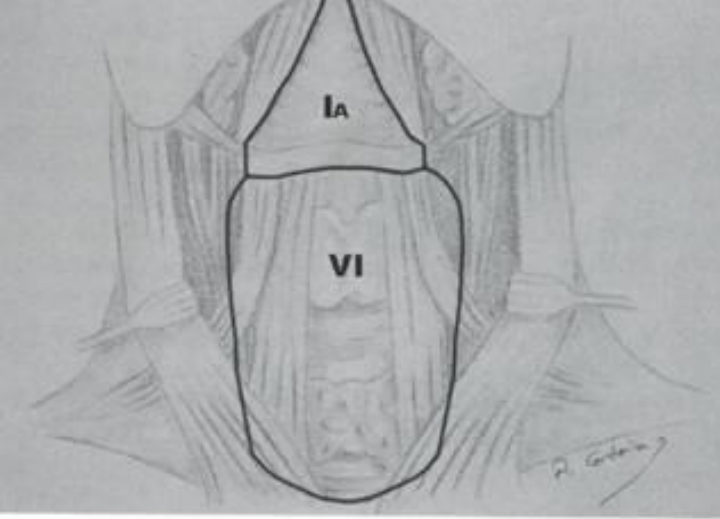


© David Kachlík 30.9.2015

# Klinické dělení uzlin krku 6 kvadrantů



# 6 úrovní (kvadrantů) uzlin krku



**Ia:** dolní ret, ústa, přední 1/3 jazyka, přední 1/3 zubních lůžek

**Ib:** ústní a nosní dutina, kůže a měkké tkáně stejnostranné střední části obličeje

**II:** ústní a nosní dutina, nasopharynx, oropharynx, laryngopharynx, hrtan, příušní žláza

**III:** ústní dutina, nasopharynx, oropharynx, laryngopharynx, hrtan

**IV:** laryngopharynx, hrtan, krční část jícnu

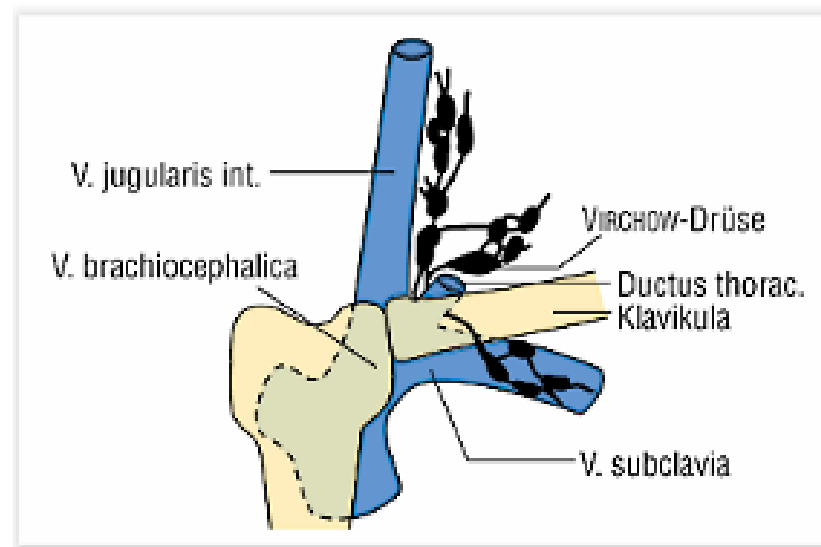
**V:** nasopharynx + oropharynx

**VI:** štítná žláza, hrtan, krční část jícnu



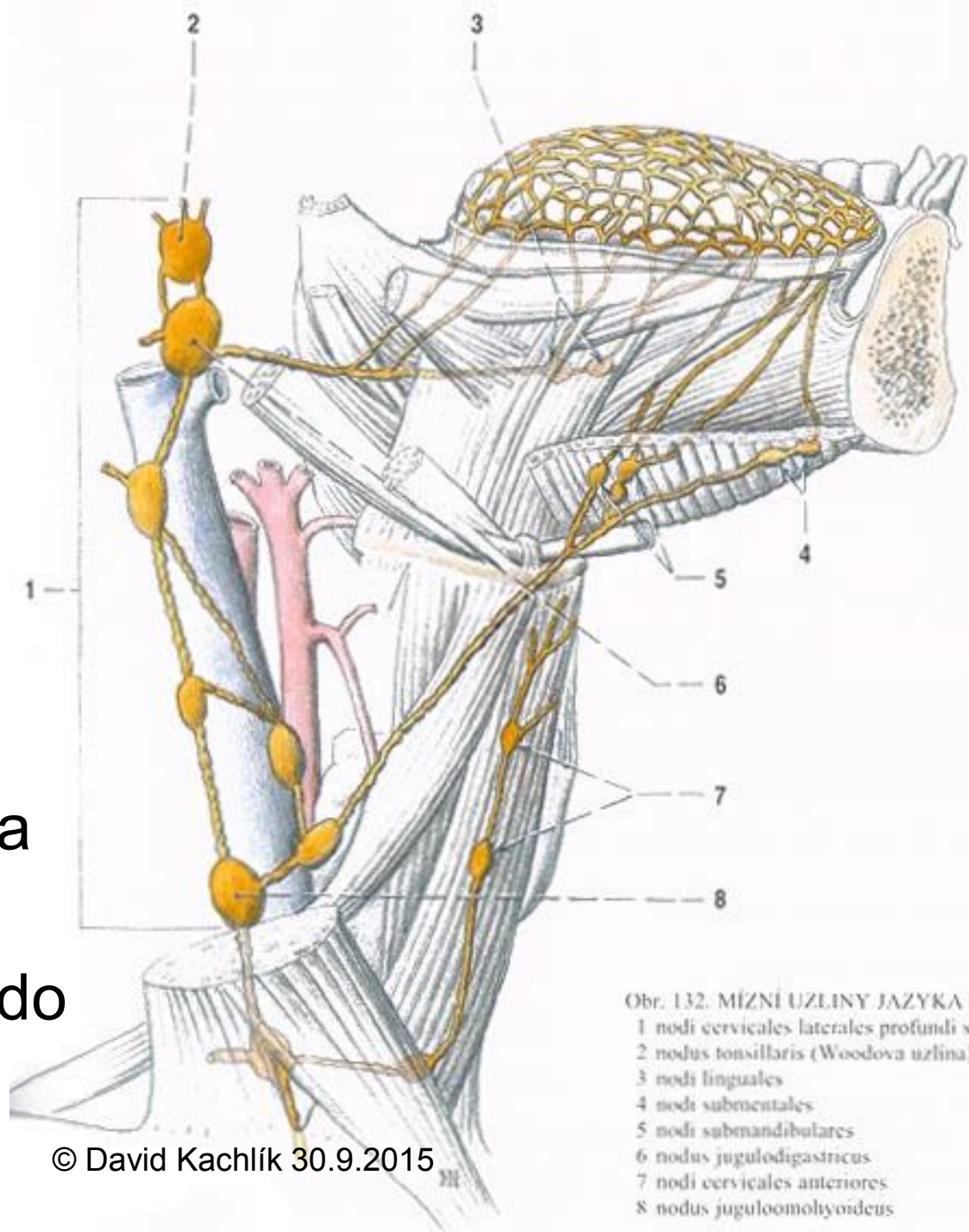
# Virchow-Troisier

- n.l. supraclaviculares sinistri
- zvětšení při:
  - nádor žaludku (70%)
  - nádor prsu vlevo
  - nádor plic
  - nádor tlustého střeva
  - nádory na krku vlevo
  - primární lymfom



# Jazyk

- 4 směry
- n.l. submentales (špička)
- n.l. submandibulares (okraje těla)
- n.l. cervicales profundi (střed těla + kořen)
- přes střední čáru do druhostranných uzlin



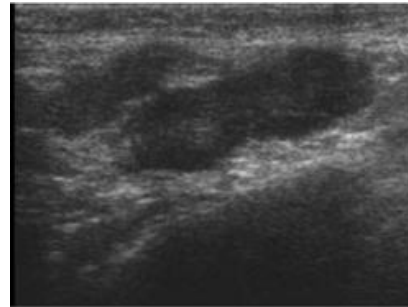
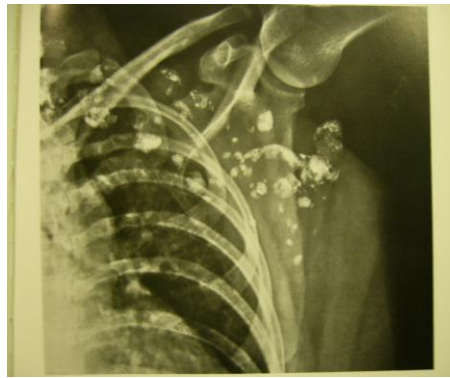Obr. 132. MÍZNÍ UZLINY JAZYKA (schéma)  
1 nodi cervicales laterales profundi superiores  
2 nodus tonsillaris (Woodova uzlina)  
3 nodi linguales  
4 nodi submentales  
5 nodi submandibulares  
6 nodus jugulodigastricus  
7 nodi cervicales anteriores  
8 nodus juguloomohyoideus

# Axilla

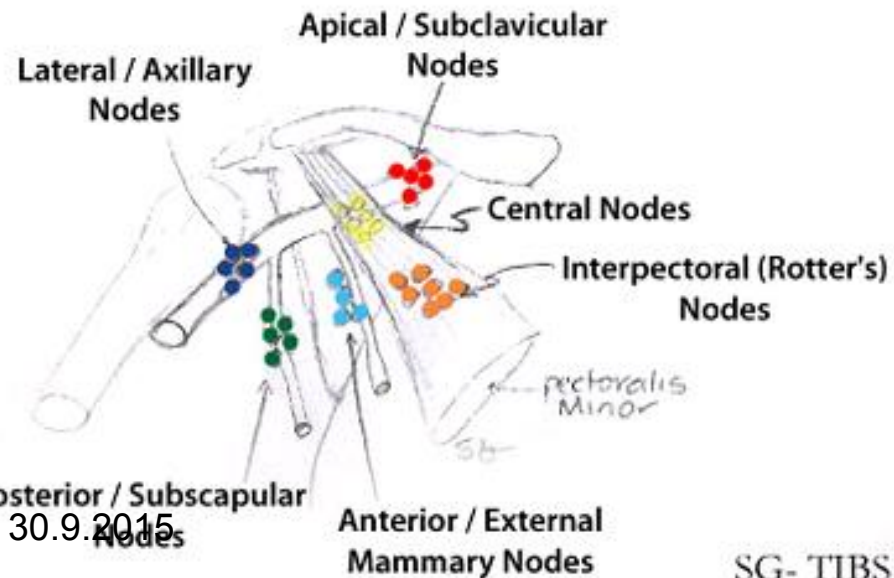
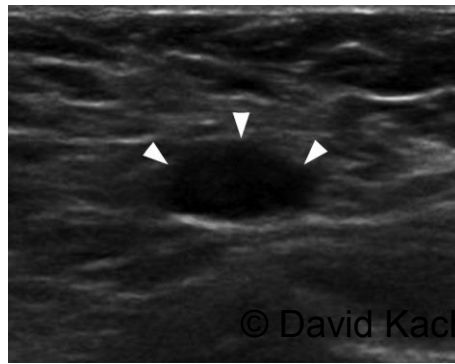
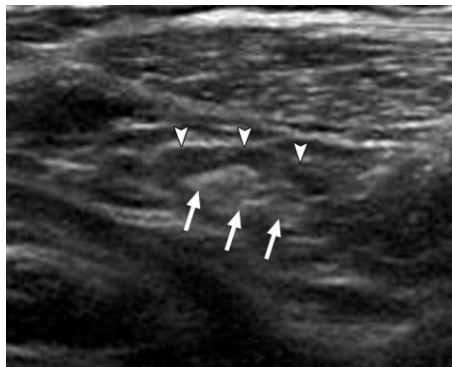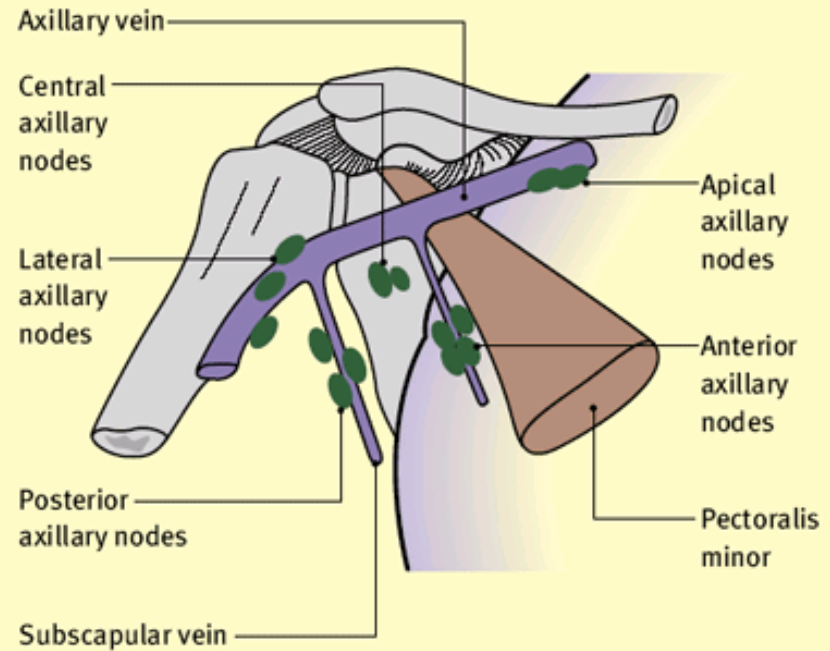
až 40 uzlin

5 skupin

- apicales
- centrales
- humerales
- subscapulares
- pectorales



Lymph nodes of the axilla

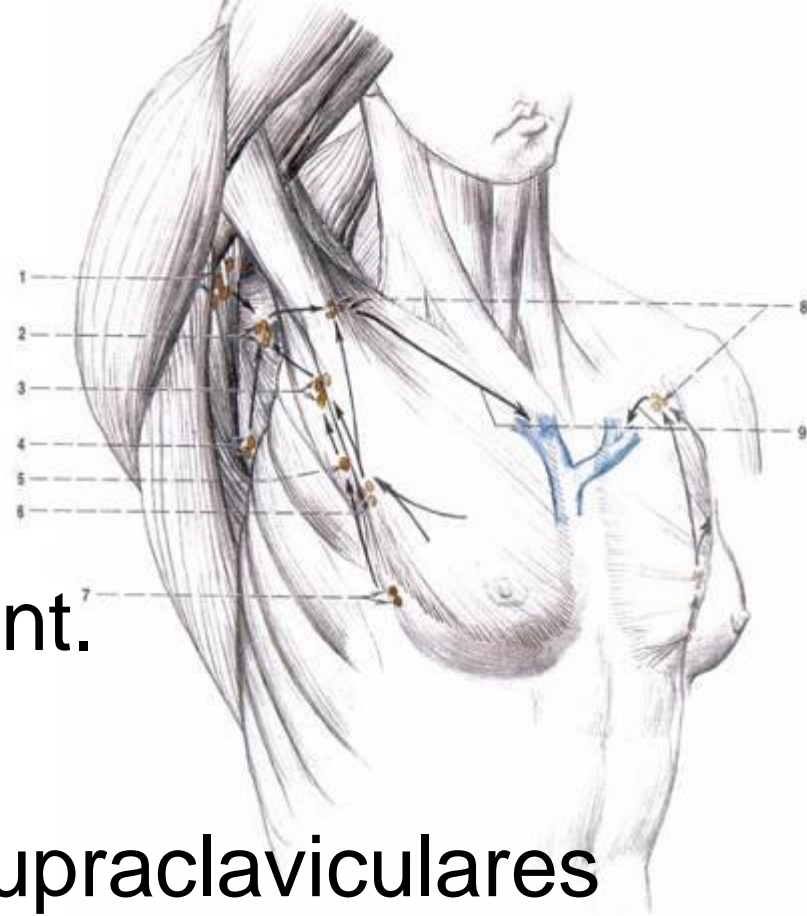


© David Kachlík 30.9.2015



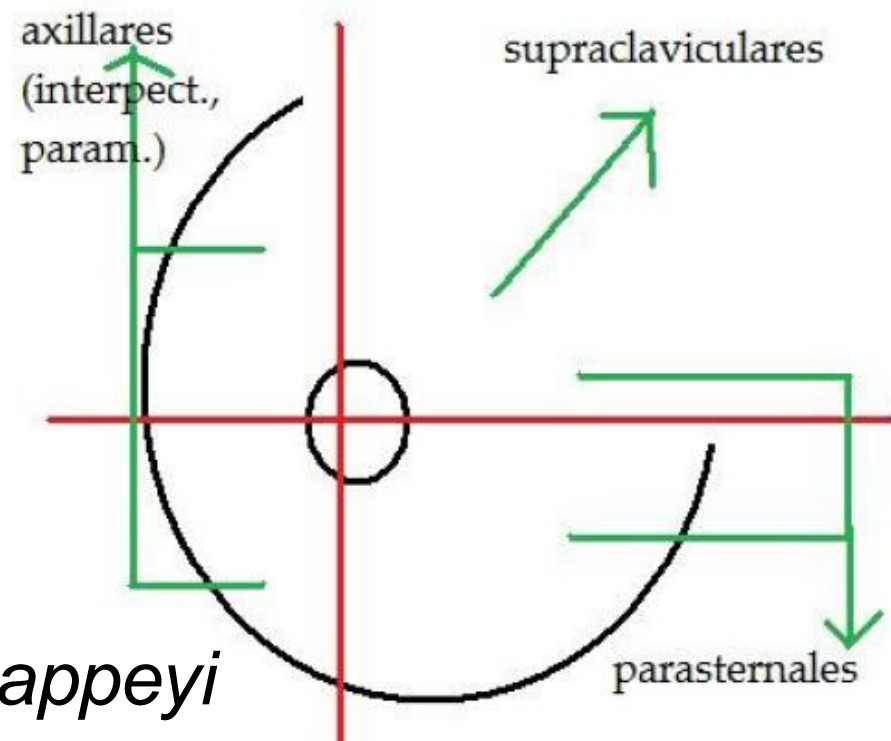
# Mléčná žláza

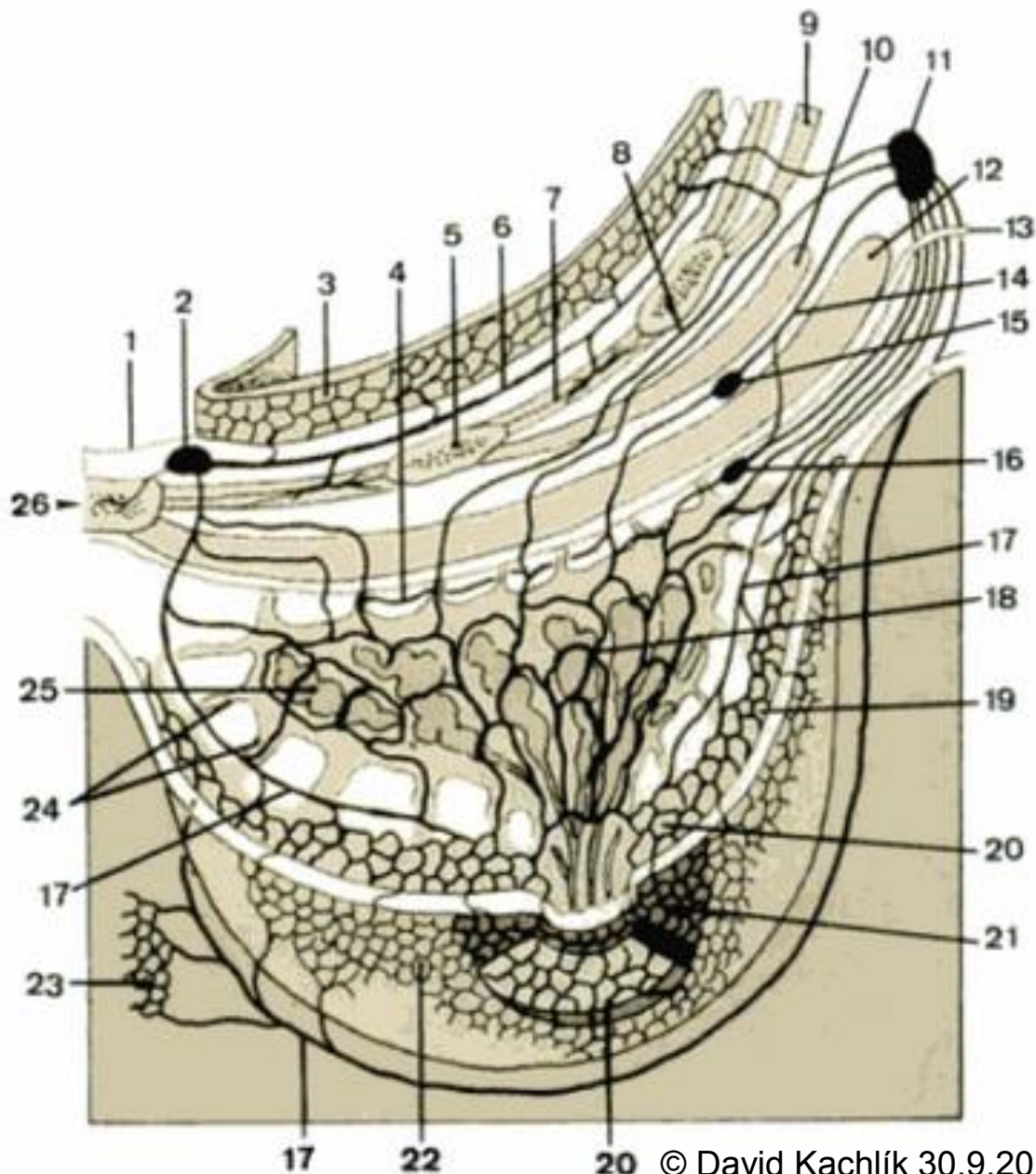
- **n.l. pectoralis *Sorgiusi***
  - 2./3. zub m. serratus ant.
  - *sentinelová uzlina*
- n.l. infraclaviculares → supraclaviculares
- n.l. parasternales → n.l. mediastinales ant.
- přes střední čáru → n.l. axillares contralaterales



# Mléčná žláza

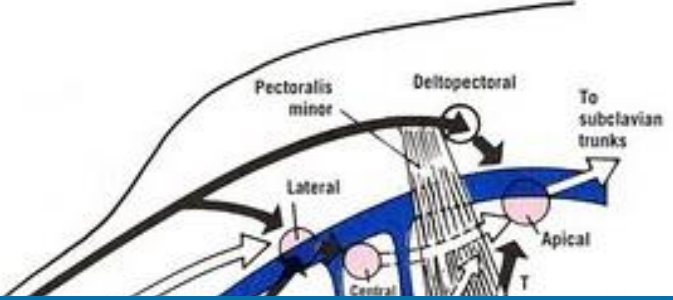
- 4 kvadranty
- 2 povrchové pleteně:
  - plexus dermalis
  - plexus subareolaris *Sappey*
  - odtok do n.l. axillares
- 2 hluboké pleteně:
  - plexus fascialis
  - plexus glandularis
  - odtok do povrchové pleteně i do ostatních uzlin
- 80 % mízy do n.l. axillares



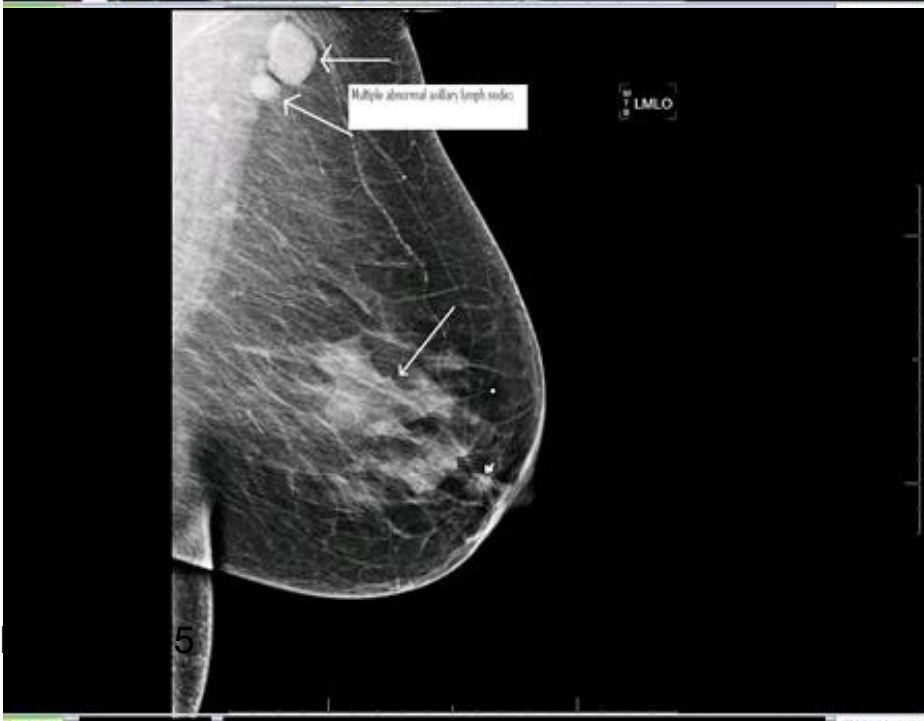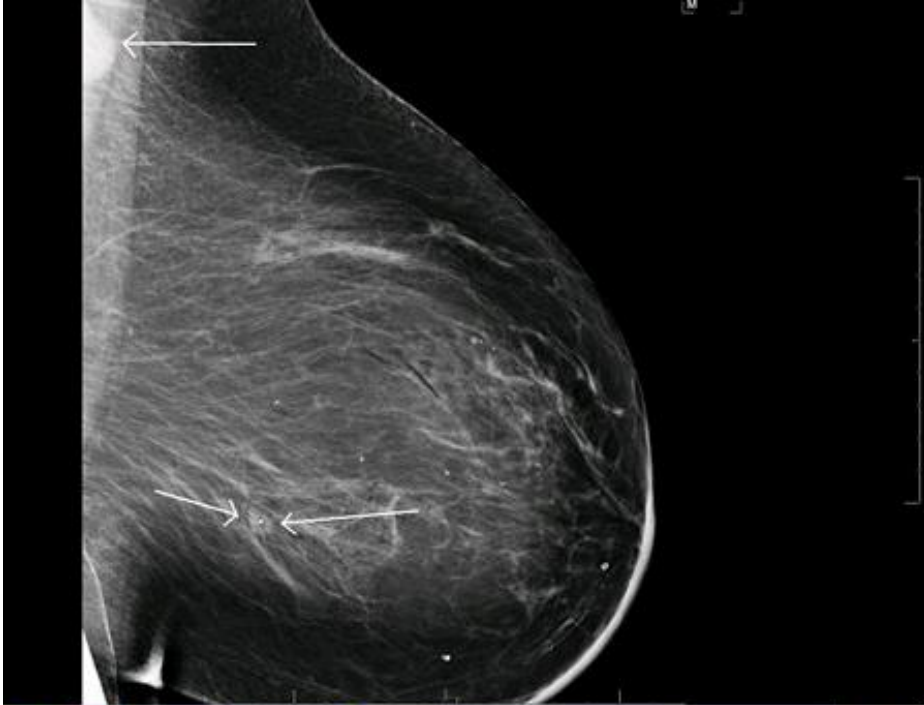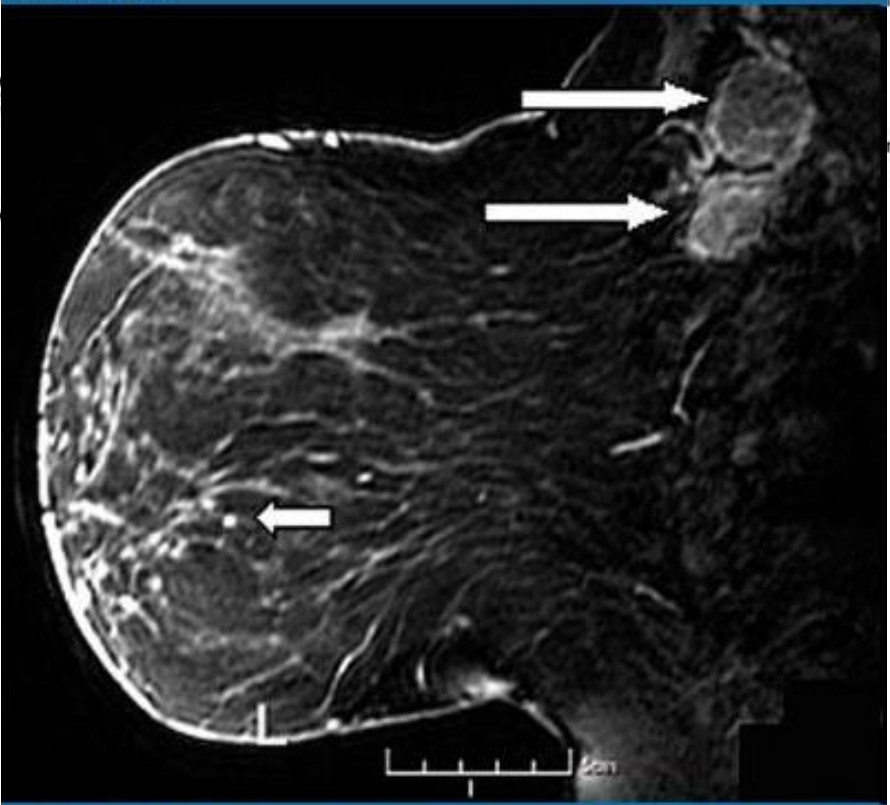


- 1 Endothoracic fascia
- 2 Parasternal l.n.
- 3 Pleural lymphatic network
- 4 Fascial plexus
- 5 Rib
- 6 Intercostal lymph vessels
- 7 Intercostal muscles
- 8 Subpectoral pathways
- 9 Serratus anterior muscle
- 10 Pectoralis minor muscle
- 11 Axillary l.n.'s
- 12 Pectoralis major muscle
- 13 Pectoral and axillary fascia
- 14 Interpectoral pathway
- 15 Interpectoral l.n.
- 16 Submammary l.n.
- 17 Cutaneous collectors
- 18 Intraglandular lymphatic plexus
- 19 Circumareolar plexus
- 20 Subareolar plexus
- 21 Areolar plexus
- 22 Superficial cutaneous plexus
- 23 Cutaneous network of the thoracic wall
- 24 Retinacula of the skin
- 25 Glandular tissue
- 26 Sternum

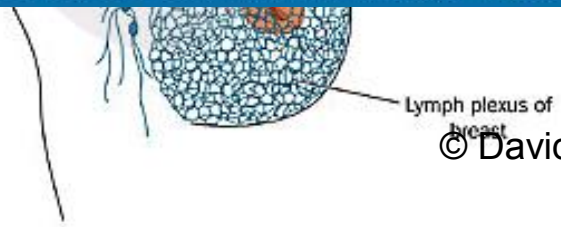




Medscape



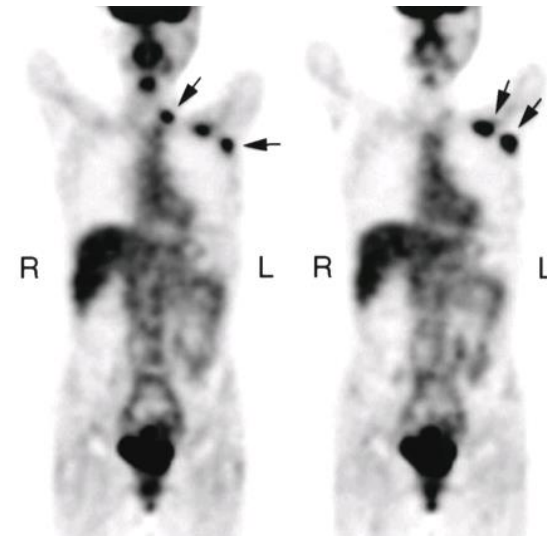
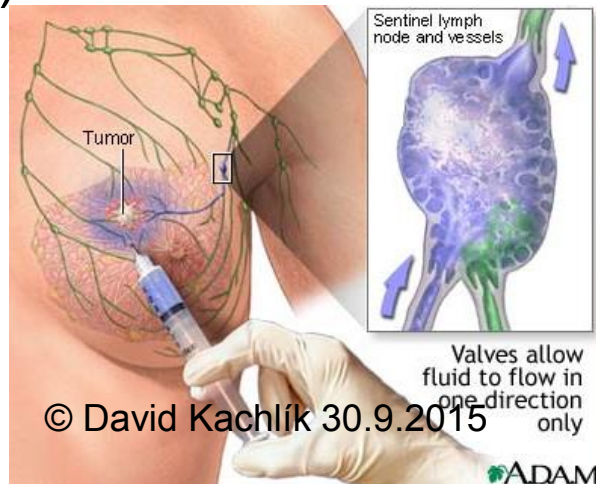
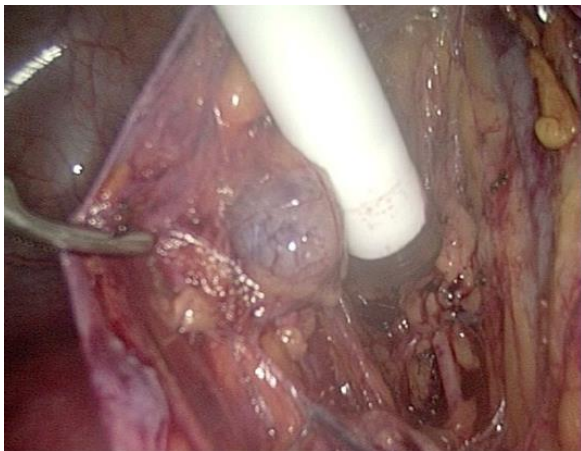
Source: Am J Roentgenol © 2009 American Roentgen Ray Society



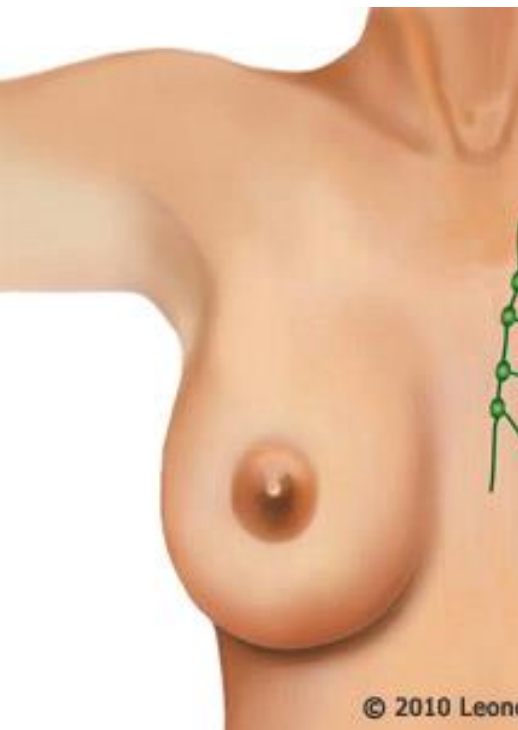
# Axilární uzliny - klinika

- označení sentinelové uzliny

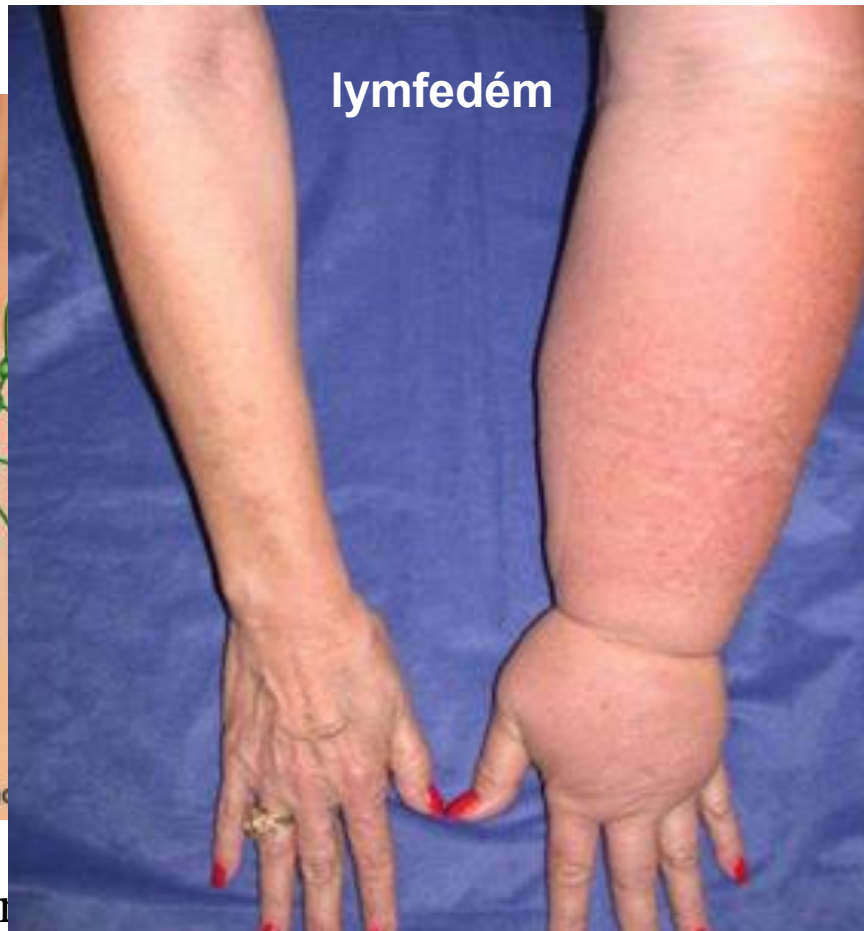- barvivo: aplikace 10 ml látky (Patentblau, Evans blue) do oblasti tumoru → po 10 minutách incize v axile a preparace sentinelové uzliny → sledování barvené mízní cévy ke zbarvené uzlině → poté okolí (zda není více uzlin s barvivem)
- radioaktivita: totéž s 60 MBq (0,2 ml) Tc-99m-nanokoloidu → sledování sondou za 2 hodiny (*lymfoscintigrafie*)



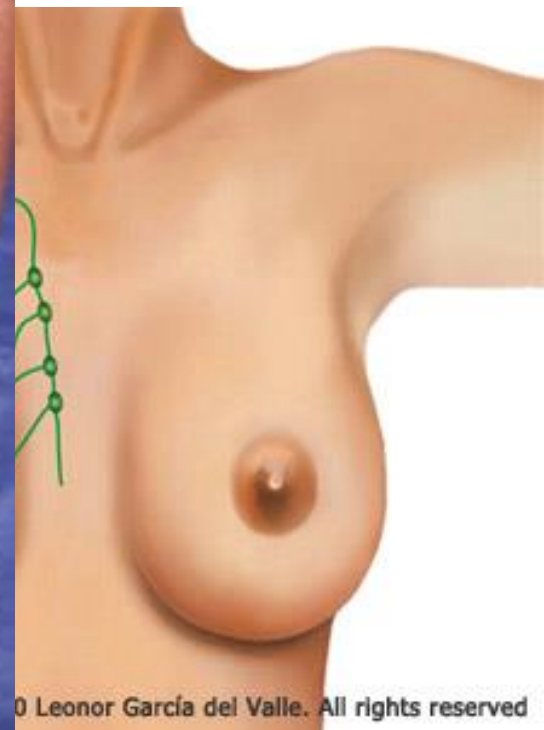
# Axilární lymfadenektomie exenterace axily



Sentinel lymph node



© David Kachlák 30.9.2015



axillary lymphadenectomy

© Leonor García del Valle. All rights reserved



# 3 etáže podpažních uzlin dle *Berga*

## 1. pod m. pectoralis minor

- n.l. pectorales (ant.)
- n.l. subcapulares (post.)
- n.l. humerales (lat.)

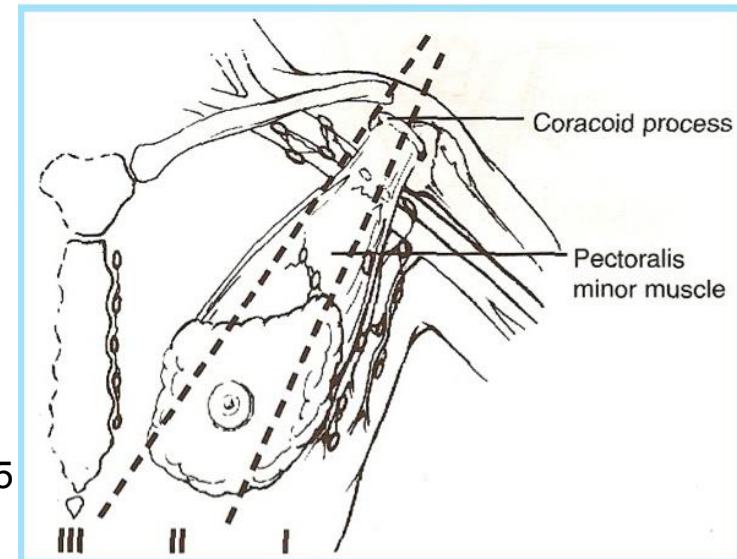
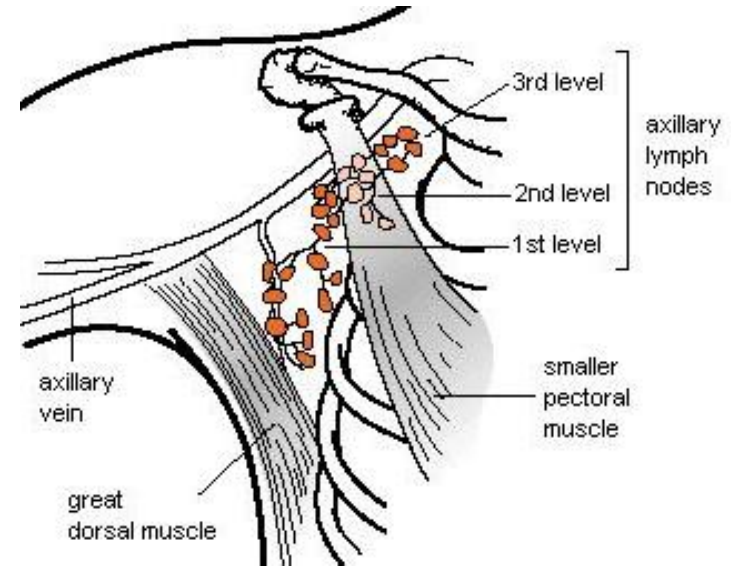
## 2. za m. pectoralis minor

- n.l. centrales, apicales (část)
- n.l. interpectoriales (*Rotteri*)

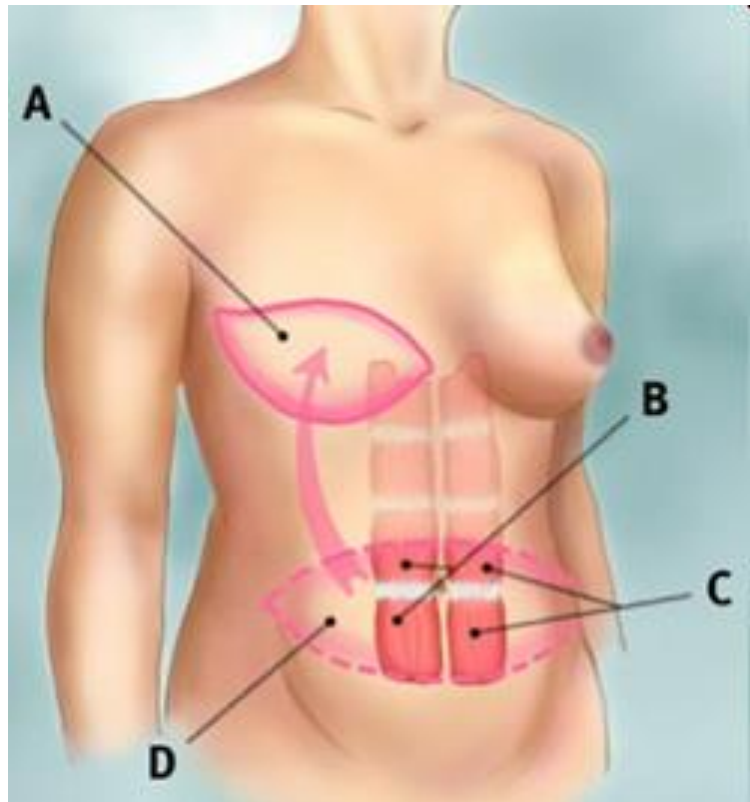
## 3. za nervově-cévním svazkem

- n.l. apicales

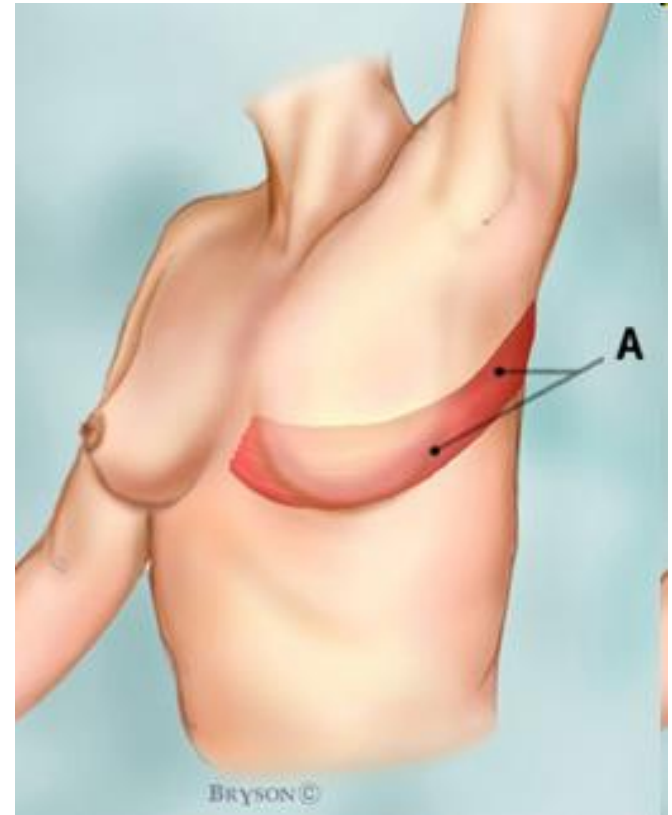
kompletní disekce axilárních uzlin  
1. a 2. řádu = exenterace  
axily (nebezpečí elefantiázy)



# Trans-rectus abdominis muscle (TRAM)

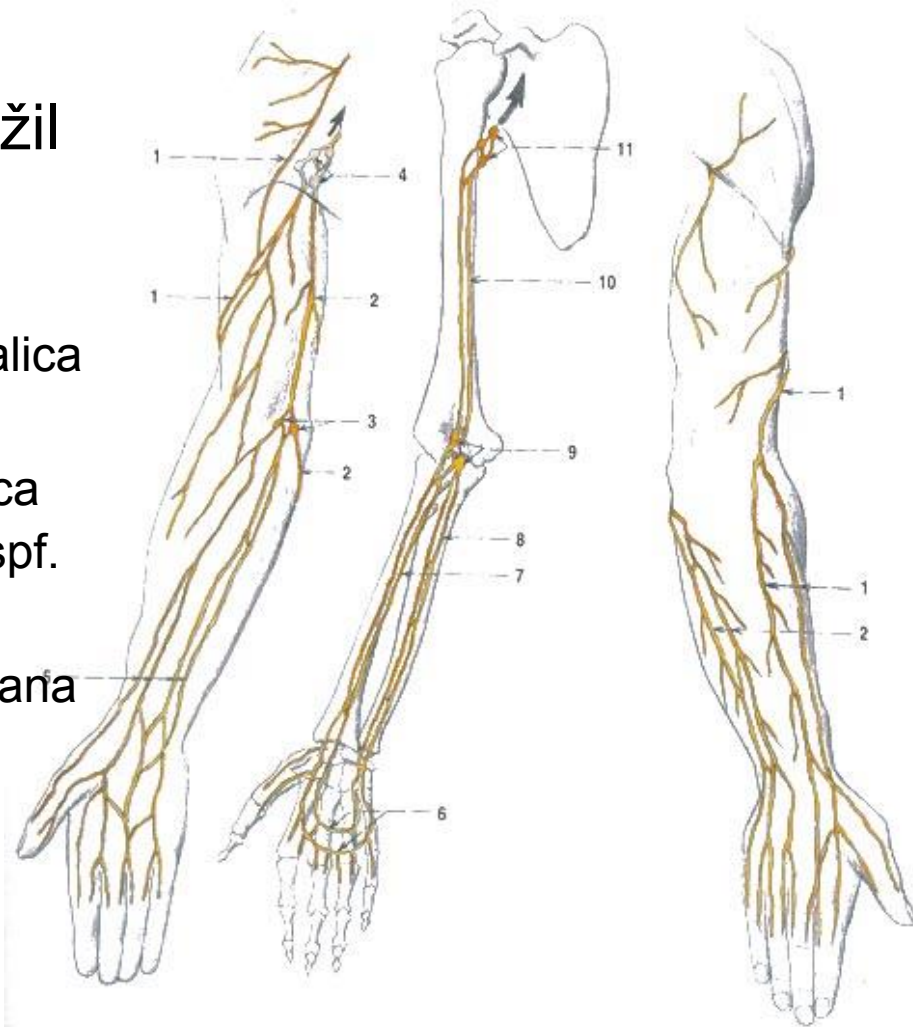


# Latissimus dorsi muscle



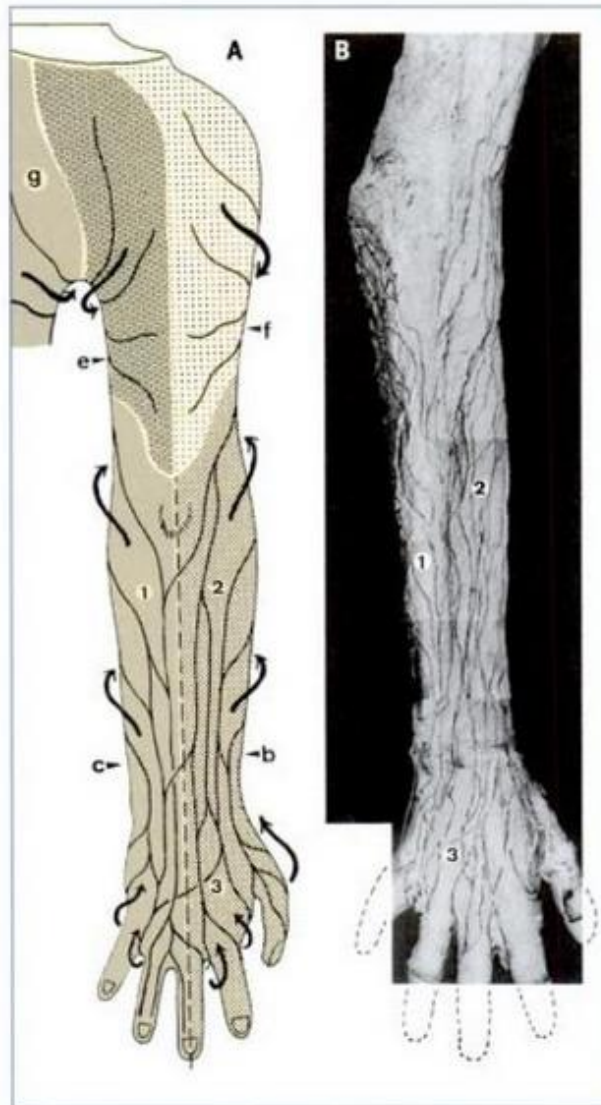
# HK - kolektory

- hluboké
  - podél hlubokých cévních svazků
- povrchové
  - přibližně podél povrchových žil
  - 3 kmeny
    - laterální kolektory
      - do n.l. axillares podél v. cephalica
    - mediální kolektory
      - do n.l. axillares podél v. basilica
      - cestou vložené n.l. cubitales spf.
    - přední kolektory
      - do n.l. cubitales podél v. mediana antebrachii
- n.l. brachiales
- n.l. cubitales
  - n.l. supratrochleares

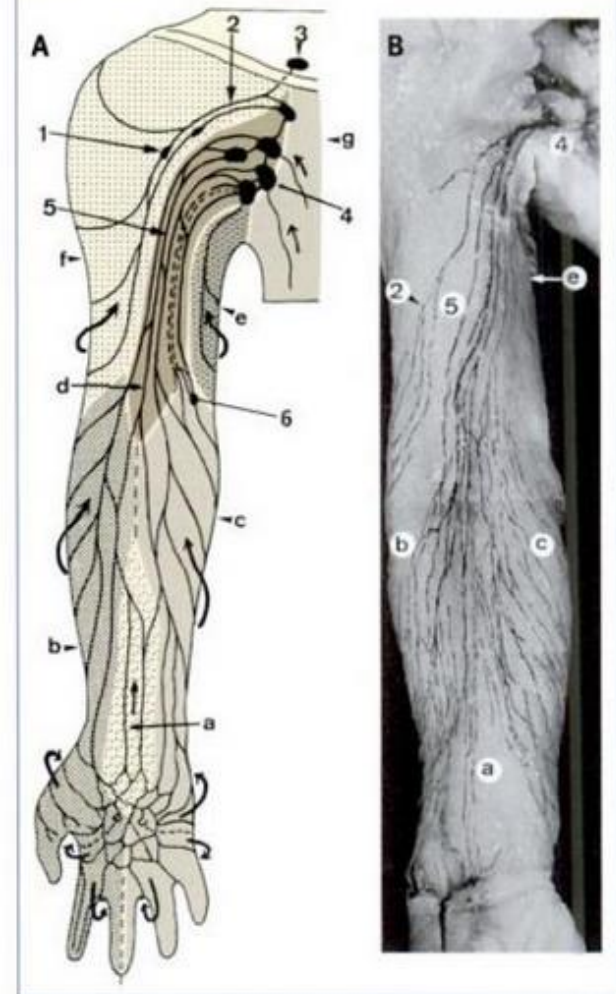




HK



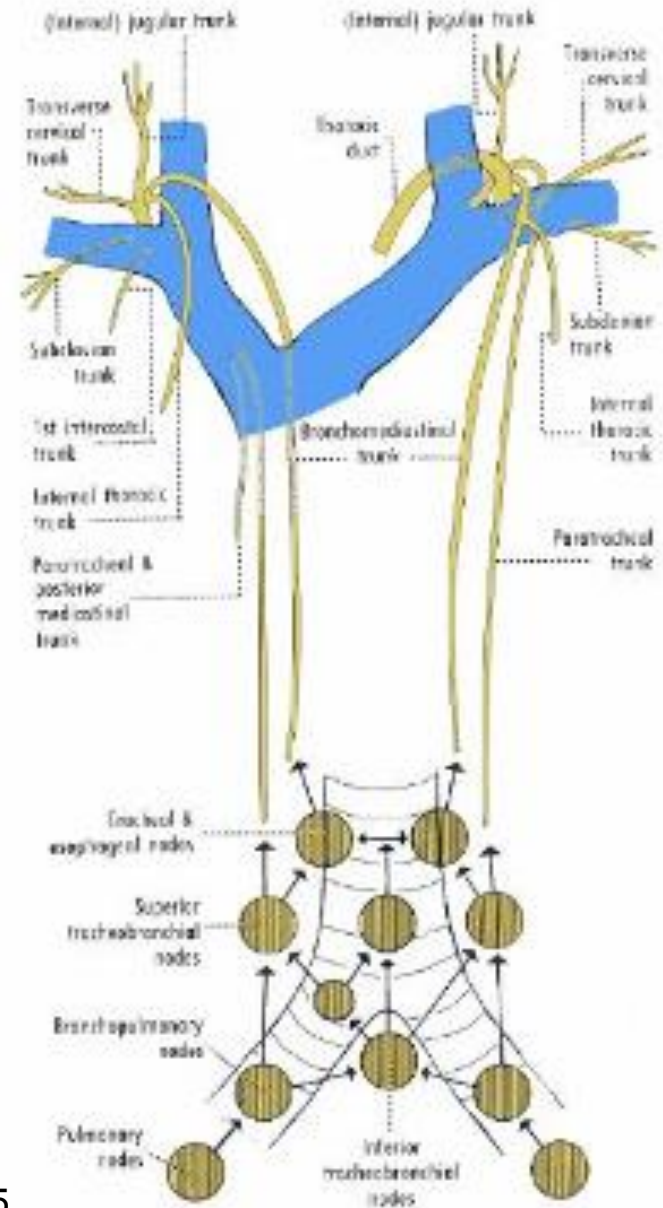
**Fig. 1.113** Lymph vessel bundles and lymph territories on the dorsal side of the upper extremity. **A** Schematic diagram of the lymph territories **B** Injection specimen  
**1** Ulnar bundle **2** Radial bundle **3** Long cross-collateral between radial and ulnar collectors of the dorsum of the hand **b** Territory of the radial bundle **c** Territory of the ulnar bundle **e** Dorsomedial territory of the upper arm **f** Dorsolateral territory of the upper arm territory **g** Upper territory of the trunk [M 124]



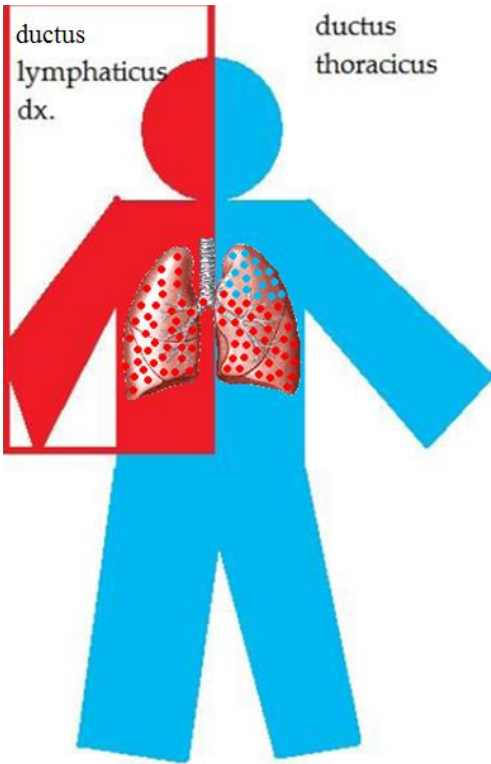
**Fig. 1.114** Lymph vessel bundles and lymph territories of the upper extremity (palmar view). **A** Schematic diagram of the lymph territories with the lymphatic drainage divides that separate them **B** Injection specimen (fetus, 20 cm crown-rump length).  
**a** Middle territory of the forearm with median forearm bundle **b** Territory of the radial bundle **c** Territory of the ulnar bundle **d** Middle territory of the upper arm **e** Dorsomedial territory of the upper arm **f** Dorsolateral territory of the upper arm and shoulder **g** Upper territory of the trunk **1** Deltoideopectoral l.n.'s **2** Lateral upper arm or deltoid bundle (short type) **3** Supraclavicular l.n. **4** Axillary l.n.'s **5** Median bundle of the upper arm **6** Superficial cubital l.n. [M 124]

# Plíce

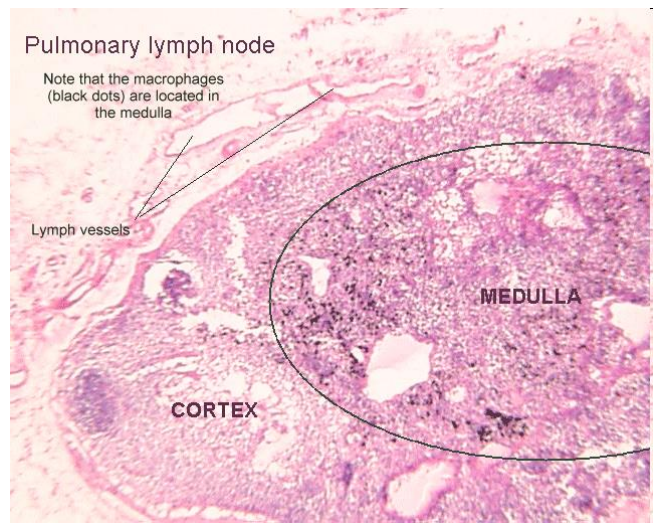
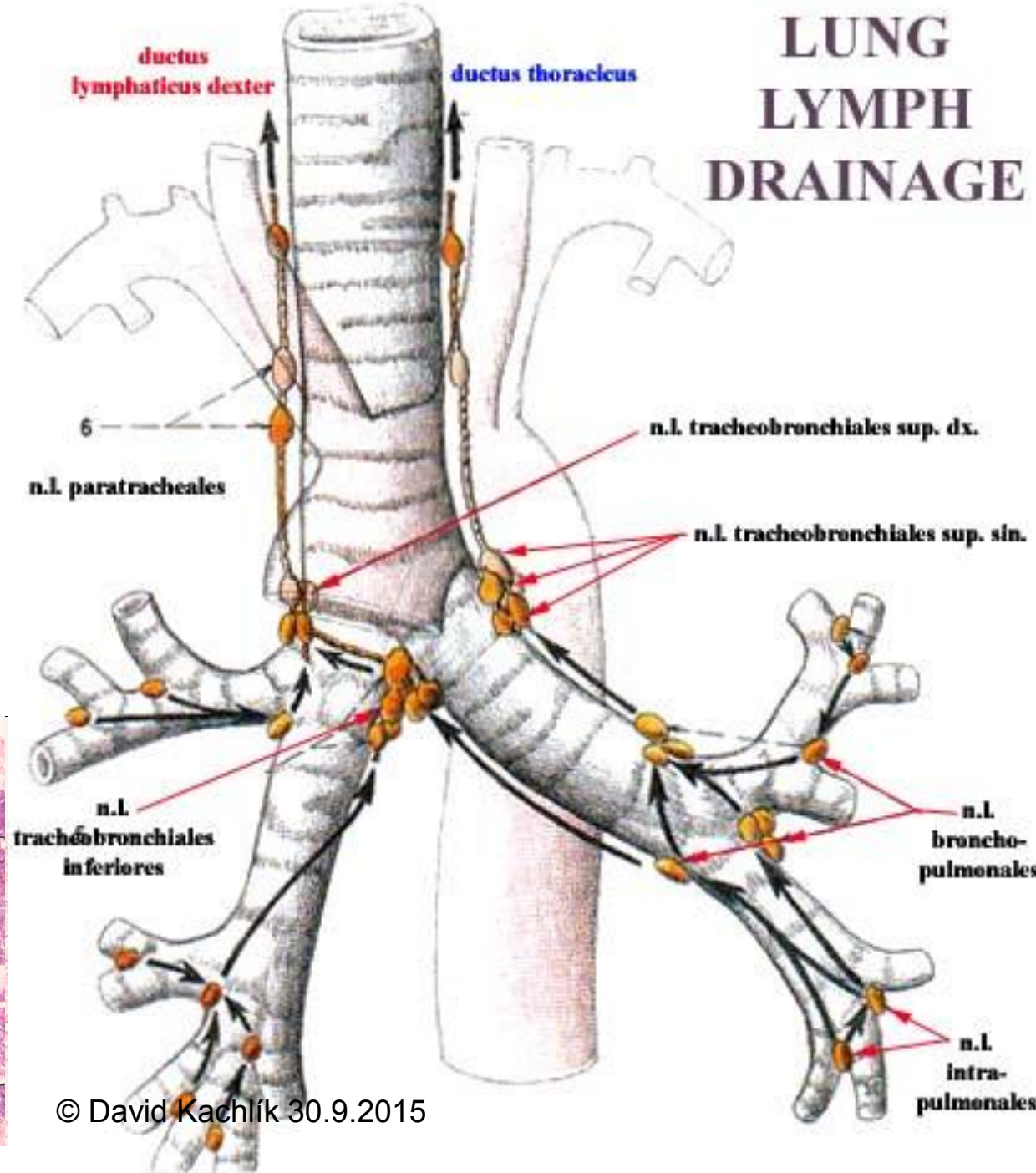
- povrchová subpleurální pleteň
- hluboká pleteň podél průdušek a cév
- plicní sklípky nemají mízní cévy ve stěnách
- **vše doprava** do truncus lymphaticus dexter
- **doleva jen** horní 3 segmenty levé plíce !







# LUNG LYMPH DRAINAGE



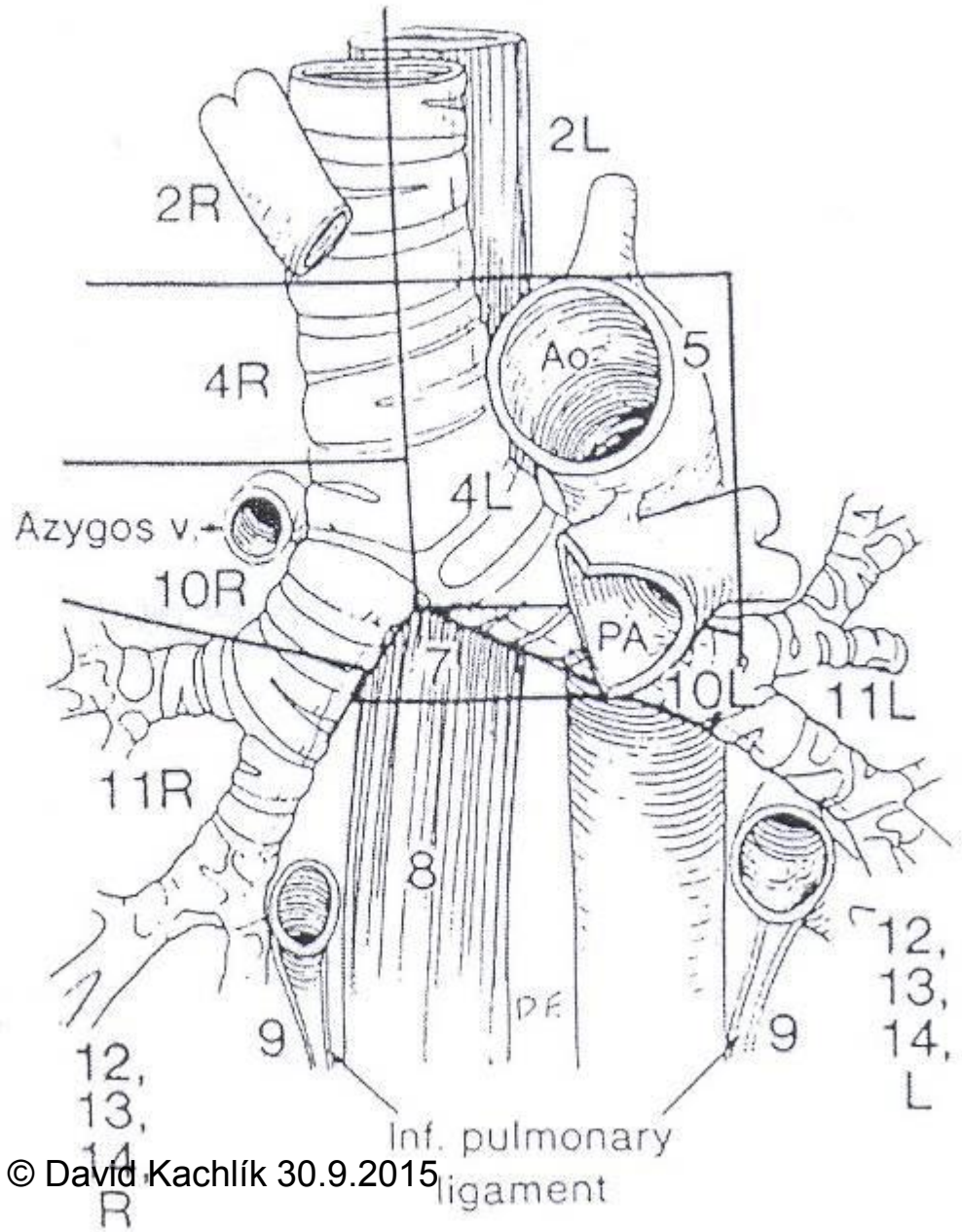
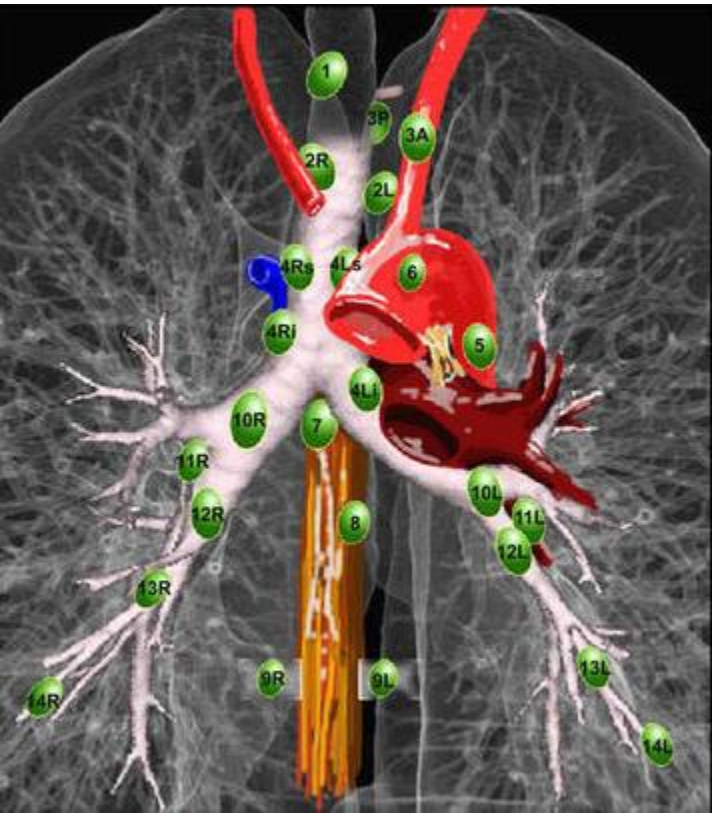


# Plíce

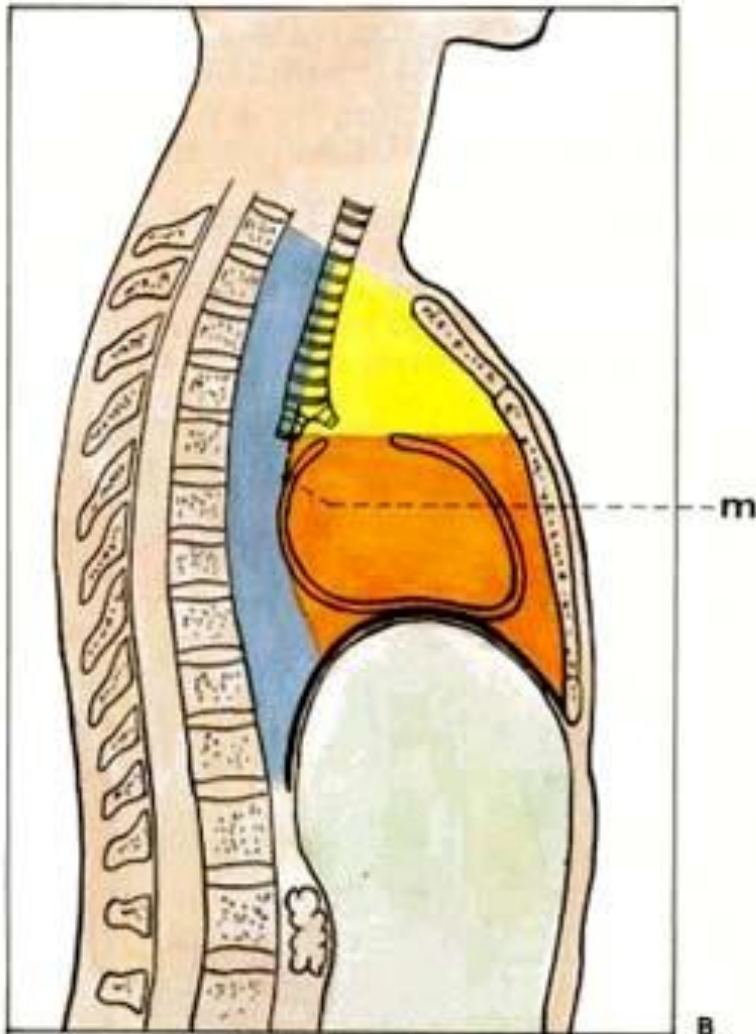
- n.l. intrapulmonales (přepážky) → n.l. bronchopulmonales (plicní branka):
- *obě plíce kromě tří levých horních segmentů I+II, III* → n.l. tracheobronchiales inferiores → n.l. tracheobronchiales sup. dx. → truncus bronchomediastinalis dx. → ductus lymphaticus dexter → angulus venosus dx. → žíly krku
  - *I+II, III segmenty vlevo* → n.l. tracheobronchiales sup. sin. → truncus bronchomediastinalis sin. → ductus thoracicus → angulus venosus sin. → žíly krku

# LYMPH NODE CLASSIFICATION

## Plíce chirurgické dělení uzlin

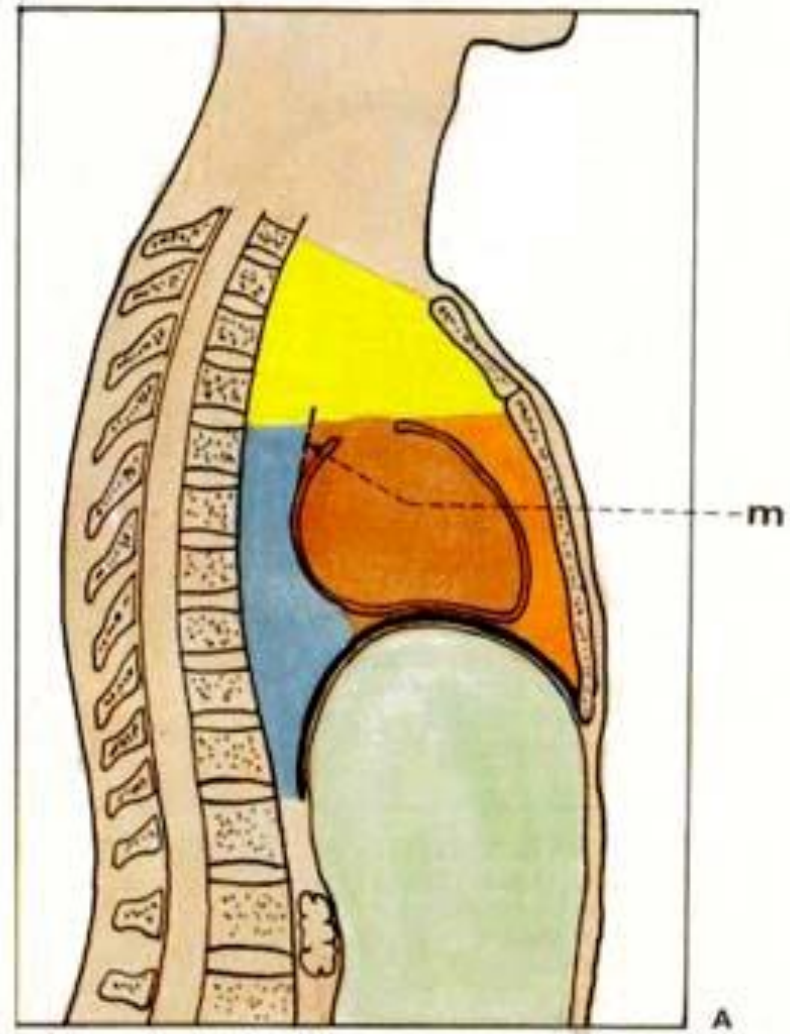


## Chirurgické dělení



ZJEDNODUŠENÉ ROZDĚLENÍ respektující souvislost zadního mediastina  
modře / zadní mediastinum  
žluté a oranžově / přední mediastinum  
žluté / přední horní mediastinum  
oranžově / přední dolní mediastinum  
m / membrana bronchopericardiaca

## Anatomické dělení



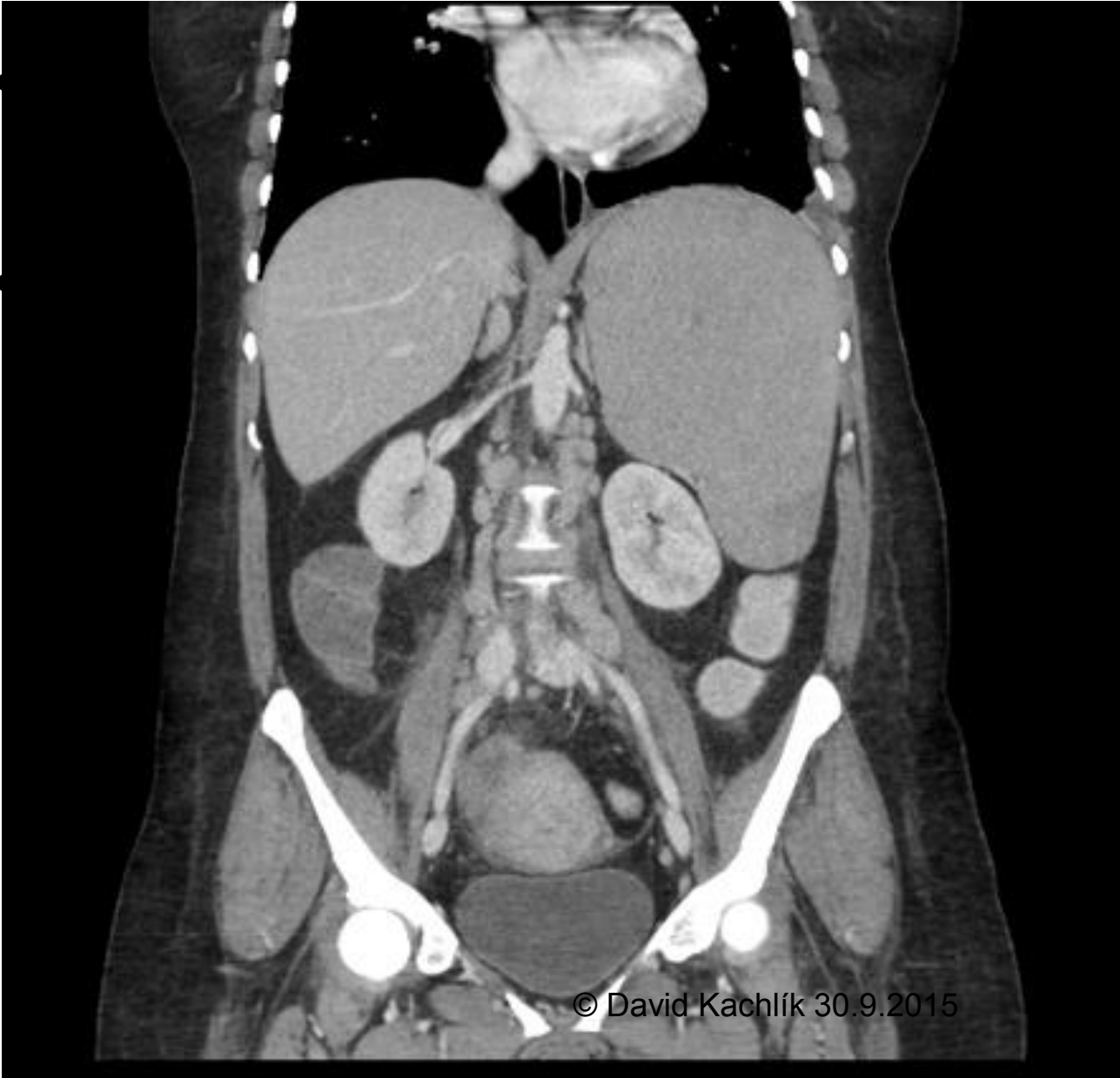
PROSTORY MEDIASTINA A MOŽNOST ŠÍŘENÍ INFEKCE (schéma)  
A. ROZDĚLENÍ MEDIASTINA podle nomina anatomica  
žluté / horní mediastinum  
oranžově / přední mediastinum  
modře / zadní mediastinum  
m / membrana bronchopericardiaca



# Mediastinum

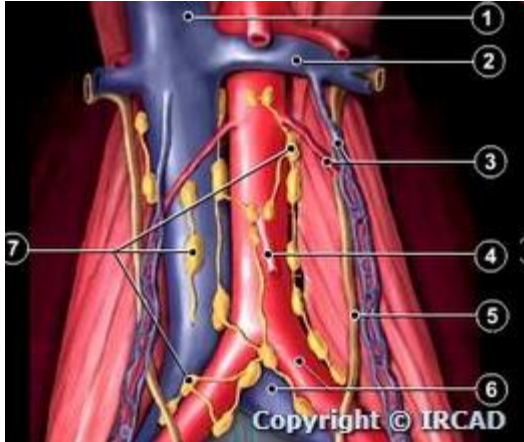
- přední: n.l. paramammarii + parasternales + intercostales + phrenici sup. + prepericardiaci (= n.l. "**mediastinales ant.**")
- střední: n.l. bronchopulmonales + tracheobronchiales inf. + pericardiaci lat.
- zadní: n.l. juxtaoesophageales + prevertebrales (= n.l. "**mediastinales post.**")
- horní: n.l. tracheobronchiales sup. + paratracheales

# Břicho

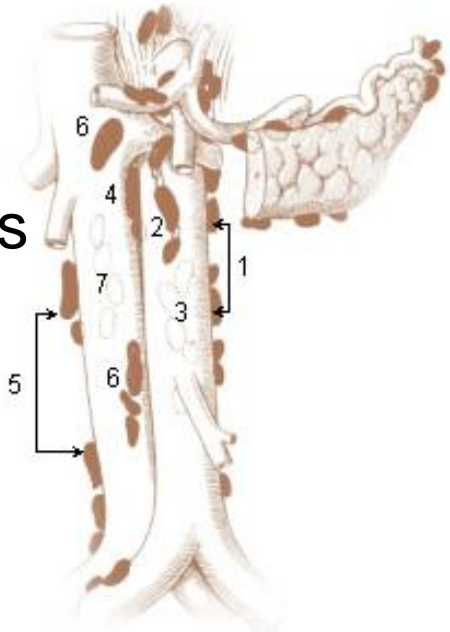


© David Kachlík 30.9.2015

na chyli)

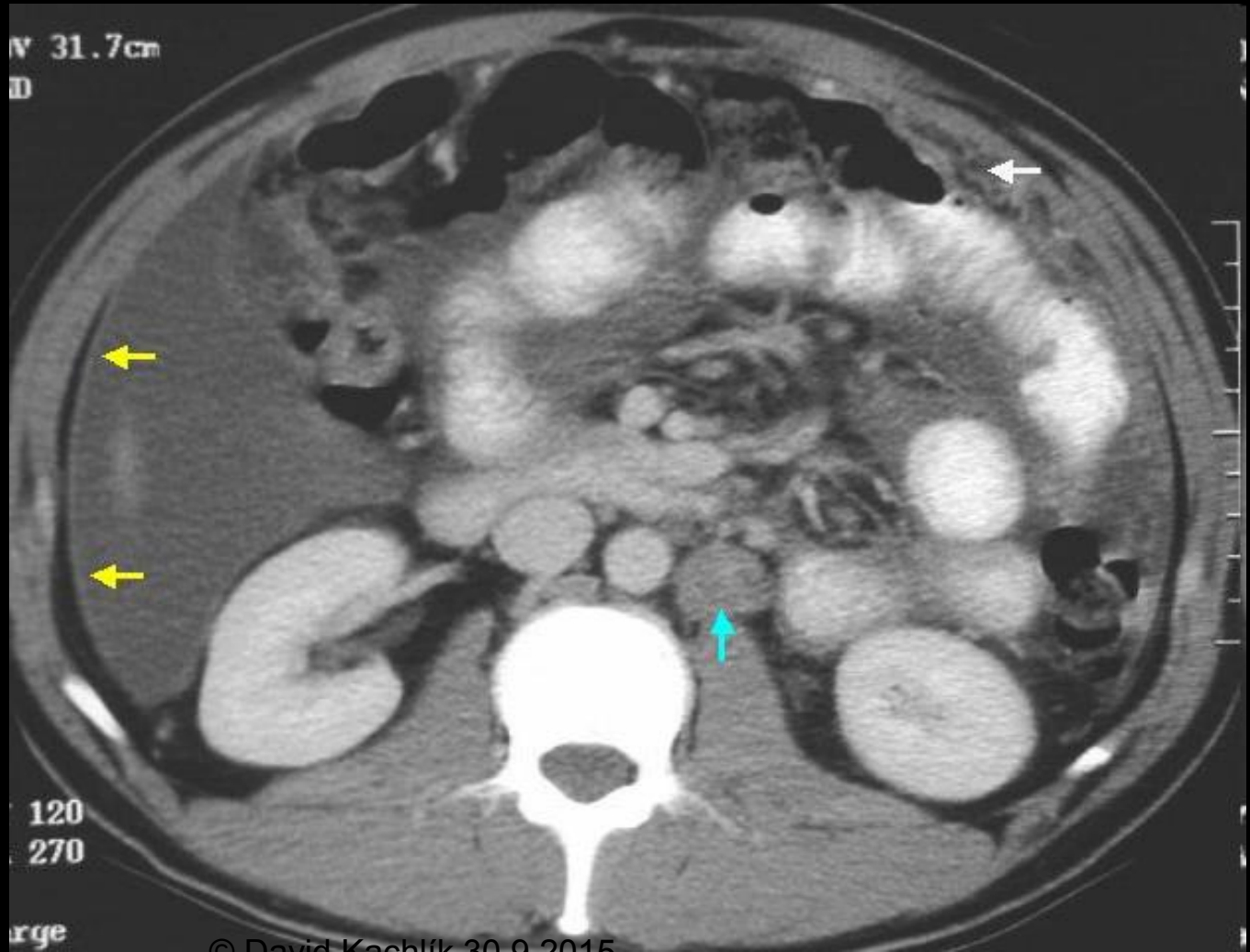
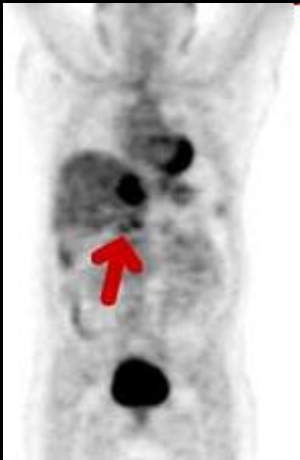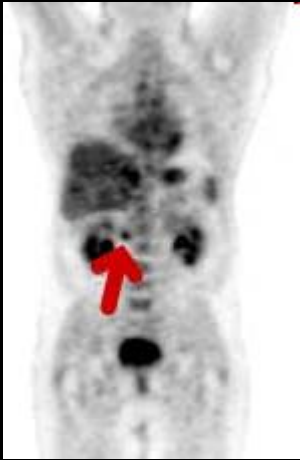


ales



# Colorectal metastasis

# Tuberculosis

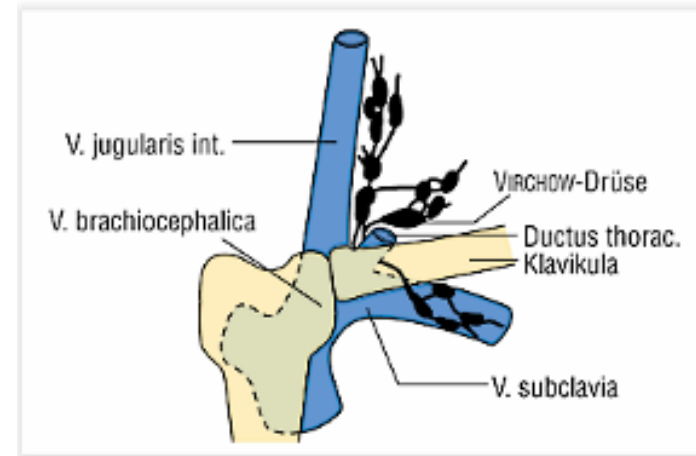




# Břicho

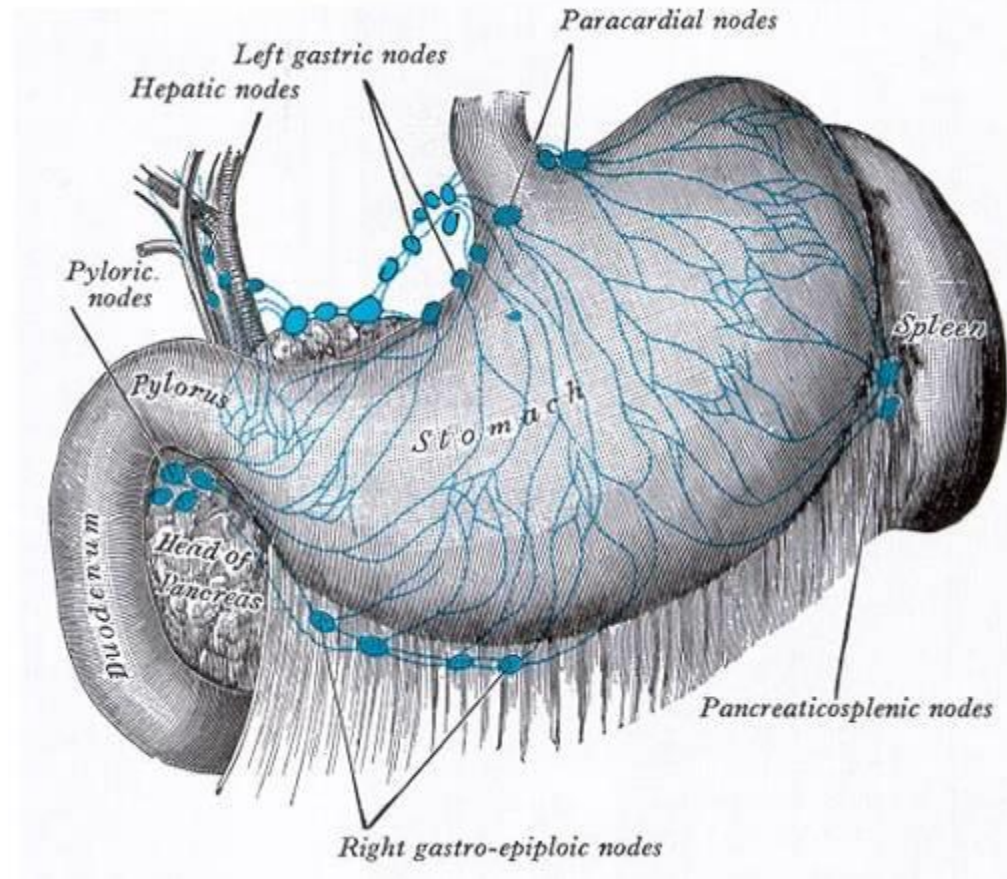
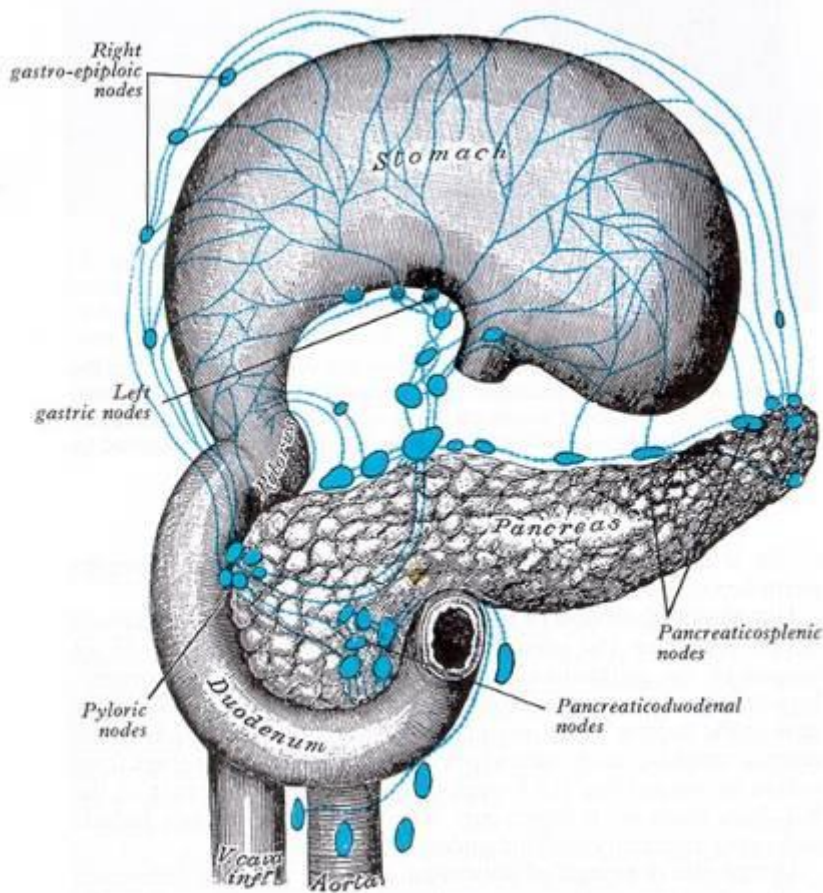
- n.l. viscerales
- uzliny všech orgánů → n.l. **coeliaci** → 2-3 trunci intestinales → cisterna chyli
  - n.l. gastrici, gastromentales, pylorici, pancreaticoduodenales
  - pancreatici, splenici
  - hepatici
  - mesenterici sup. (juxtaintestinales, sup. centrales; ileocolici, pre + retrocaecales, appendiculares, mesocolici /paracolici, colici dx. + medii + sin./)
  - mesenterici inf. (sigmoidei, rectales sup.)

# Žaludek



- 5 skupin regionálních uzlin
  - n.l. gastrici dextri + sinistri
  - n.l. gastromentales dextri + sinistri
  - n.l. pylorici
  - + anulus lymphoideus cardiae
- vše poté do n.l. coeliaci → tr. intestinales
- metastázy mohou téci do n.l. supraclaviculares sin. (Virchowovy-Troisierovy uzliny) – **vlevo !**

# Žaludek





# Karcinom žaludku a D2 lymfadenektomie – technika, možné komplikace

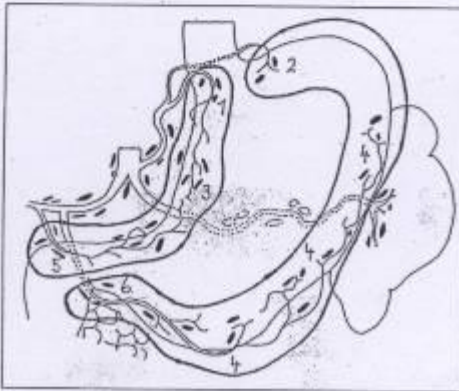
Šimša J.<sup>1</sup>, Leffler J.<sup>1</sup>, Hoch J.<sup>1</sup>, Schwarz J.<sup>1</sup>, Bavor P.<sup>1</sup>

Chirurgická klinika 2. LF UK a FN Motol, Praha, přednosta doc. MUDr. J. Hoch, CSc.

Tab. 1. Klasifikace spádových lymfatických uzlin žaludku, rozdělení do jednotlivých kompartmentů (I-III) a oblastí (1-16)

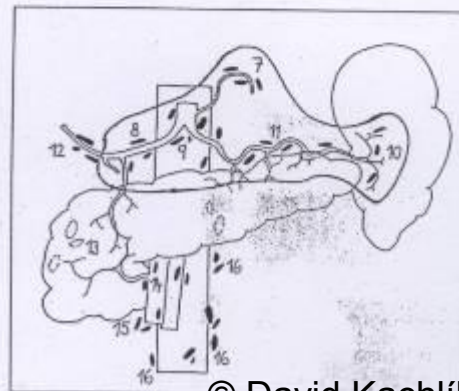
Tab. 1. Classification of catchment lymphatic nodes of the stomach, division into individual compartments (I-III) and areas (1-16)

Kompartiment	Číslo oblasti	Lokalizace lymfatických uzlin
I.	1	LU parakardiální – při malém zakřivení
	2	LU parakardiální – při velkém zakřivení
	3	LU podél malého zakřivení
	4	LU podél velkého zakřivení
	5	Suprapylorické LU
	6	Infrapylorické LU
II.	7	LU podél a. gastrica sin.
	8	LU podél a. hepatica communis
	9	LU v oblasti truncus coeliacus
	10	LU v hilu sleziny
	11	LU podél a. lienalis
III.	12	LU v oblasti lig. hepatoduodenale
	13	LU retropankreaticky v oblasti hlavy slinivky
	14	LU podél a. et v. mesenterica superior
	15	LU podél a. et v. colica media
	16	LU podél abdominální aorty



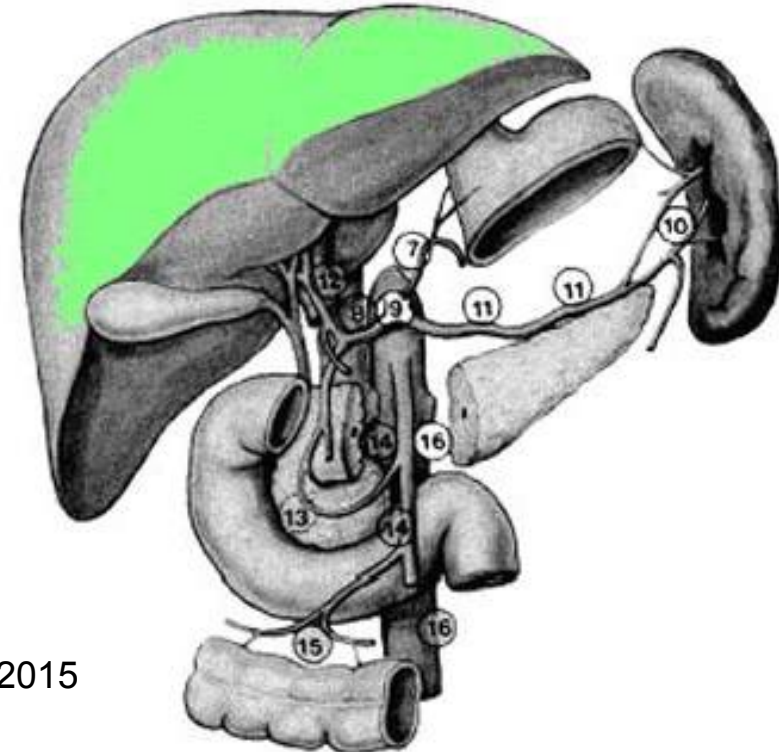
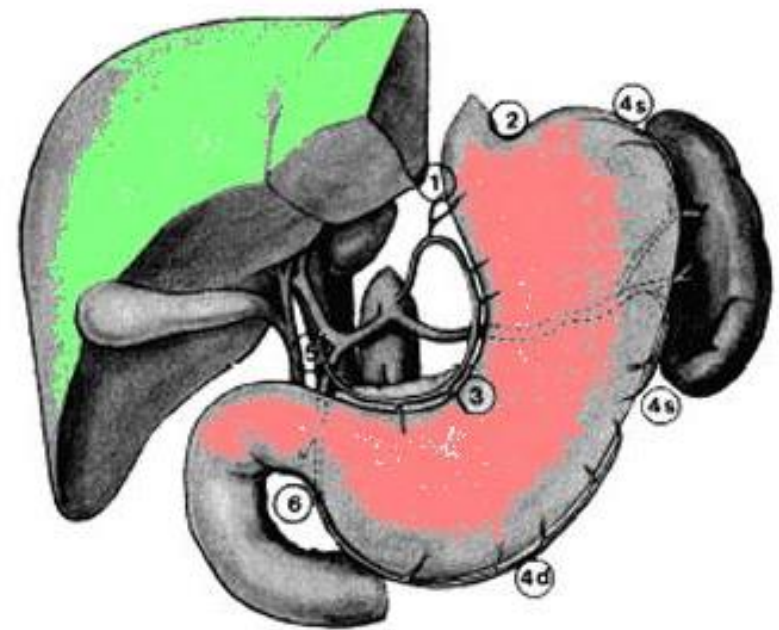
Obr. 1. Spádové lymfatické uzliny žaludku.

Fig. 1. Catchment lymphatic nodes of stomach.



Obr. 2. Spádové lymfatické uzliny žaludku.

Fig. 2. Catchment lymphatic nodes of stomach.

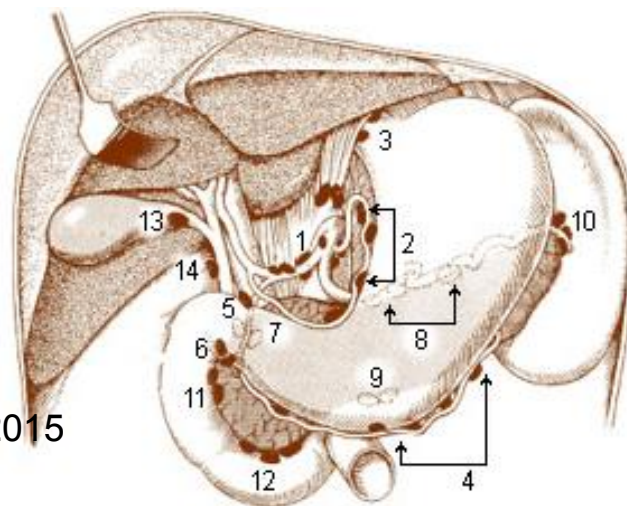


© David Kachlík 30.9.2015

# Játra a žlučové cesty

## n.l. hepatici

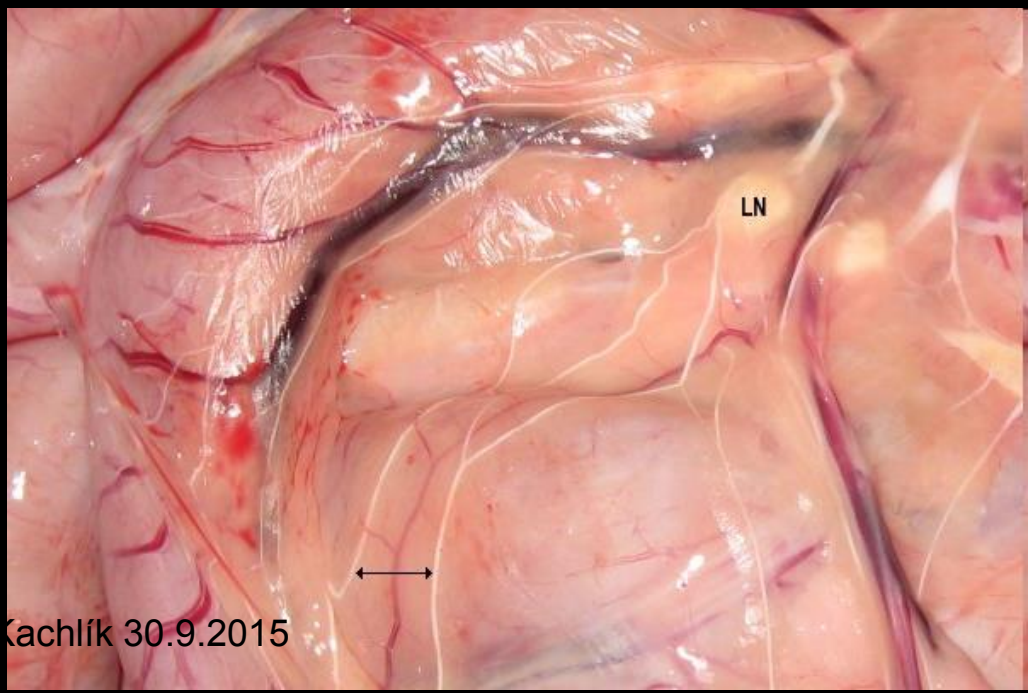
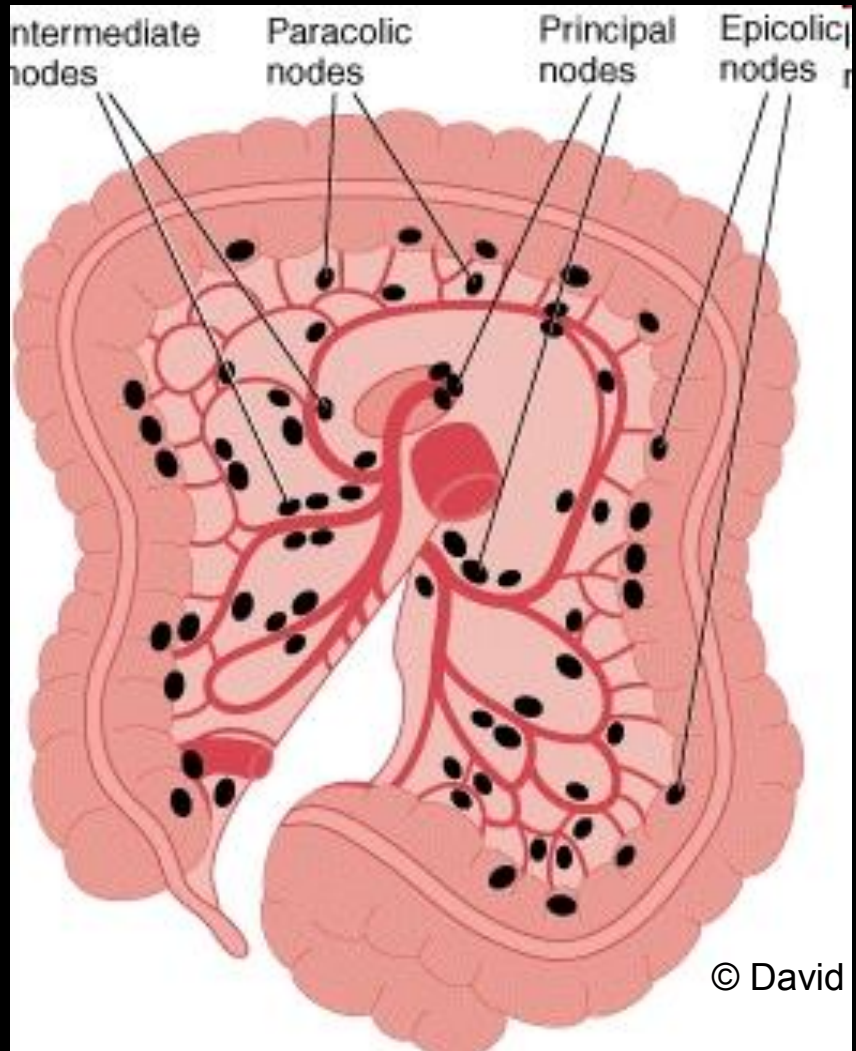
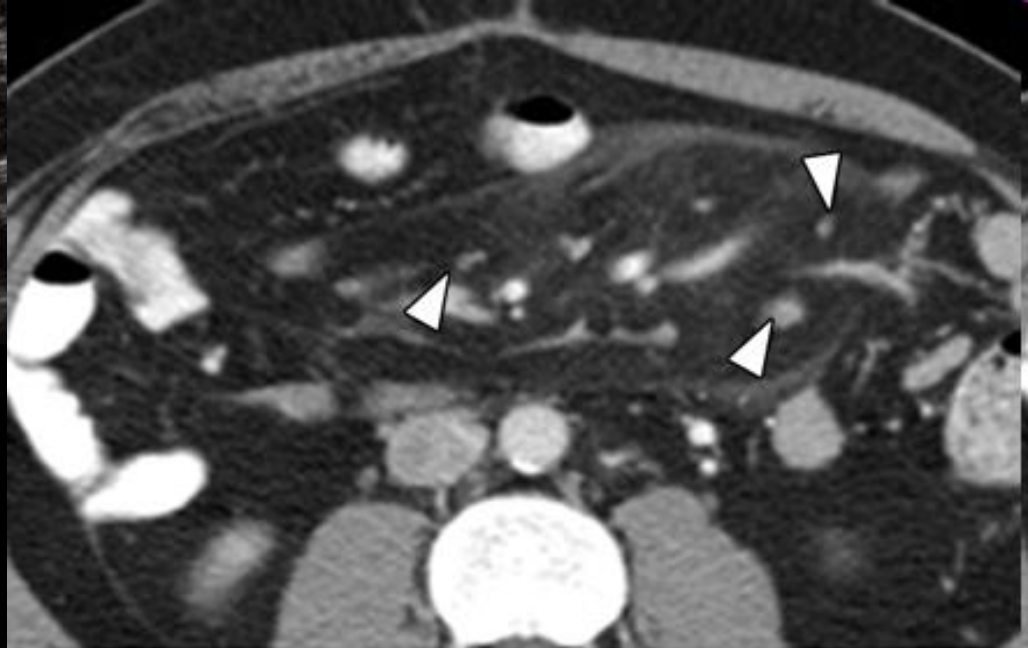
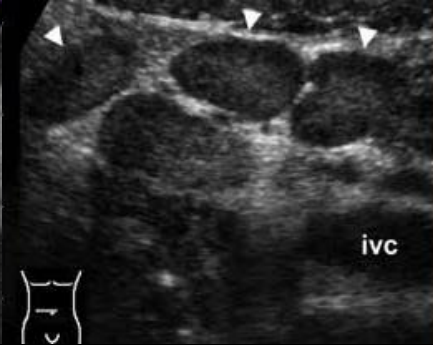
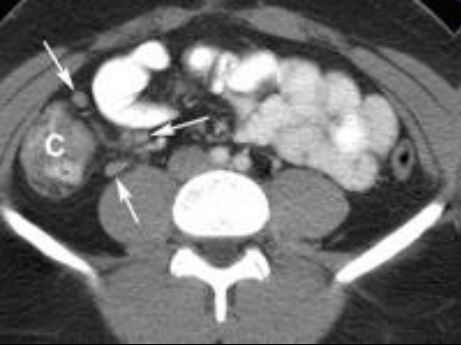
- podél a. hepatica communis + propria (3-6)
- míza ze žaludku, sleziny, dvanáctníku, slivivky a jater
- n.l. foraminalis (u foramen omentale)
- n.l. cysticus (v záhybu collum vesicae felleae v místě spojení ductus cysticus et hepaticus communis)



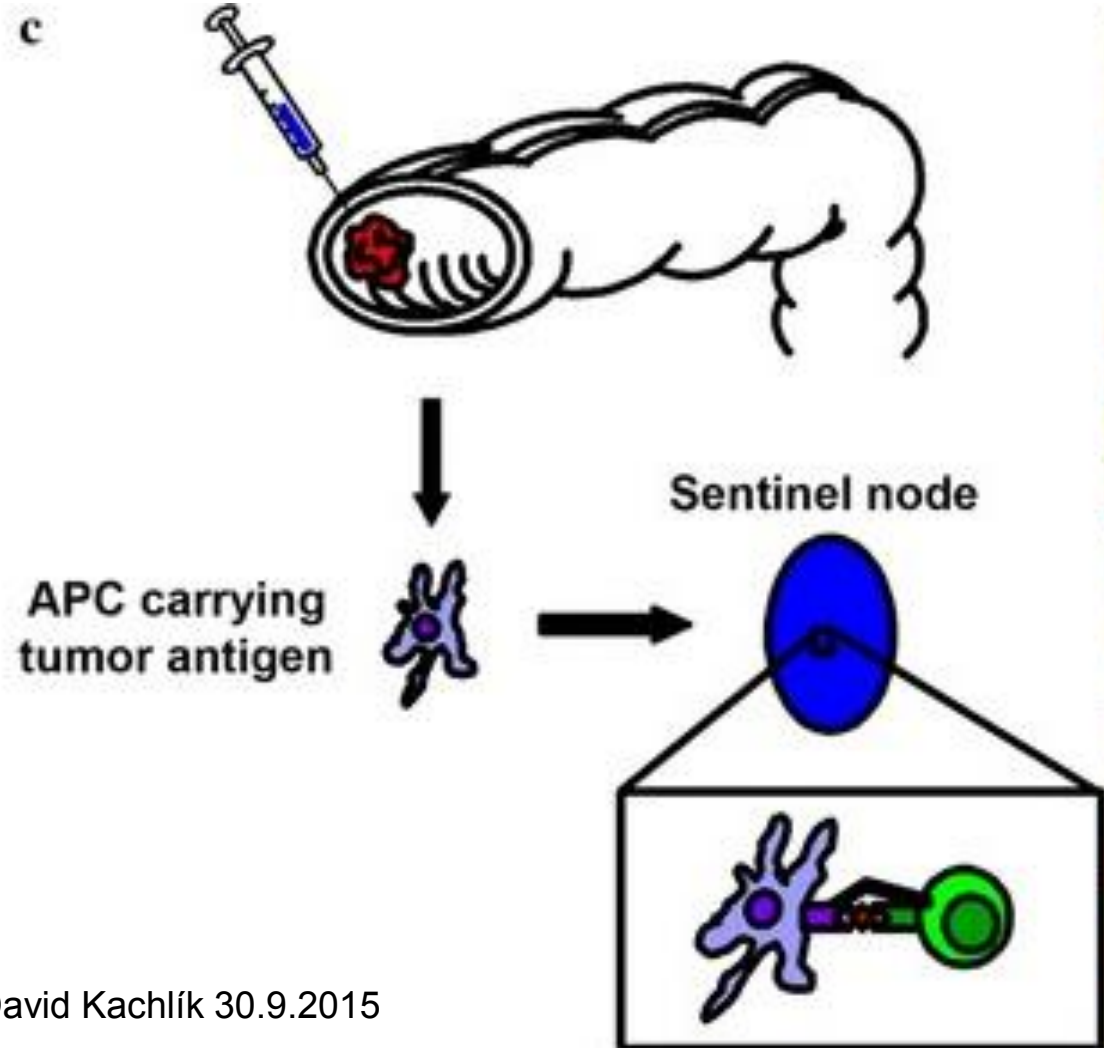
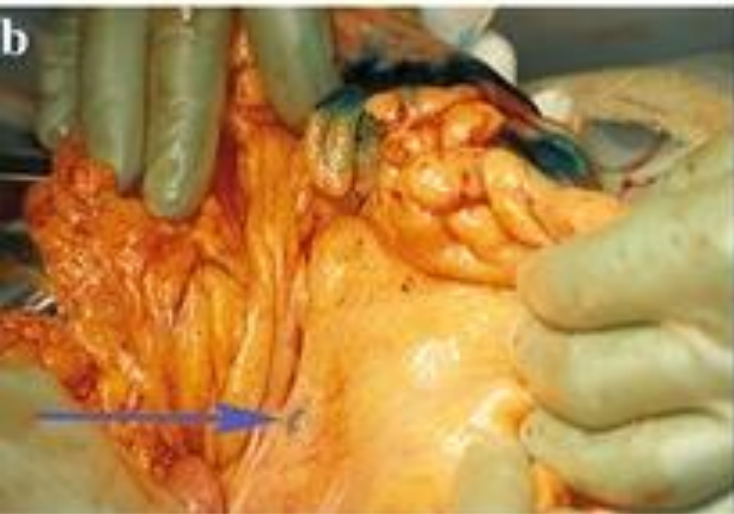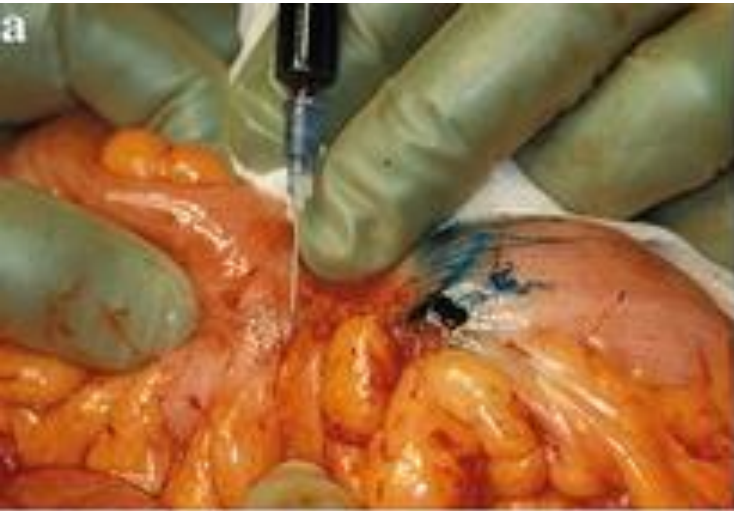# Střevo

- **3 řady** → nodi coeliaci, nodi lumbales
- **tenké střevo**
  - n.l. juxtaintestinales (při stěně střeva)
  - (n.l. intermedii)
  - n.l. mesenterici superiores centrales (v radix mesenterii při kmenu AMS)
- **tlusté střevo**
  - v mesocolon a za nástěnnou pobřišnicí srůstových polí
  - n.l. epicolici (při stěně střeva)
  - n.l. paracolici (podél vasa marginalia coli)
  - n.l. intermedii
  - n.l. mesenterici inferiores centrales
  - *nádorové metastázy rovněž krví do jater!*



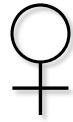

# Sentinelová uzlina – *Patent blue*

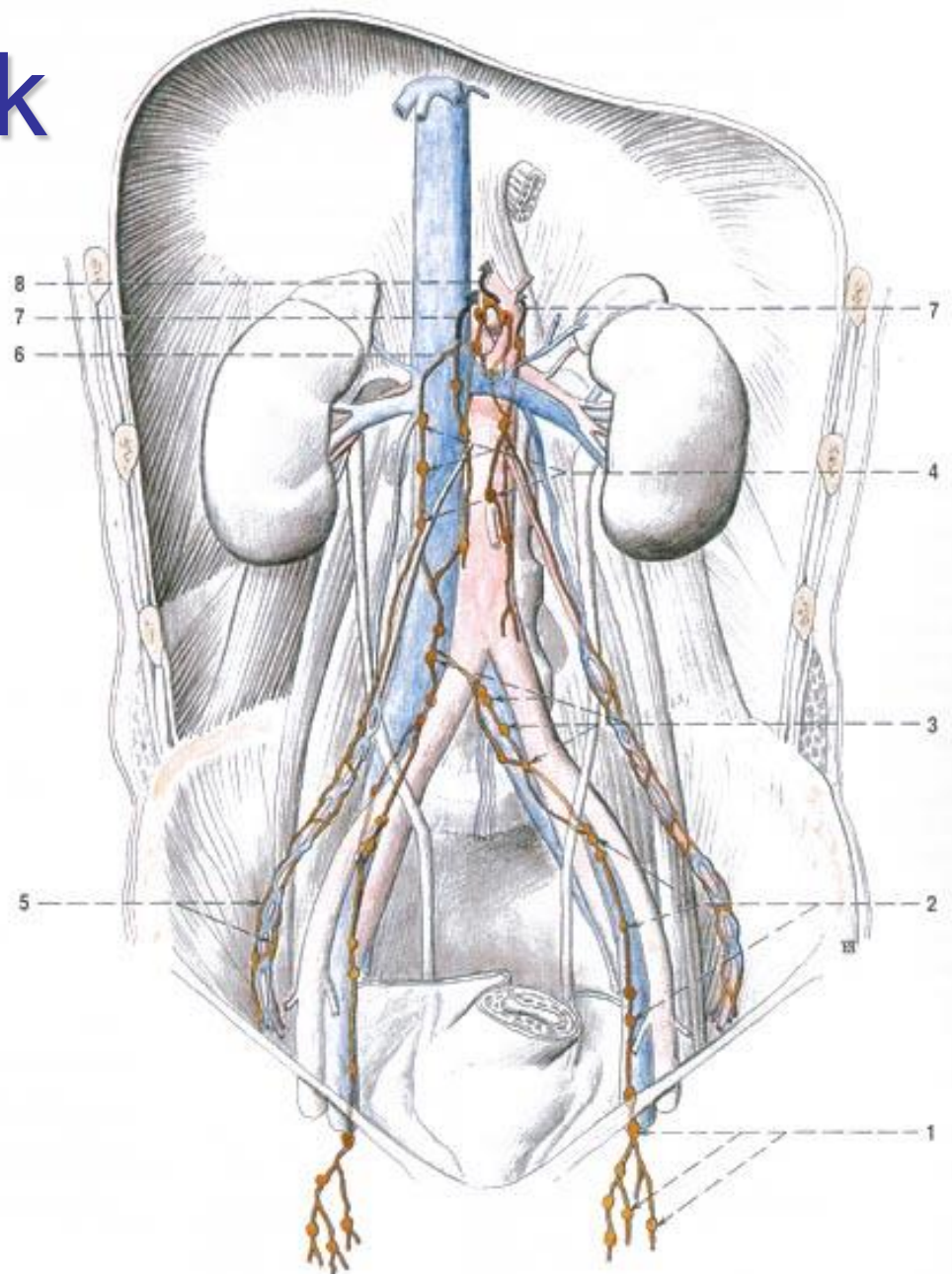




# Varle ♂ Vaječník



- n.l. lumbales
- *L2 – vývoj*
- *šourek → n.l. inguinales superficiales*
- *! žádná punkce !*



Obr. 138. NODI ILLIACI EXTERNI ET NODI LUMBALIS

2 nodi iliaci externi  
3 nodi iliaci communes  
4 nodi lumbales

5 mízní kolektory z varle / ovaria, jdoucí podél vasa testicularia / ovarica do nodi lumbales  
6 nodi coeliacii  
7 odtok mízy cestou truncus lumbalis do cisterna chyli  
8 odtok mízy cestou truncus lumbalis do cisterna chyli



# Pánev

- n.l. parietales

- communes

- externi (obturatorii)

- interni

- gluteales sup.+inf.

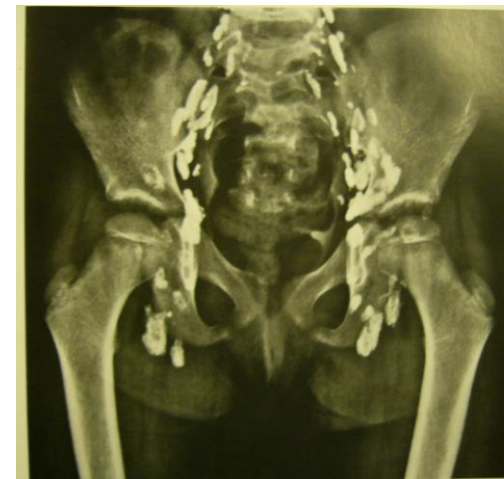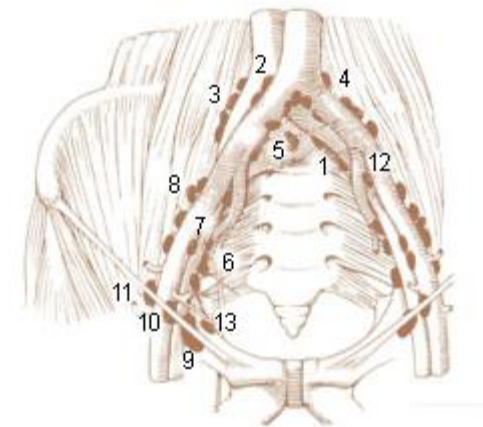
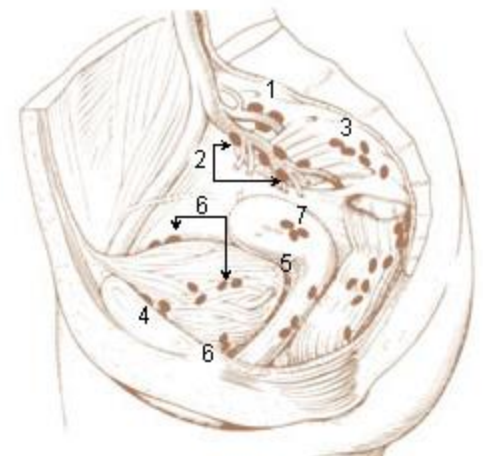
- sacrales (rectum, prostata, cervix uteri vaginae)

- n.l. viscerales

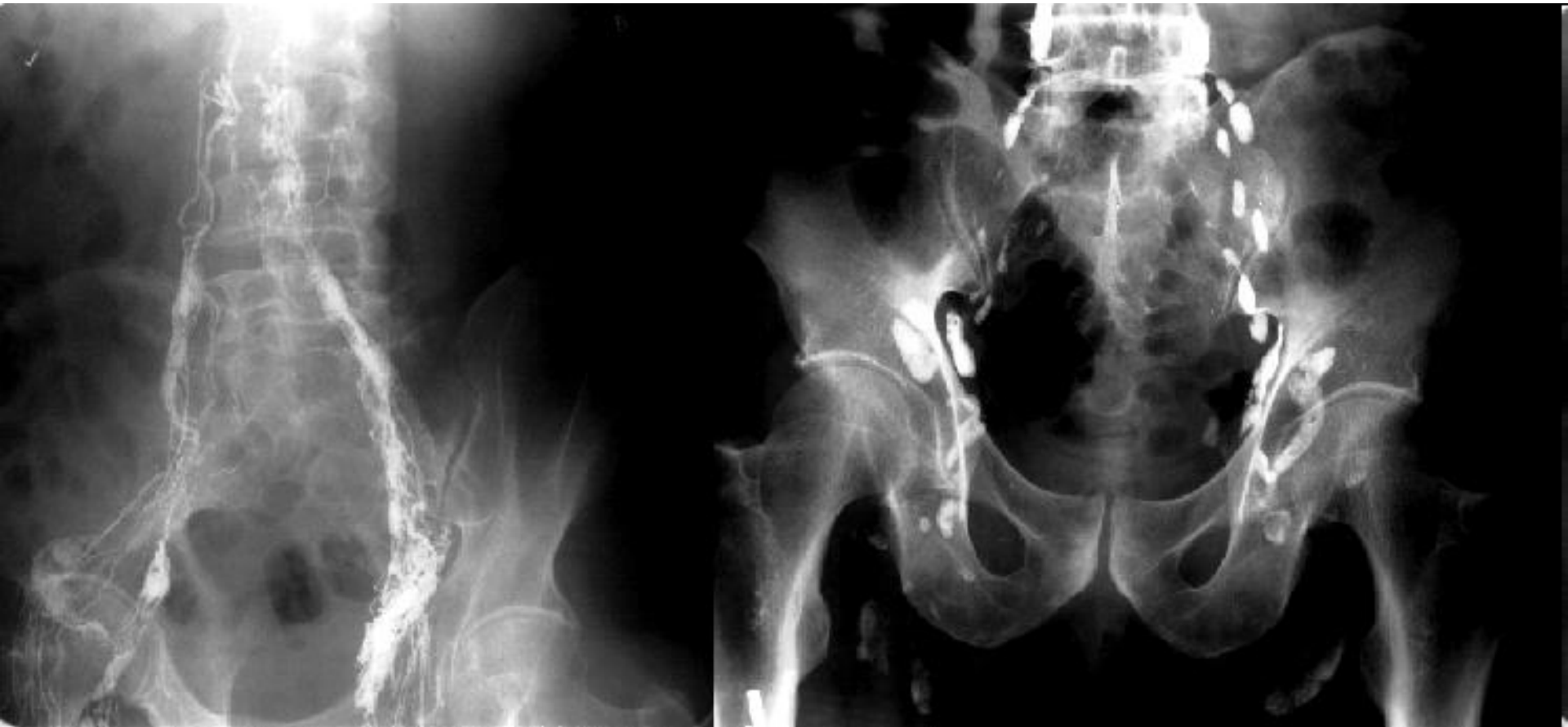- paravesicales

- parauterini ♀, paravaginales ♀

- pararectales



# Břicho a pánev - klinika



# Děloha

## anatomické dělení:

- n.l. lumbales ← fundus + corpus
- n.l. iliaci interni (iliaci externi, iliaci communes, obturatorii) ← corpus, isthmus + cervix
- n.l. sacrales ← isthmus, cervix
- n.l. inguinales superficiales ← margines + cornua  
(*ojedinele!*)

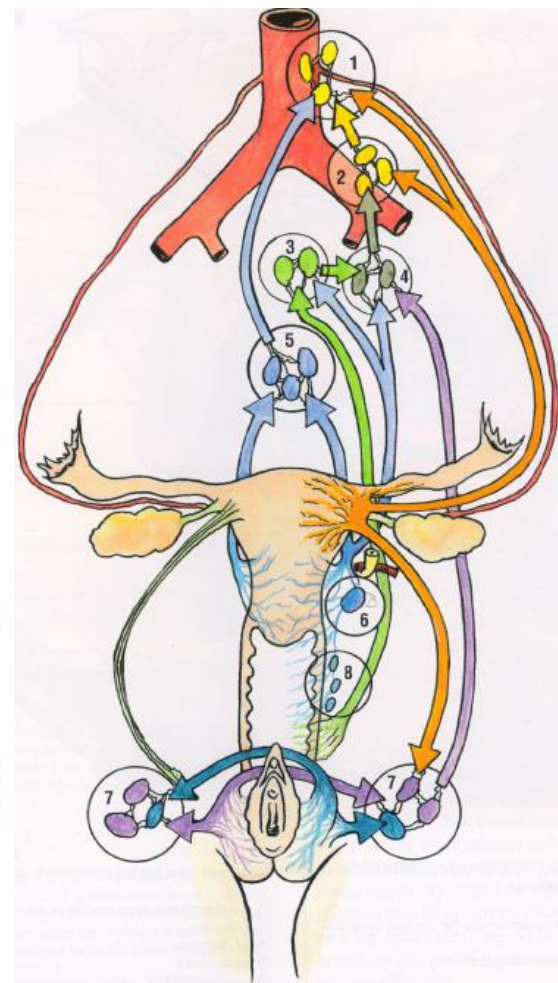
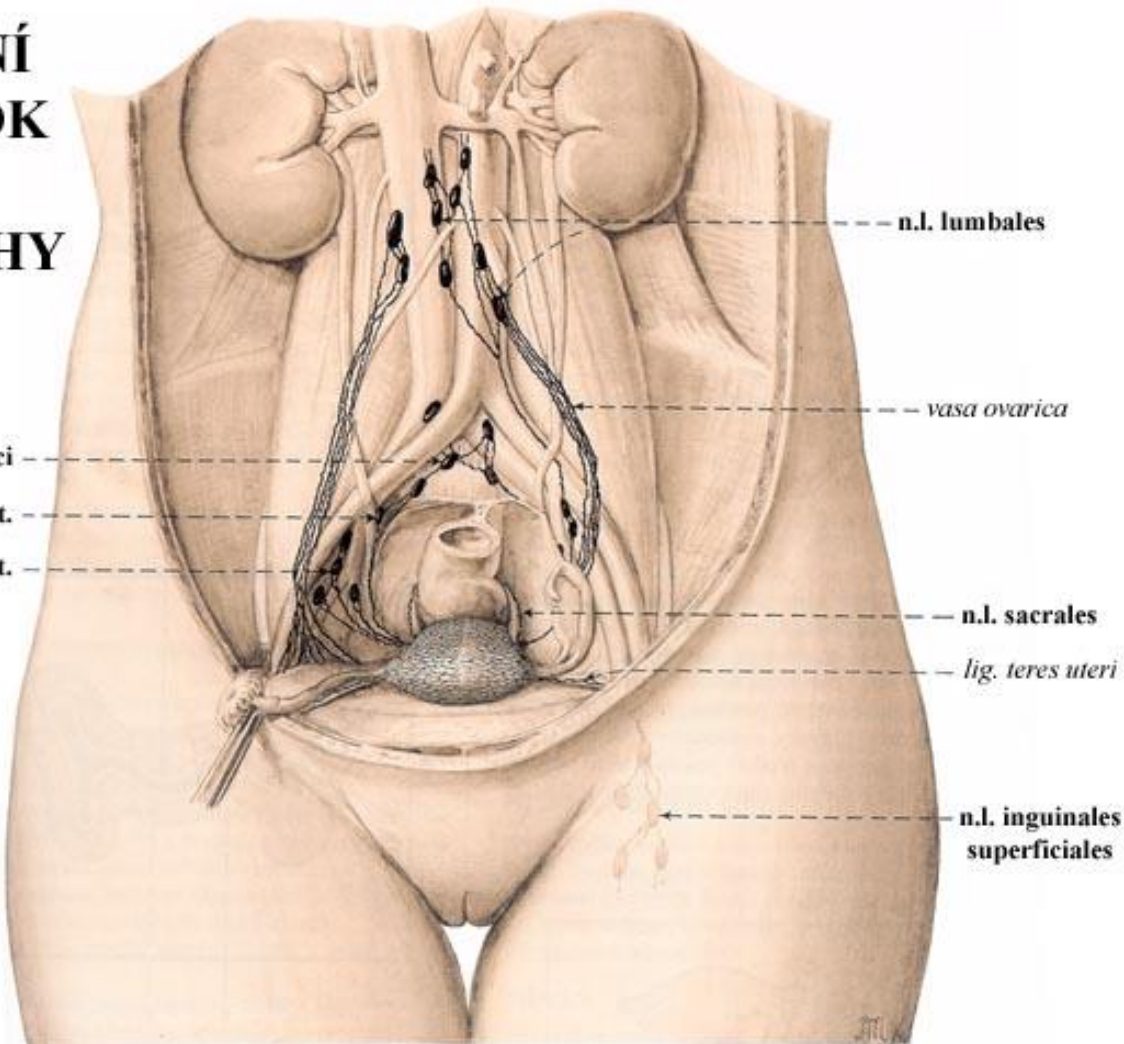
## klinické dělení: podle nádorů těla a čípku

- corpus uteri → n.l. iliaci int.+ lumbales +  
(inguinales superficiales)
- cervix uteri → n.l. iliaci int.+ sacrales

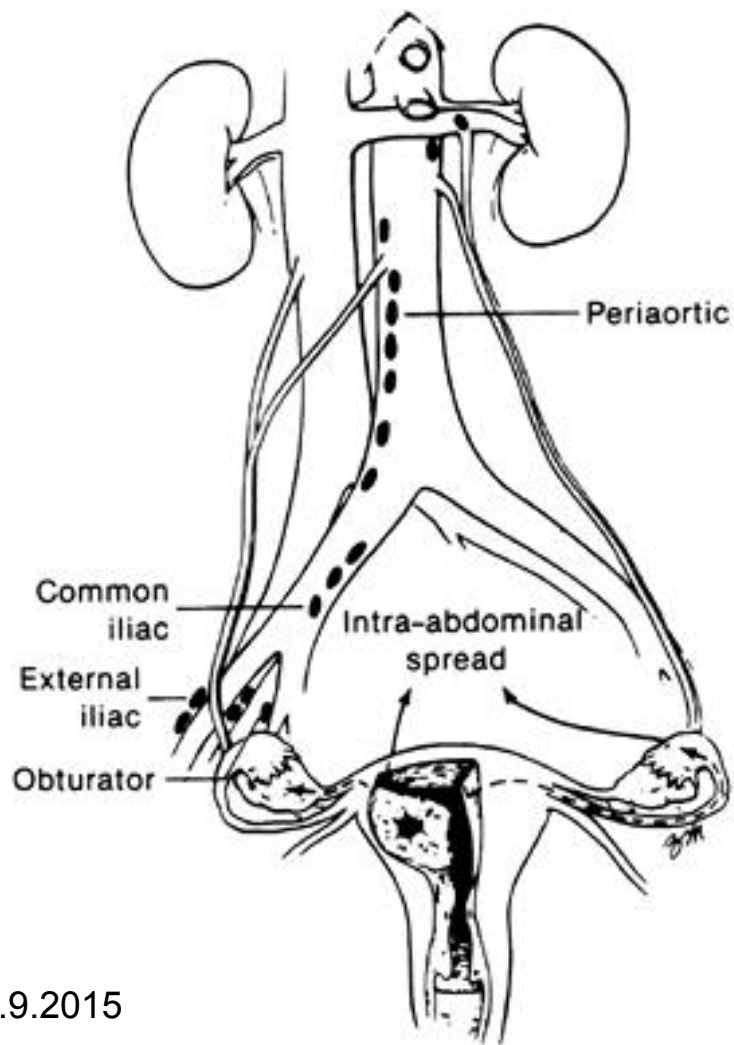
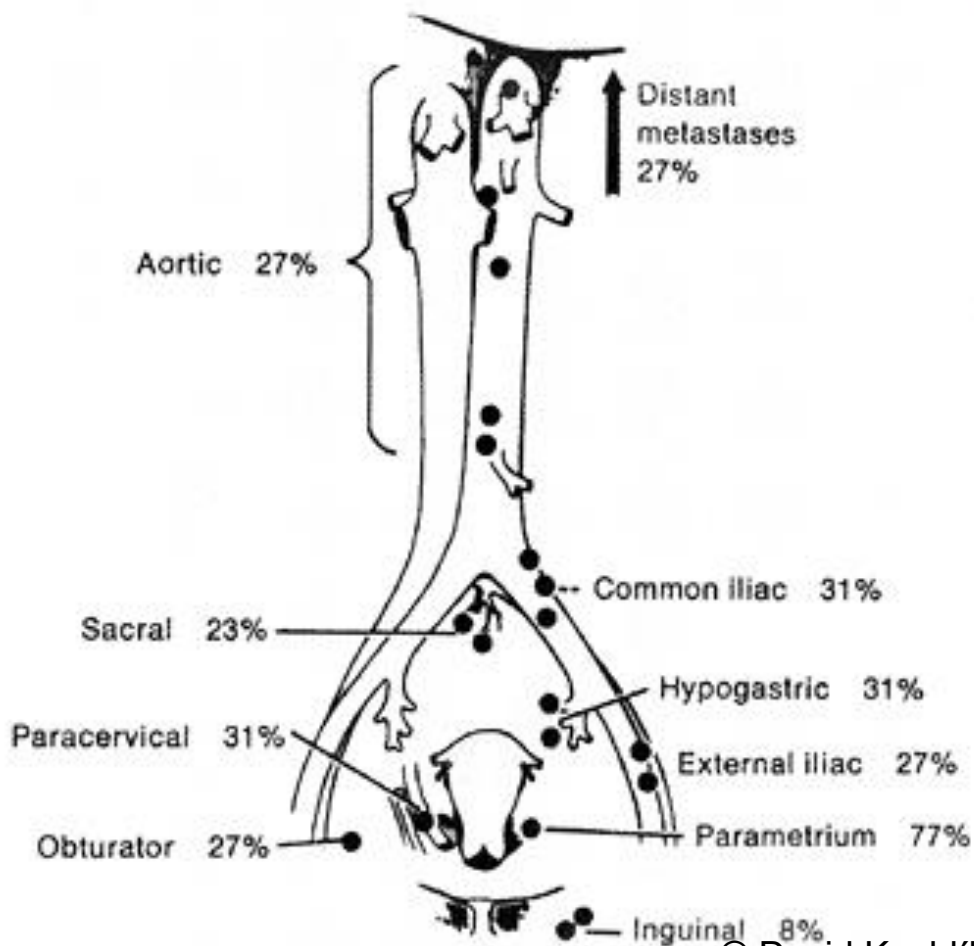


# Děloha

## MÍZNÍ ODTOK Z DĚLOHY

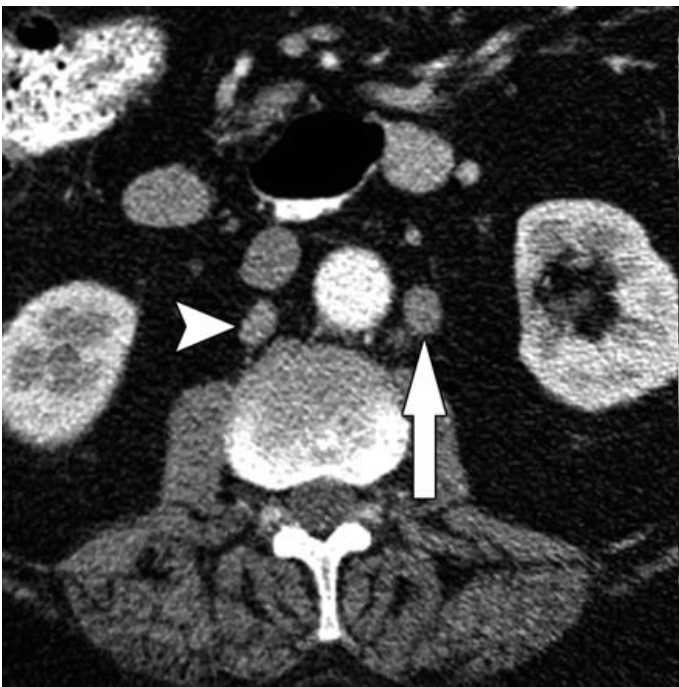

# Nádory čípku – postižení uzlin

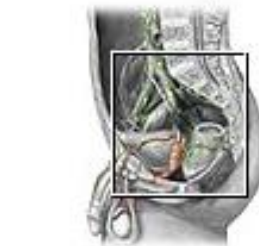

# Předstojná žláza; Předstojnice

- n.l. iliaci int. + ext.
- n.l. sacrales



Lymph vessels and nodes of pelvis

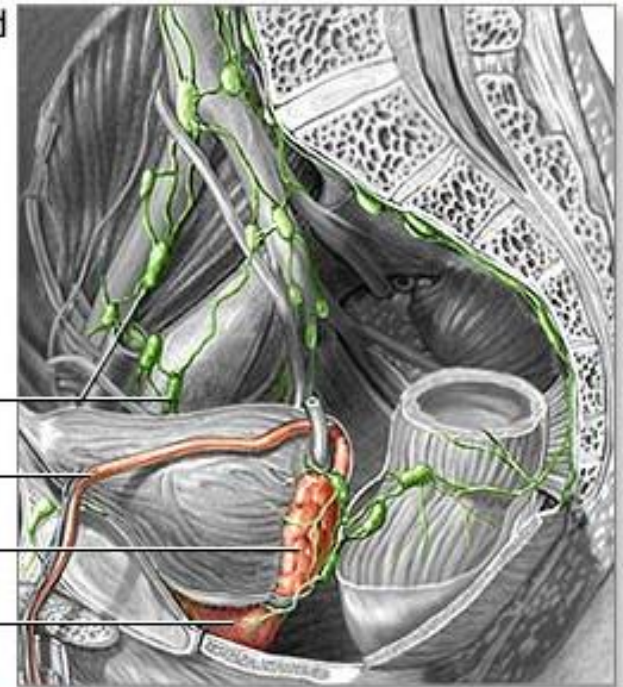


Lymph nodes

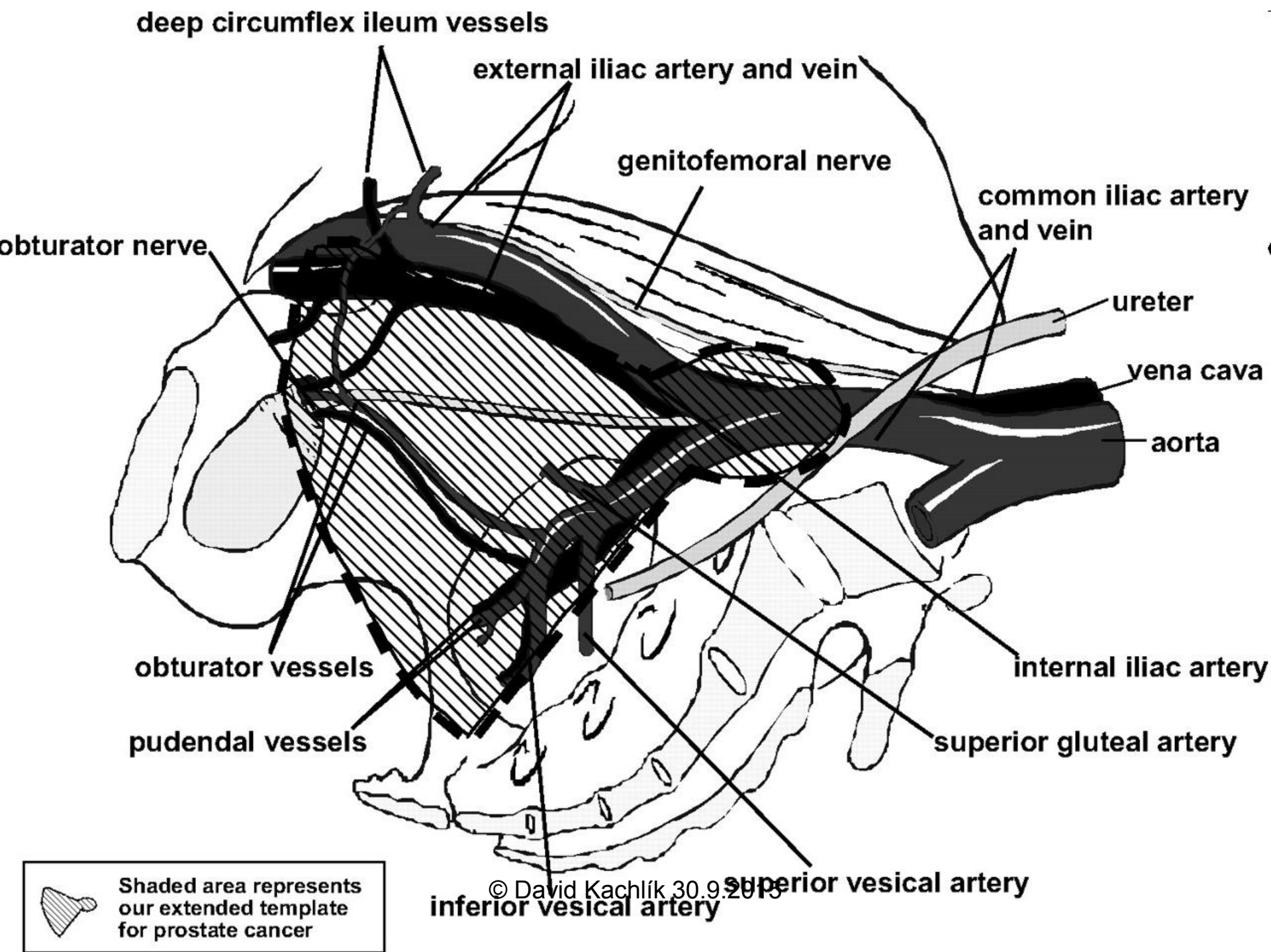
Vas deferens

Seminal vesicle

Prostate gland







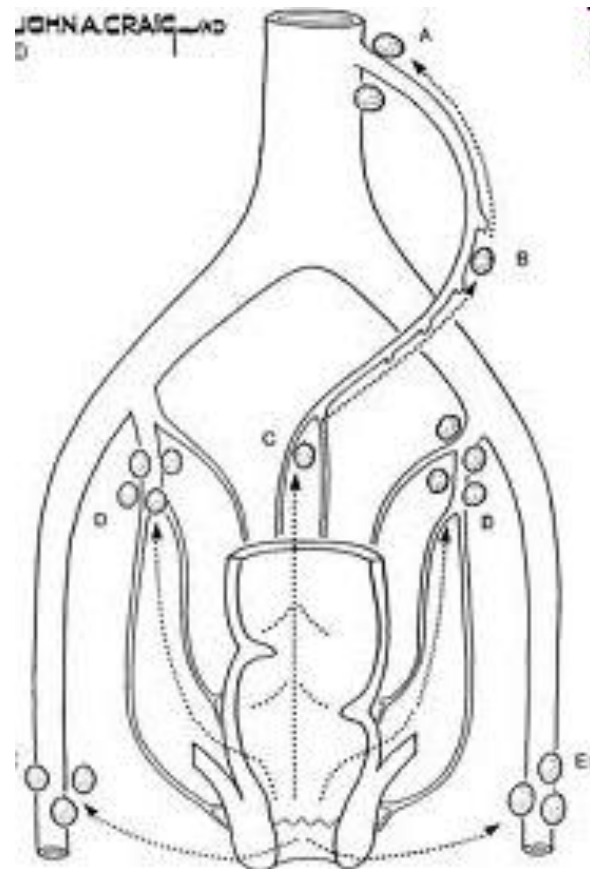
# Konečník a řiť

- ampulla

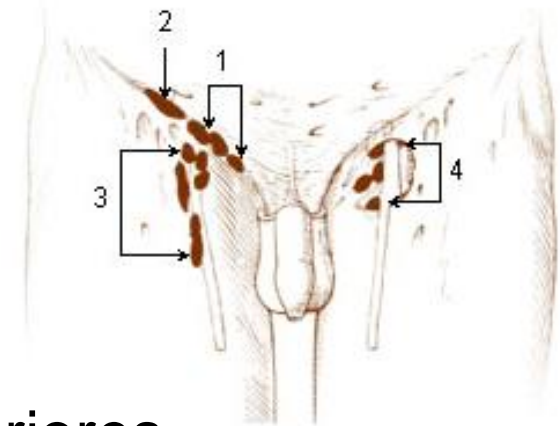
- orální část: → n.l. rectales sup. → n.l. mesenterici inf.
- aborální část: → n.l. pararectales → n.l. iliaci interni
- *n.l. obturatorii, sacrales*

- canalis analis:

- n.l. pararectales + n.l. inguinales superficiales



# Tříslo



- n.l. inguinales

- trigonum inguinales + fossa iliopectinea

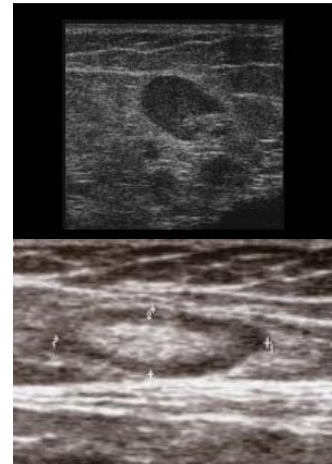- superficiales (8-12)

- superomediales, superolaterales, inferiores
- celá DK kromě zadní strany bérce
- kůže v okolí, podkoží regio glutea, hráz, řiť, pyj/poštěváček, vestibulum vaginae, šourek/velké stydké pysky, dolní přední břišní stěna, děložní rohy
- Cabanasova uzlina (superomed.) – sentinelová pro nádory pyje

- profundi (2-5)

- Cloquetova-Rosenmüllerova uzlina – nodus proximalis uvnitř lacuna vasorum (CLOVAN)

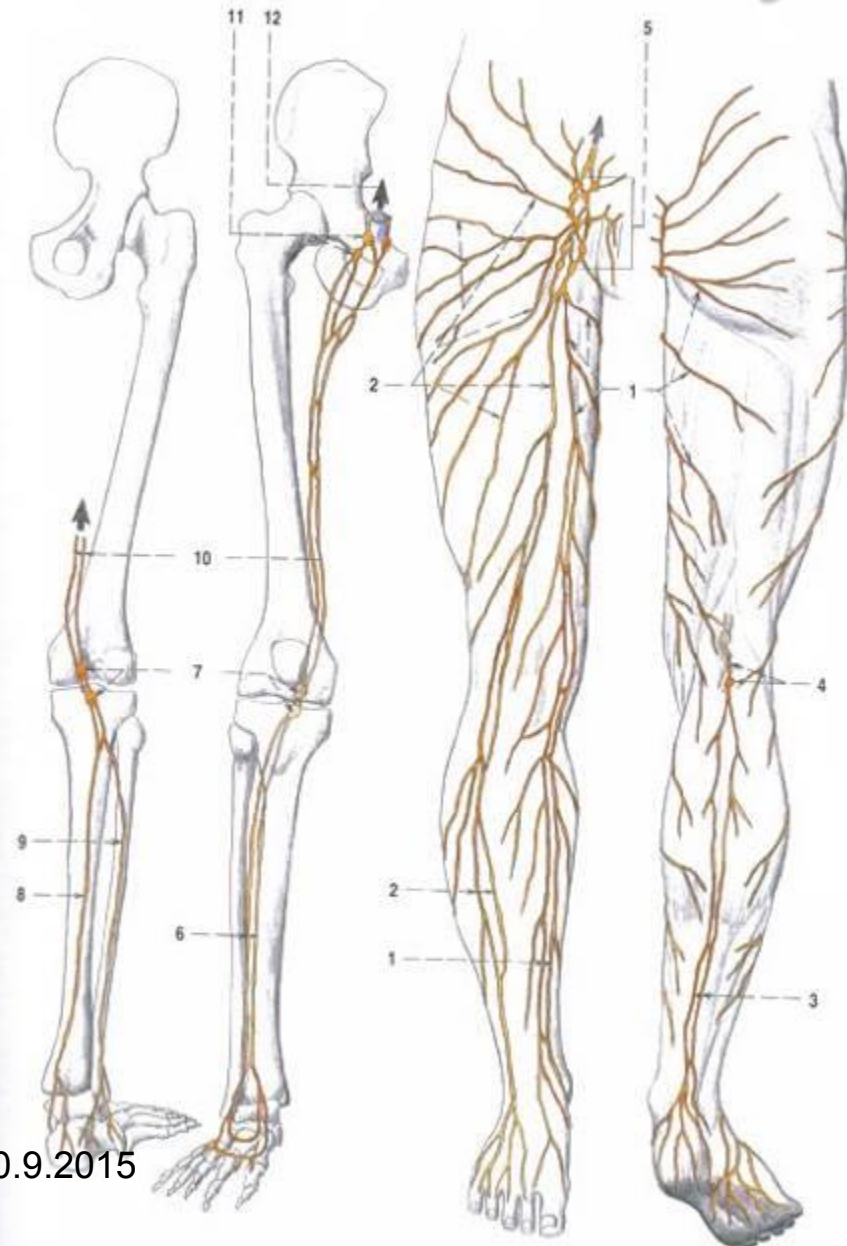
- *dýmějový mor (bubonická forma moru)* 😊





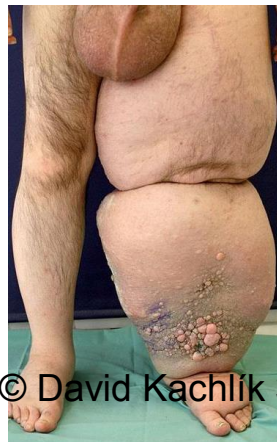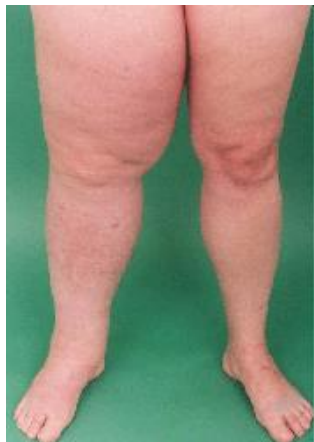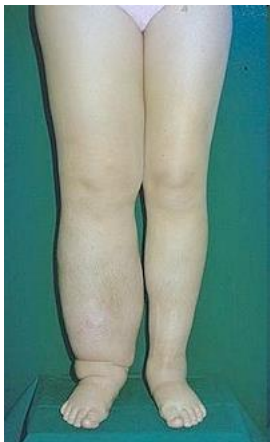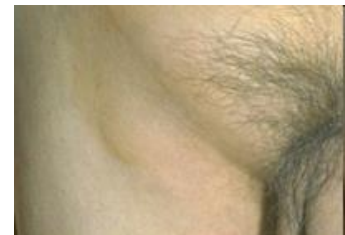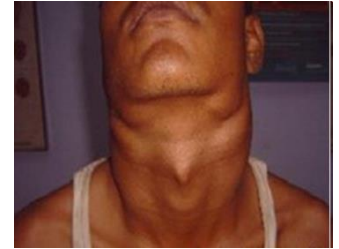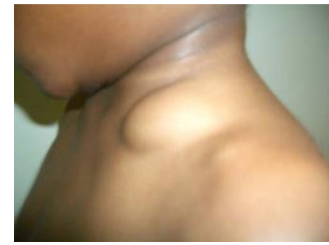- hluboké
  - podél hlubokých cévních svazků
    - n.l. poplitei profundi → n.l. inguinales profundi
- povrchové
  - přibližně podél povrchových žil
  - 3 kmeny
    - mediální kolektory (10-15)
      - do n.l. inguinales superficiales podél v. saphena magna
    - laterální kolektory (1-3)
      - do n.l. inguinales superficiales podél přítoků v. saphena magna
    - zadní kolektory (2-3)
      - do n.l. poplitei superficiales podél v. saphena parva
- n.l. poplitei
  - profundi
    - tibialis ant. + post., fibularis
  - superficiales

# DK - kolektory

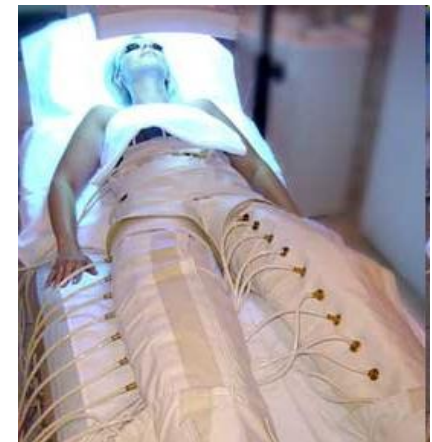
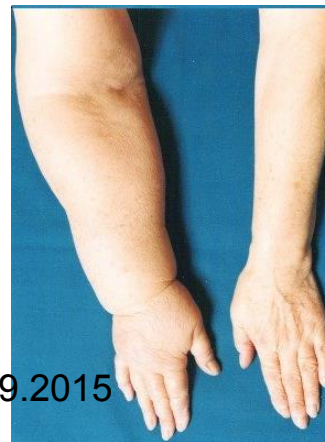
# Vyšetření

- rutinní fyzikální vyšetření
  - krční, podpažní, tříselné uzliny
- *lymfadenopatie*
- *lymfadenitis*
- *lymfedém*
  - nádor, pooperační, růže (erysipiel), filarióza



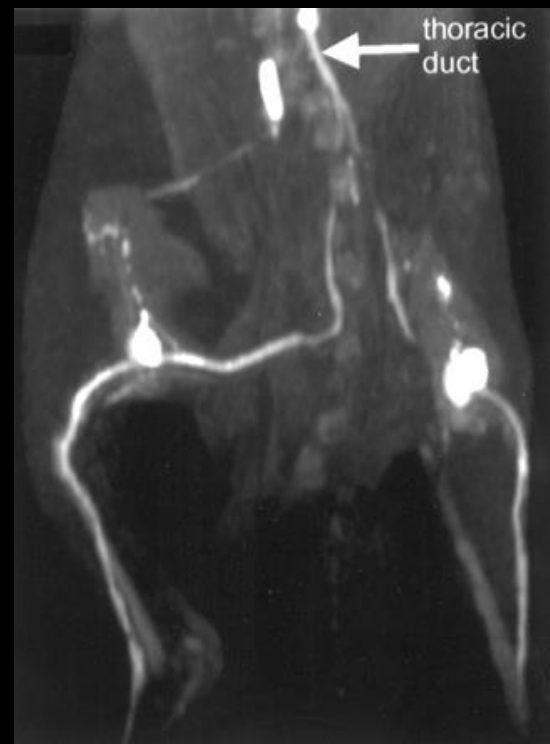
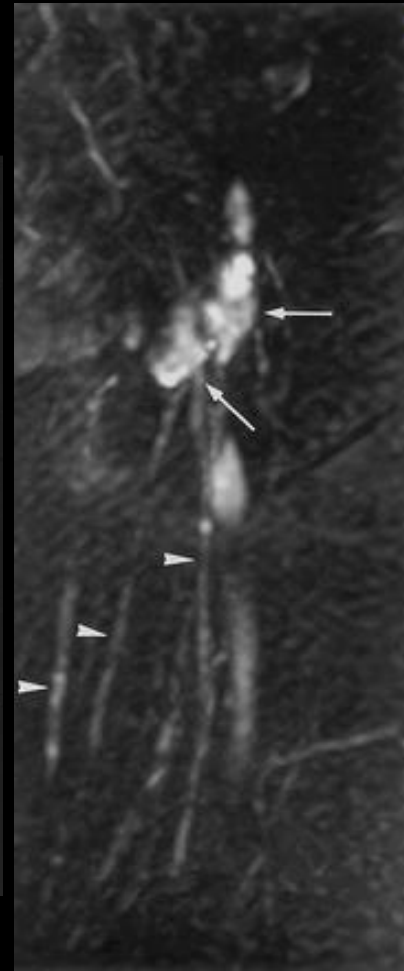
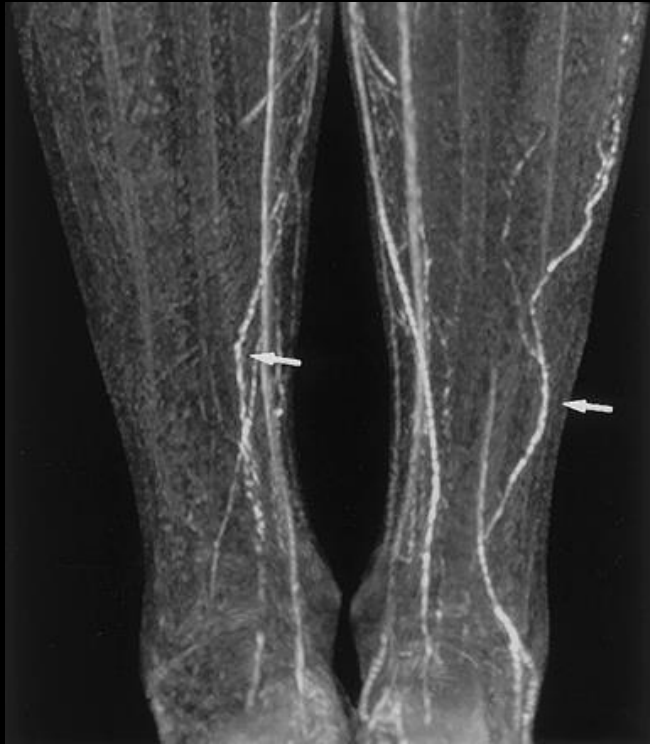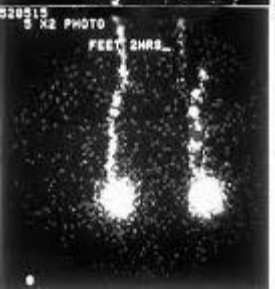

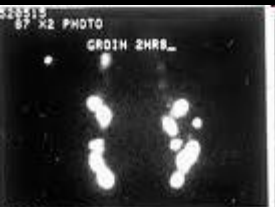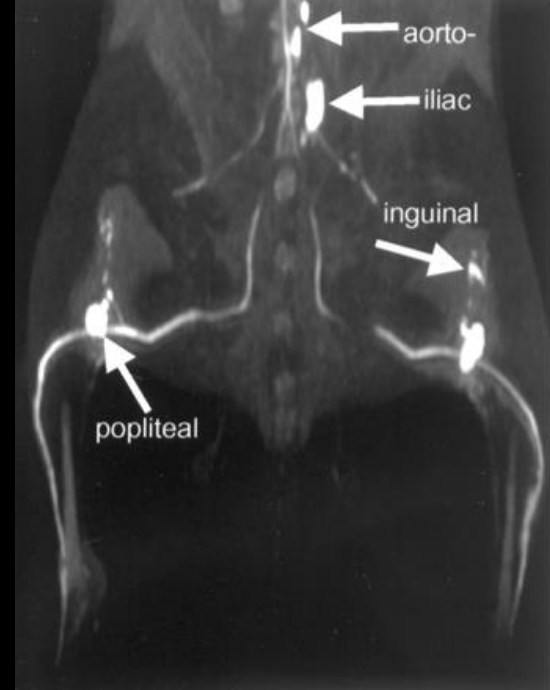
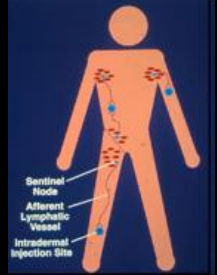
© David Kachlík 30.9.2015



# Lymfografie

## Lymfoscintigrafie

### LYMPHATIC MAPPING





# Neopouzdrěná mízní tkáň

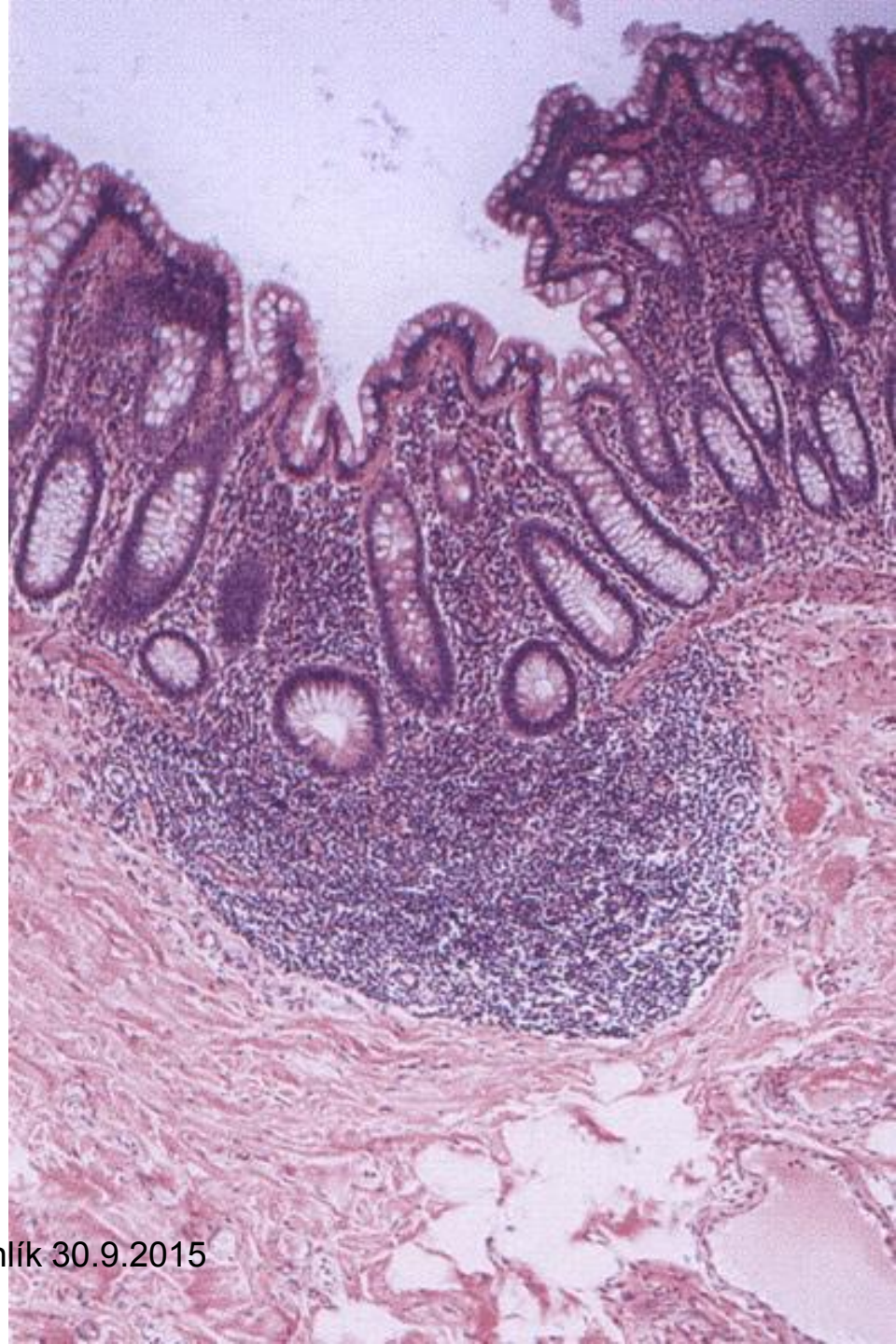
- **D-MALT** (diffuse mucosa-associated lymphoid tissue) – volně rozptýlené buňky v GIT
- **O-MALT** (organized mucosa-associated lymphoid tissue)
  - **GALT** (gut-ALT) – n.l. v GIT
    - „střevo je největší imunitní orgán“
    - nodi lymphoidei solitarii
    - nodi lymphoidei aggregati
      - ◆ agmina Peyeri – kyčelník
      - ◆ n.l. appendicis vermiformis caeci
  - **NALT** (nose-ALT) – nosní dutina
  - **BALT** (bronchus-ALT) – dolní RT

# Neopouzdrěná mízní tkáň (O-MALT)

- **SALT/CALT** (skin/cutaneous-ALT) – keratinocyty, Langerhansovy buňky, mastocyty
- močový měchýř
- pochva
- spojivka
- mléčná žláza

**Nodi  
lymphoidei  
aggregati  
(ilei)**

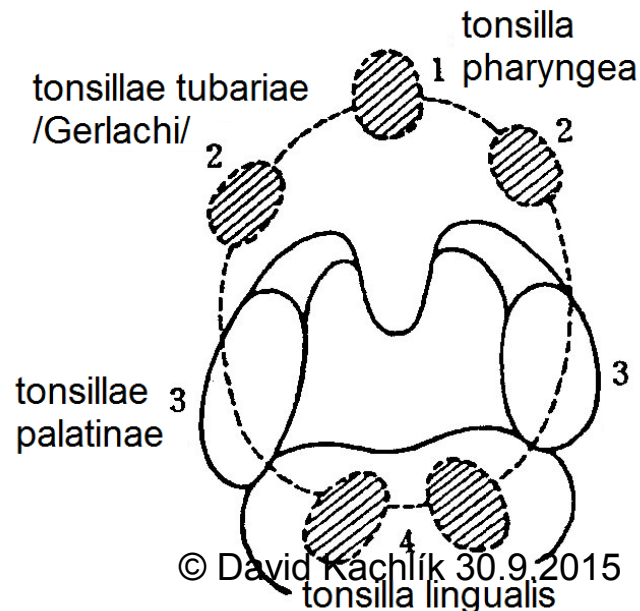
seu  
**Agmina Peyeri**





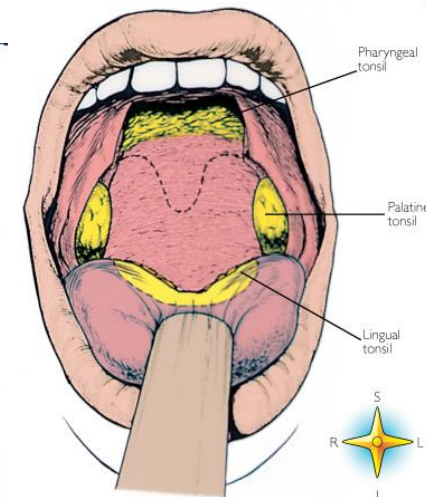
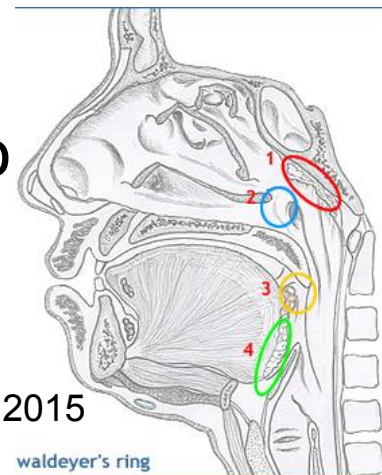
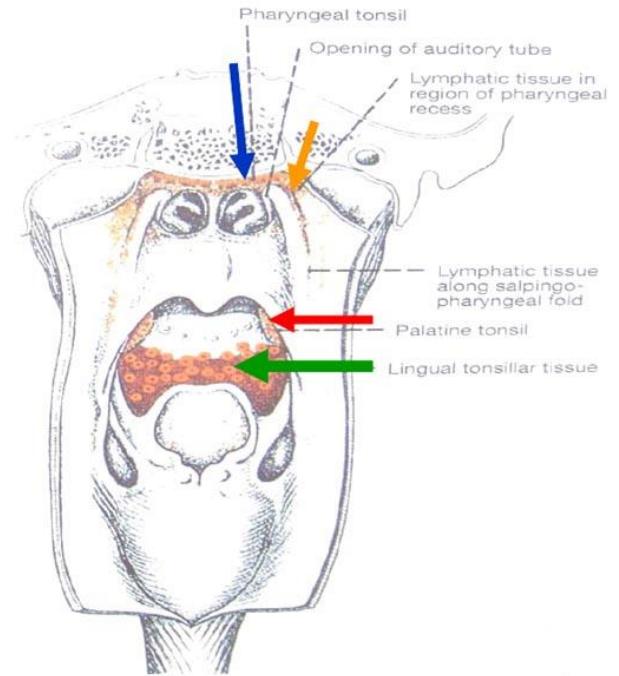
# Mandle (Tonsillae)

- agregace částečně opouzdřené lymfatické tkáně pod epitelem
- četné mízní uzlíky se zárodečnými centry



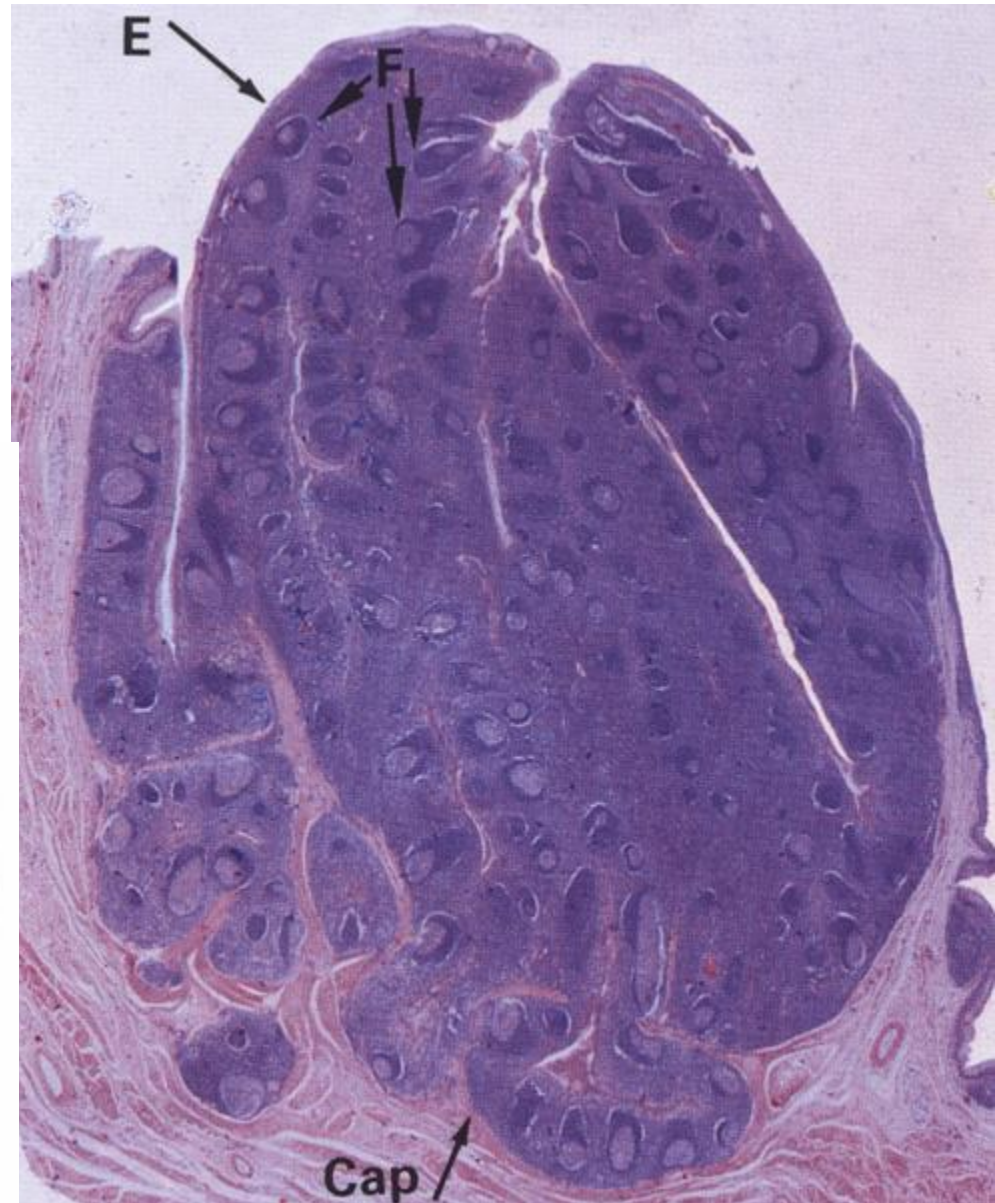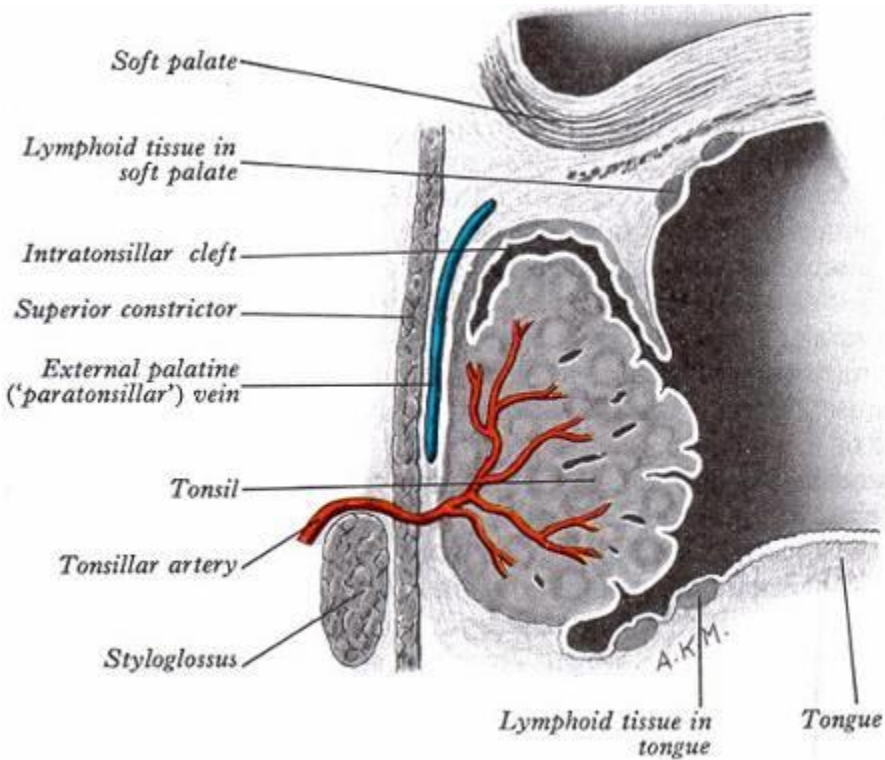
# Anulus lymphoideus pharyngis Waldeyeri

- tonsilla **lingualis**
  - crypta, noduli
  - menší, jediná krypta
- tonsilla **palatina**
  - fossulae, cryptae, capsula
  - silné pouzdro
- tonsilla **pharyngealis** = *adenoidní vegetace*
  - fossulae, cryptae, noduli
  - nejsou krypty, slabší pouzdro
- tonsilla **tubaria** *Gerlachi*
  - cryptae



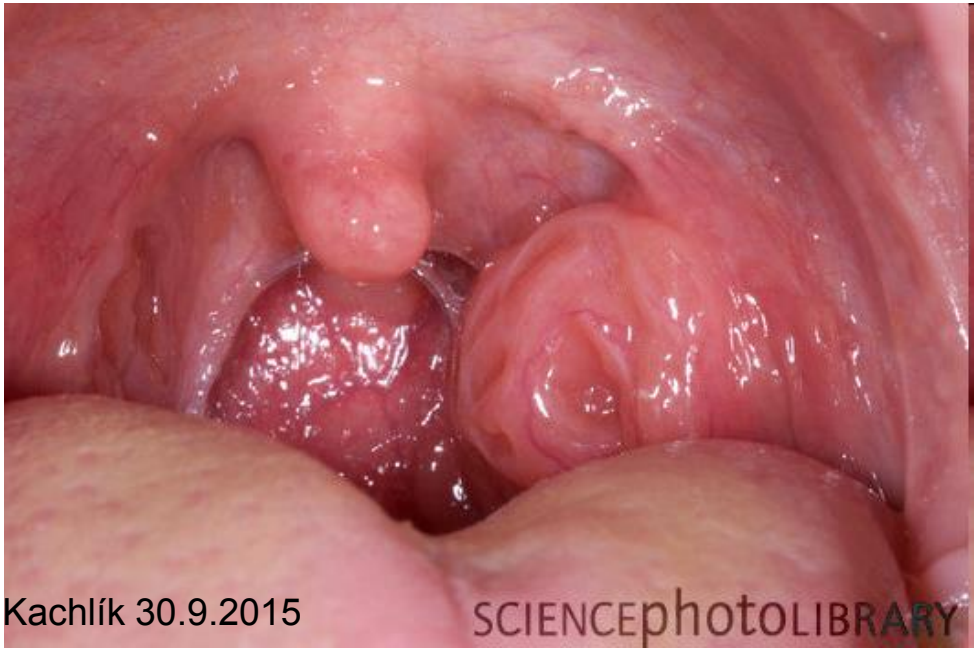
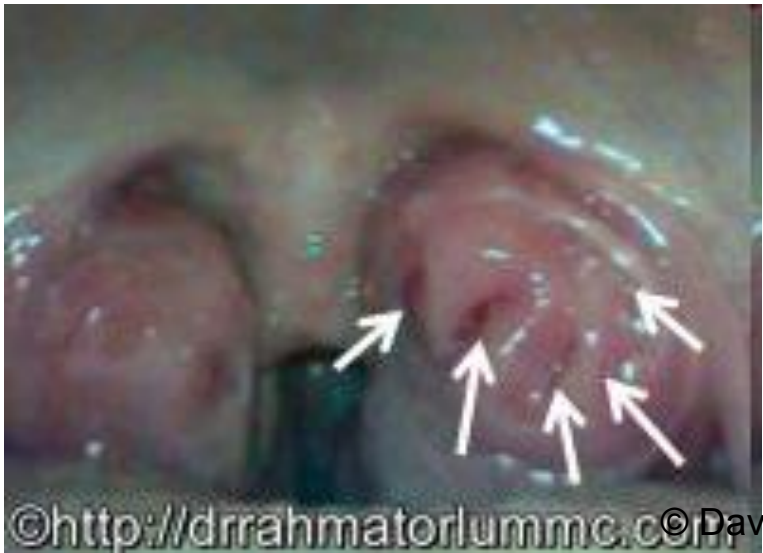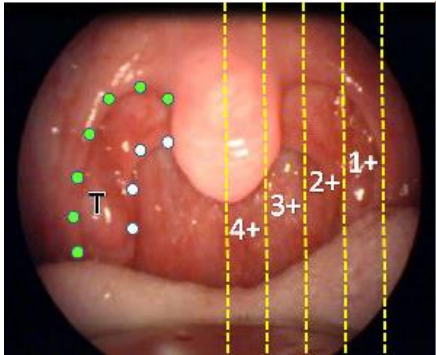
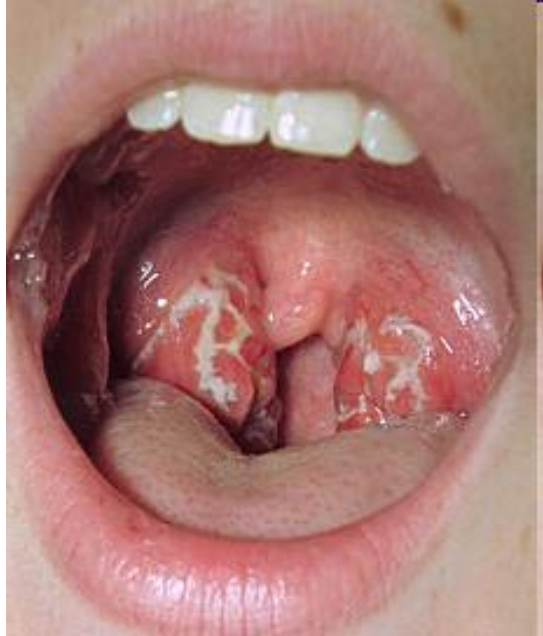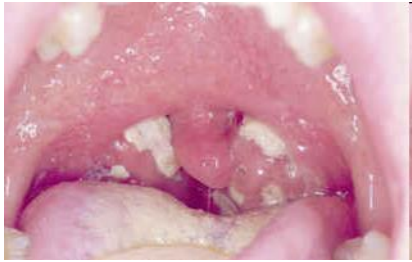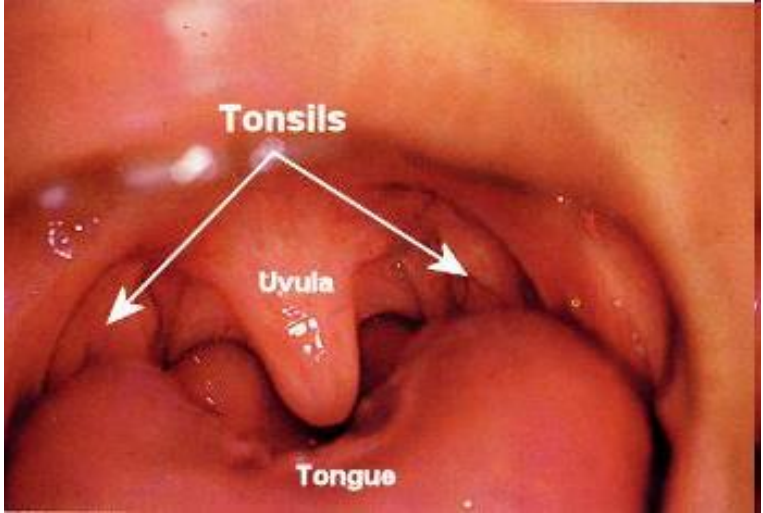
© David Kachlík 30.9.2015

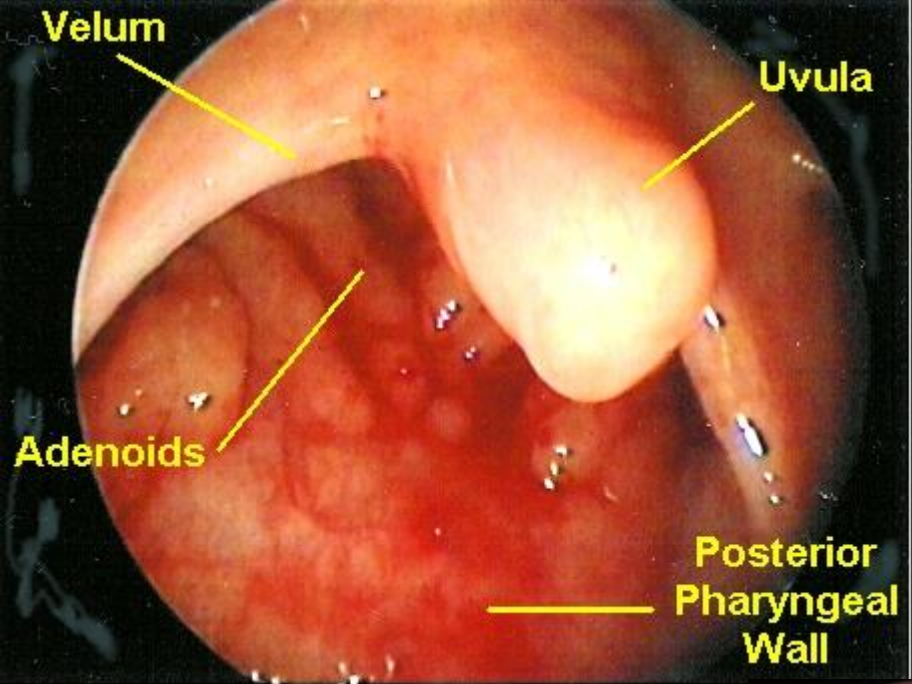
# Tonsilla palatina



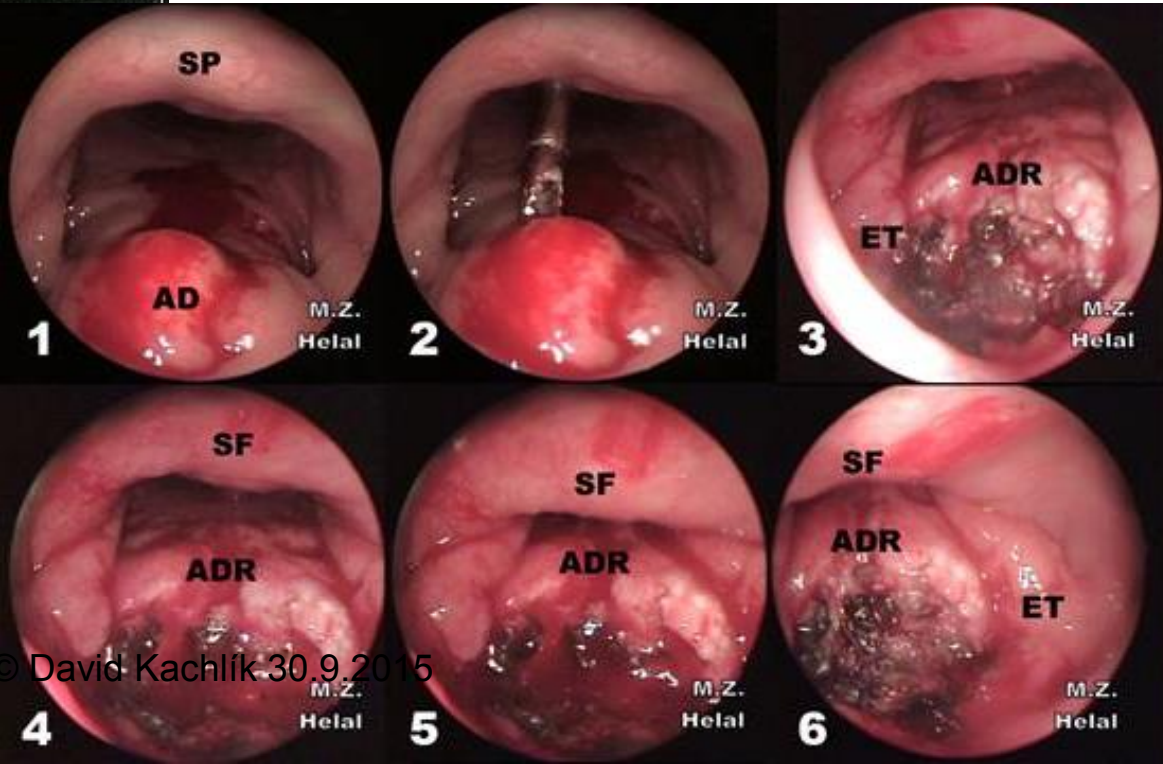
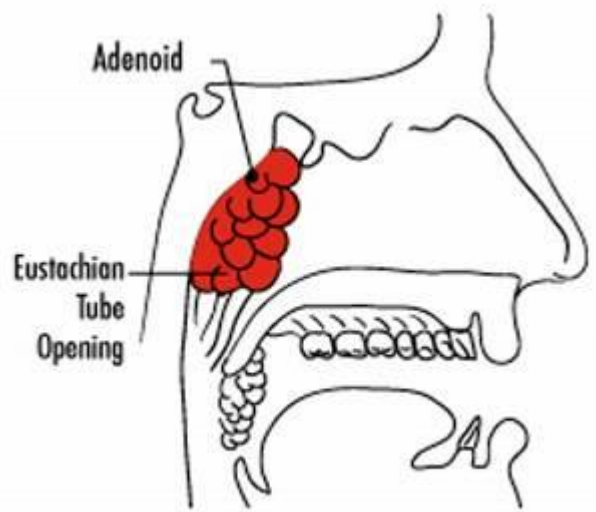


# Tonsilla palatina



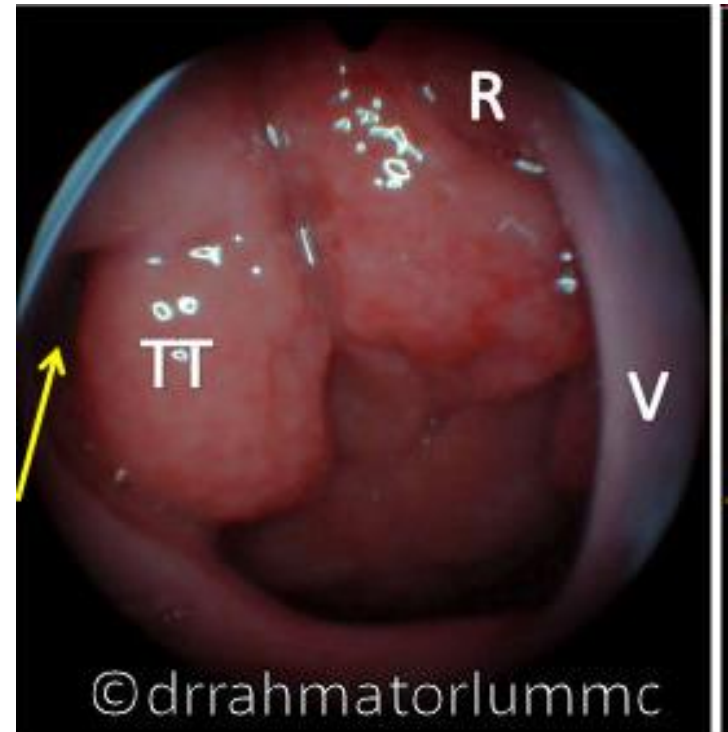
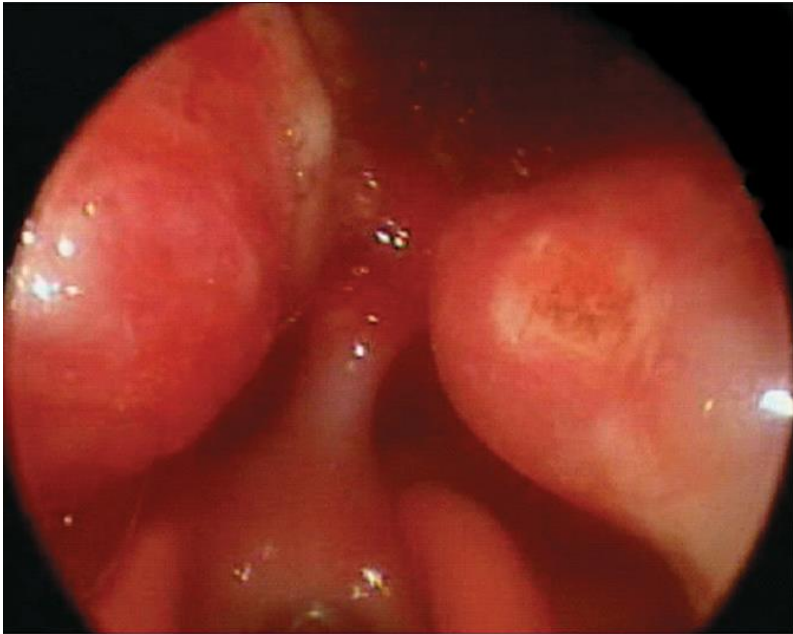


# Tonsilla pharyngealis



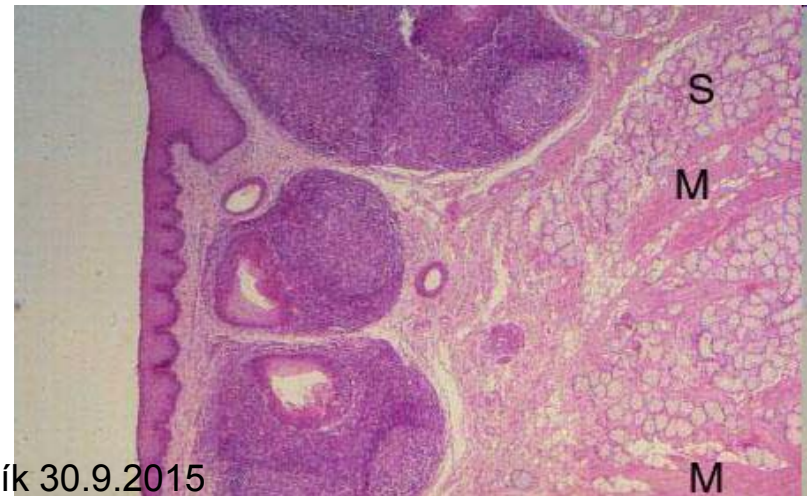
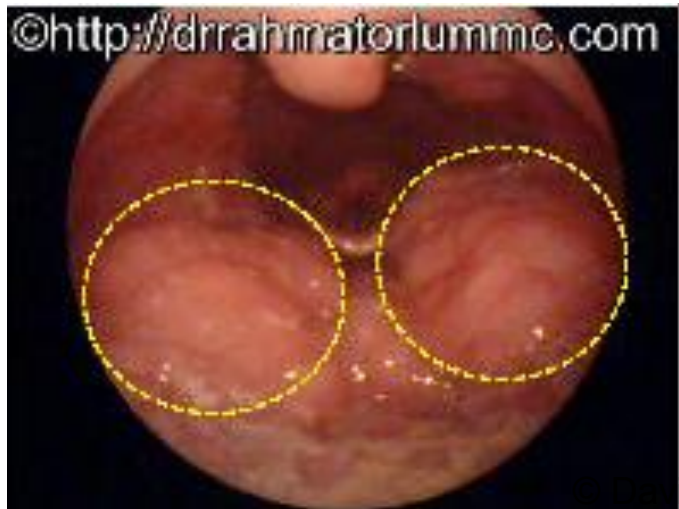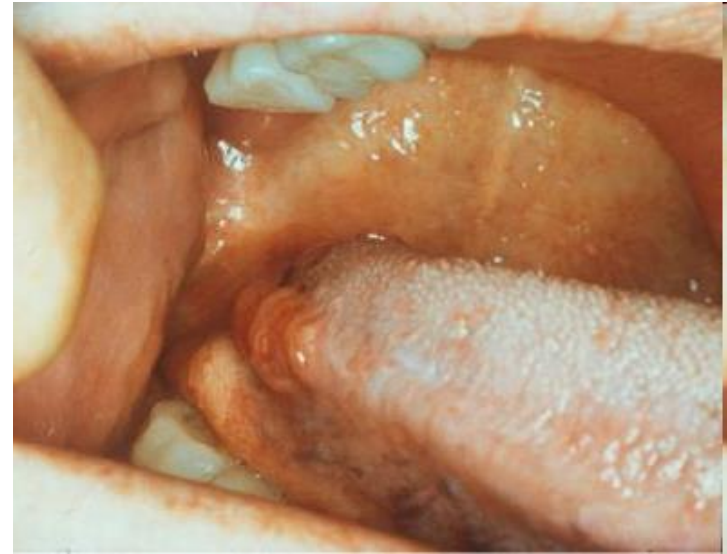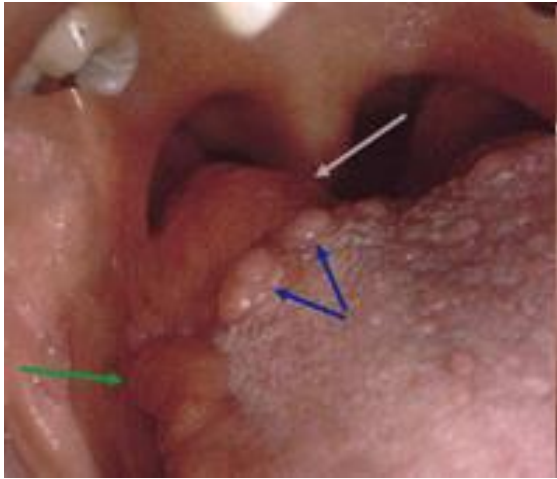


# Tonsilla tubaria

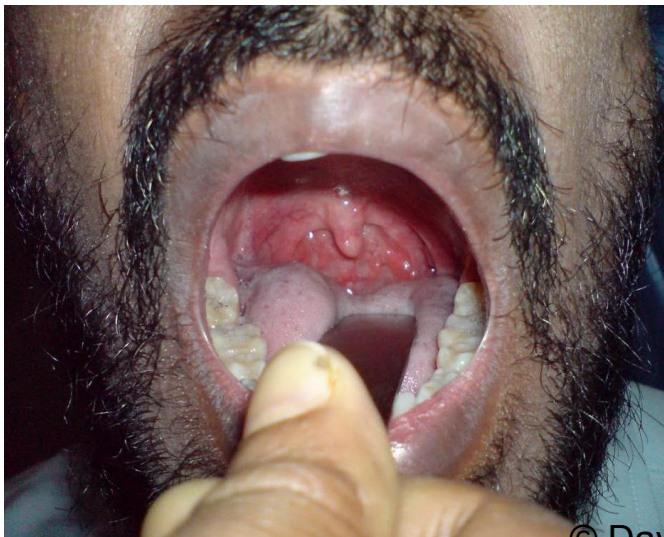
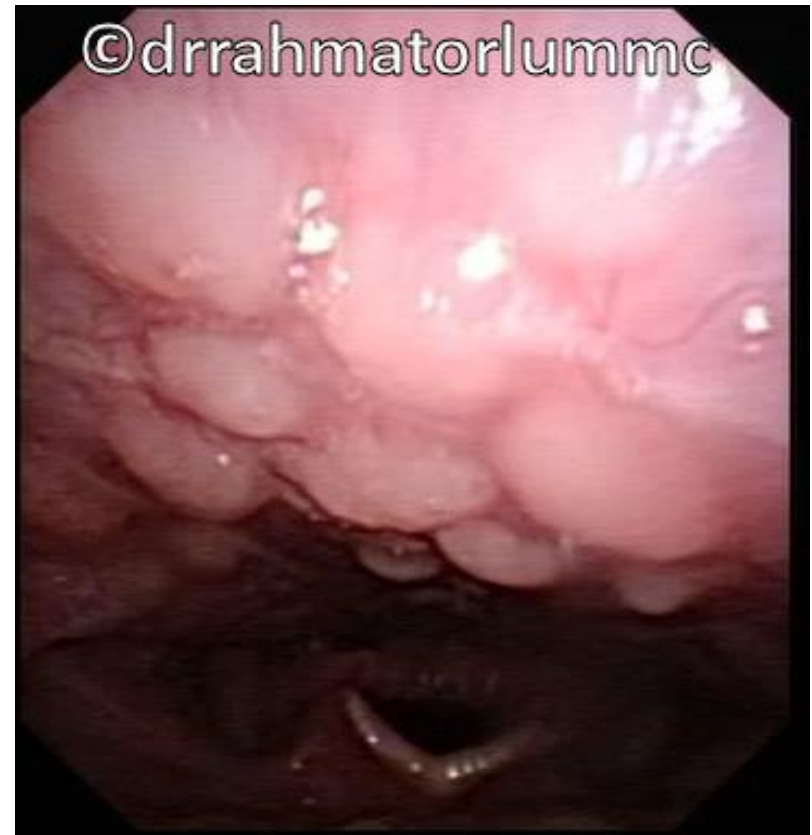
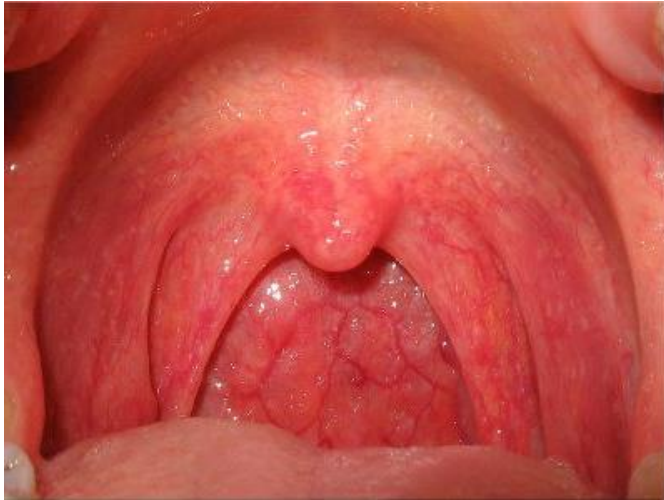

# Tonsilla lingualis

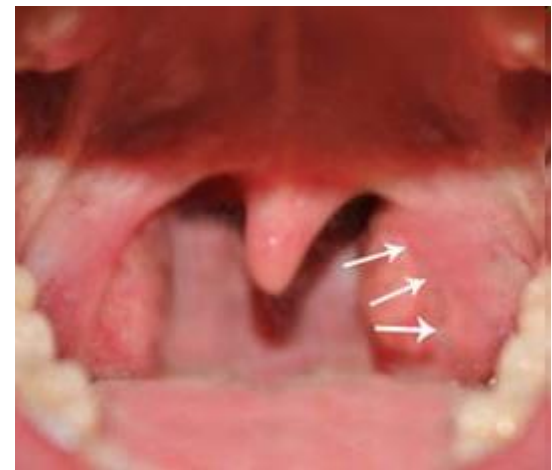

# Laterální pruhy a zadní faryngitída



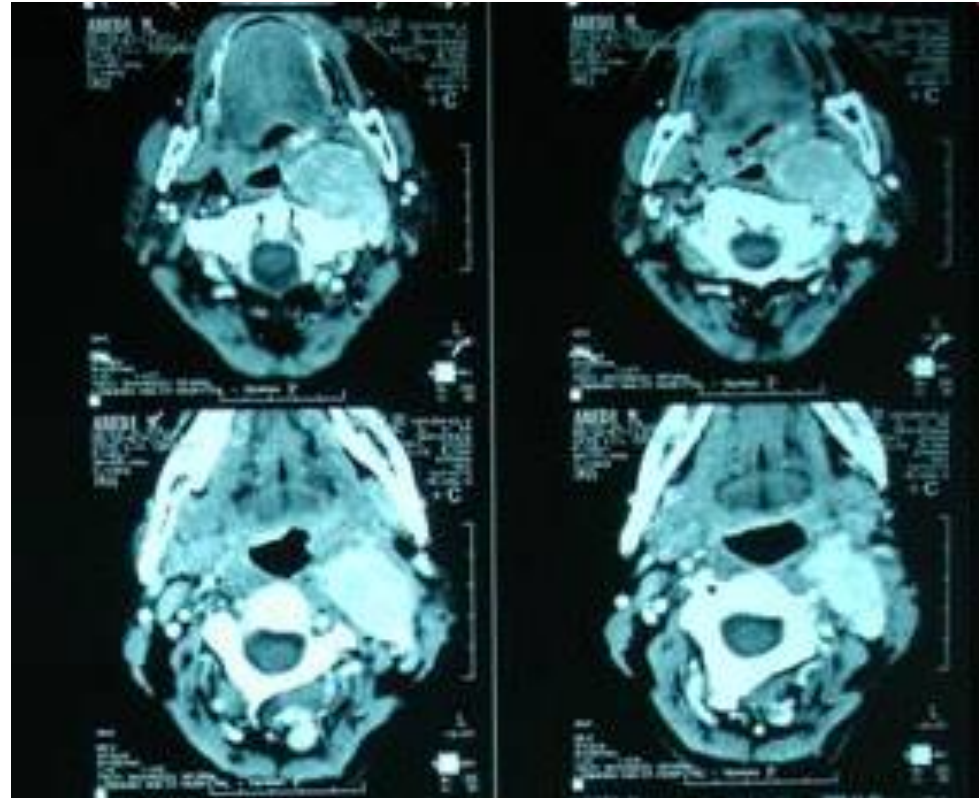
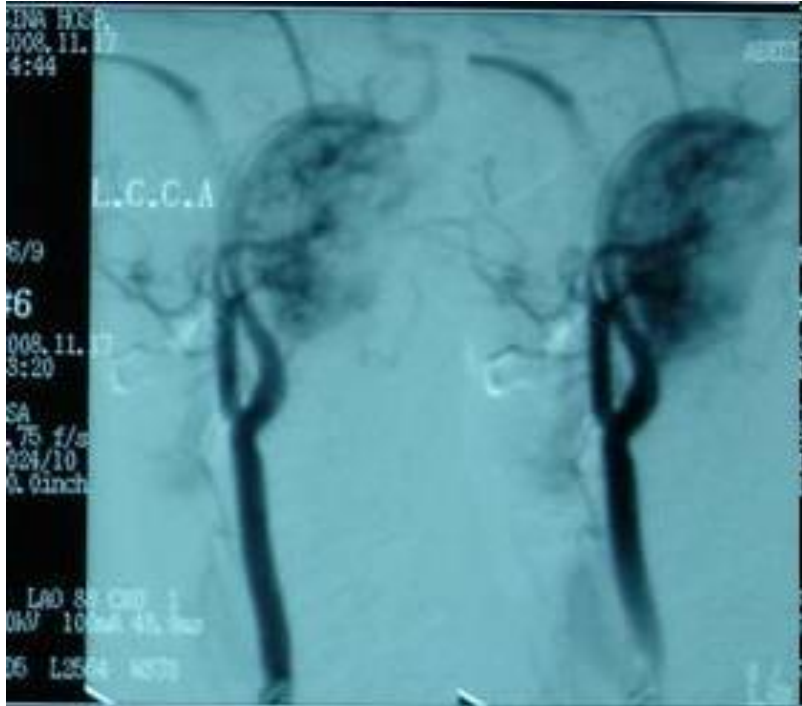
# Kazuistika

- žena, 41 let, Írán
- 8 měsíců dysfagie
- žádný zánět v nosní, ústní dutině, hltanu, hrtanu
- žádné hmatné uzliny na krku, žádná horečka ani úbytek váhy





# Kazuistika



řešení: **paragangliom n. X**